This is a digital copy of a book that was preserved for generations on library shelves before it was carefully scanned by Google as part of a project to make the world's books discoverable online.

It has survived long enough for the copyright to expire and the book to enter the public domain. A public domain book is one that was never subject to copyright or whose legal copyright term has expired. Whether a book is in the public domain may vary country to country. Public domain books are our gateways to the past, representing a wealth of history, culture and knowledge that's often difficult to discover.

Marks, notations and other marginalia present in the original volume will appear in this file - a reminder of this book's long journey from the publisher to a library and finally to you.

Usage guidelines

Google is proud to partner with libraries to digitize public domain materials and make them widely accessible. Public domain books belong to the public and we are merely their custodians. Nevertheless, this work is expensive, so in order to keep providing this resource, we have taken steps to prevent abuse by commercial parties, including placing technical restrictions on automated querying.

We also ask that you:

+ *Make non-commercial use of the files* We designed Google Book Search for use by individuals, and we request that you use these files for personal, non-commercial purposes.
+ *Refrain from automated querying* Do not send automated queries of any sort to Google's system: If you are conducting research on machine translation, optical character recognition or other areas where access to a large amount of text is helpful, please contact us. We encourage the use of public domain materials for these purposes and may be able to help.
+ *Maintain attribution* The Google "watermark" you see on each file is essential for informing people about this project and helping them find additional materials through Google Book Search. Please do not remove it.
+ *Keep it legal* Whatever your use, remember that you are responsible for ensuring that what you are doing is legal. Do not assume that just because we believe a book is in the public domain for users in the United States, that the work is also in the public domain for users in other countries. Whether a book is still in copyright varies from country to country, and we can't offer guidance on whether any specific use of any specific book is allowed. Please do not assume that a book's appearance in Google Book Search means it can be used in any manner anywhere in the world. Copyright infringement liability can be quite severe.

About Google Book Search

Google's mission is to organize the world's information and to make it universally accessible and useful. Google Book Search helps readers discover the world's books while helping authors and publishers reach new audiences. You can search through the full text of this book on the web at `http://books.google.com/`

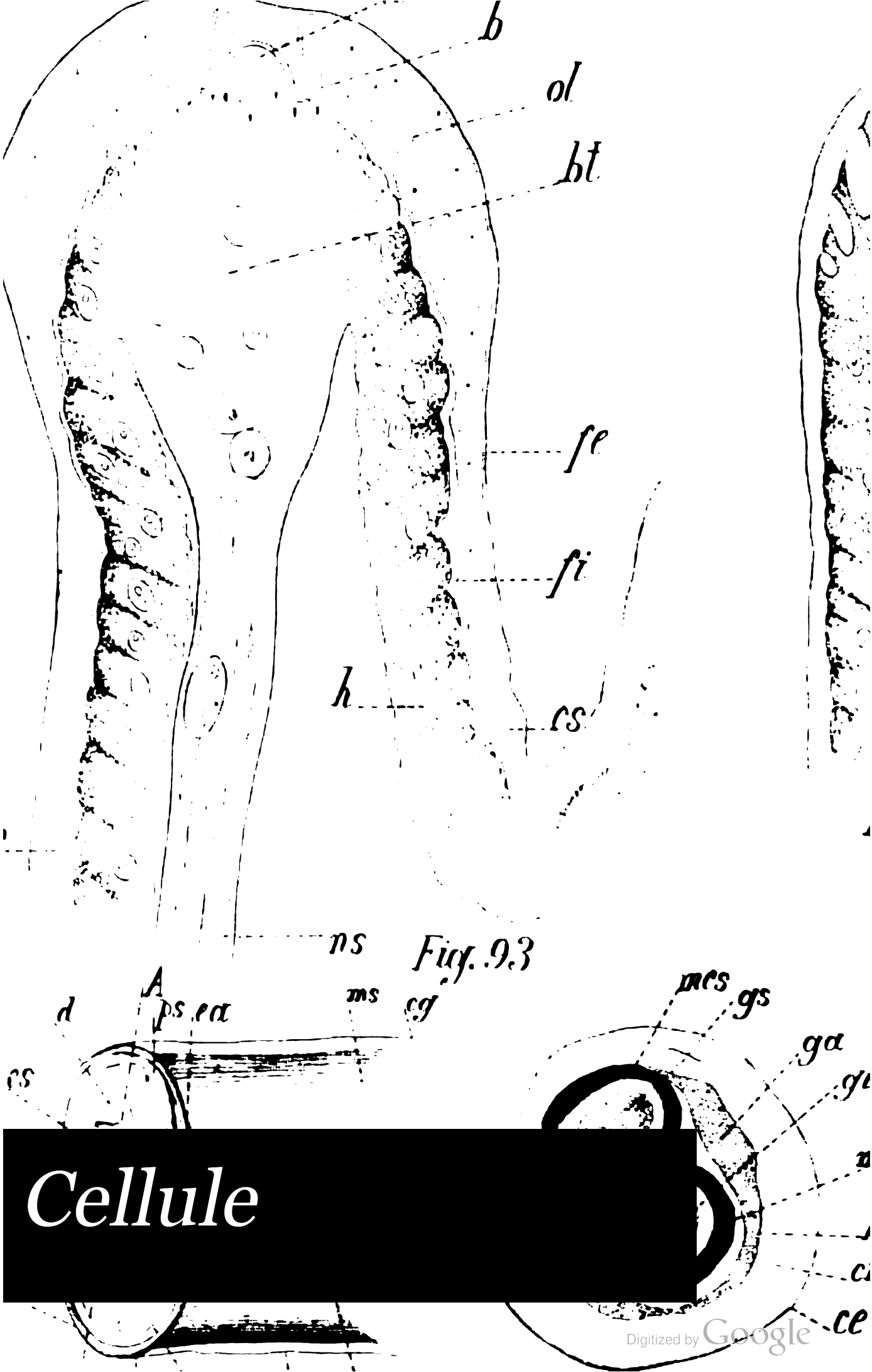

Cellule

Digitized by Google

HARVARD UNIVERSITY

LIBRARY OF THE
BIOLOGICAL LABORATORIES

HARVARD COLLEGE

SCIENCE CENTER
LIBRARY

49
11

Digitized by Google

Digitized by Google

Digitized by Google

Digitized by Google

Digitized by Google

LA CELLULE

Digitized by Google

Digitized by Google

NOV 19 1898

LA CELLULE

RECUEIL
DE CYTOLOGIE ET D'HISTOLOGIE GÉNÉRALE

PUBLIÉ PAR

J. B. CARNOY, PROFESSEUR DE BOTANIQUE ET DE BIOLOGIE CELLULAIRE,
G. GILSON, PROFESSEUR DE ZOOLOGIE ET D'EMBRYOLOGIE,
A L'UNIVERSITÉ CATHOLIQUE DE LOUVAIN

AVEC LA COLLABORATION DE LEURS ÉLÈVES ET DES SAVANTS ÉTRANGERS

TOME XV
1r FASCICULE.

Essai monographique sur les caractères extérieurs, la biologie et l'anatomie d'une larve parasite du groupe des tachinaires,

par J. PANTEL.

Prix : 30 francs.

LIERRE
TYP. DE JOSEPH VAN IN & Cie,
Grand'place, 39.

LOUVAIN
A. UYSTPRUYST, LIBRAIRE,
rue de Namur, 11.

1898

Digitized by Google

Digitized by Google

TABLE DES MAITÈRES DU TOME XV.

I. Le *Thrixion Halidayanum Rond.* — Essai monographique sur les caractères extérieurs, la biologie et l'anatomie d'une larve parasite du groupe des tachinaires, par J. PANTEL . 6. plates 5

II. Recherches sur les branchies des crustacés, par J. KIMUS 8. plates . 295

III. Acidité réelle des hyperchlorhydriques, par le Dr A. VERHAEGEN . . 405

Digitized by Google

Digitized by Google

Le THRIXION HALIDAYANUM Rond.

ESSAI MONOGRAPHIQUE

SUR LES

Caractères extérieurs, la Biologie et l'Anatomie

D'UNE LARVE PARASITE

DU GROUPE DES TACHINAIRES

PAR

J. PANTEL.

(Mémoire déposé le 1r avril 1898.)

Digitized by Google

Digitized by Google

Le THRIXION HALIDAYANUM Rond.

Essai Monographique sur une Larve Parasite

DU GROUPE DES TACHINAIRES

INTRODUCTION.

Il n'y a peut-être pas une famille, dans le domaine entier de la zoologie, dont les premiers états aient donné lieu à tant de travaux que celle des muscides. Très communes partout, faciles, pour la plupart, à élever dans le laboratoire même, remarquables par une grande simplicité d'organisation et par la beauté exceptionnelle de leurs éléments anatomiques, les larves de mouches étaient signalées d'avance à l'attention, soit comme objet de démonstration dans les cours pratiques, soit comme matériel d'étude dans les recherches originales.

Ce matériel a été largement et fructueusement exploité dans toutes les directions : rappelons, sans entrer dans les détails, qu'en morphologie et en embryologie il forme la base de nos connaissances actuelles sur le très intéressant phénomène de la métamorphose et du développement post-embryonnaire; qu'en anatomie on lui doit, outre de grands et beaux ouvrages monographiques, nombre de données importantes, qui sont entrées comme termes de comparaison ou comme parties complémentaires dans les travaux les plus variés.

Il existe cependant un groupe de muscides qui a échappé à peu près complétement à cette fortune, celui des tachinaires. Malgré l'intérêt tout à part qui s'attache à leur biologie et par suite à leur organisation, on connaît

Digitized by Google

mal l'état larvaire de ces parasites. D'assez nombreuses notices ont été publiées, où l'on décrit les caractères extérieurs et la dernière transformation de telle espèce, où l'on fait connaître quelque trait des habitudes parasitaires de telle autre; mais ce sont là des fragments épars, qui ne peuvent suffire pour rétablir ni l'histoire du groupe, ni même celle d'une de ses unités constitutives.

A voir seulement comment le fait primordial de l'installation du parasite chez son hôte se trouve présenté dans la plupart des traités de zoologie, on se convainc que l'ancien préjugé de la viviparité des tachinaires n'est pas entièrement écarté et que des observations précises sur ce point font défaut.

Pour ce qui est de l'organisation interne, on possède à peine quelques données, inutilisables par suite de leur caractère vague, ou relatives à des détails isolés; autant dire que tout reste à faire dans ce sens.

La raison d'une telle pauvreté de la littérature des tachinaires est facile à assigner. Il s'agit de larves relativement rares, que l'observateur ne peut rencontrer en dehors de certaines conditions de temps, de développement, etc., qui gênent de mille manières une étude suivie, sans permettre, le plus souvent, soit de remonter, soit de redescendre le cours de l'évolution ontogénique.

La difficulté d'ailleurs ne peut être tournée en s'adressant simultanément à plusieurs espèces. Il est à remarquer, en effet, que le groupe des tachinaires, enserre des types fort divers : des parasites de larves, comme la plupart des *Tachina*, des parasites d'insectes adultes, comme *Thrixion* et quelques autres mal connus, des parasites de vertébrés, comme *Ornitothophila*, ne peuvent avoir ni la même organisation, ni les mêmes procédés d'invasion et d'exploitation de leur hôte. Il faut s'attendre à trouver sur ces points des modalités nombreuses, dont on ne saurait faire abstraction dans l'histoire du parasitisme chez les diptères, sans compromettre sérieusement la valeur des généralisations.

En face de cet ensemble de conditions, il nous a semblé que l'étude monographique devait précéder l'étude comparée. Quelque intérêt qui s'attache à celle-ci, et bien qu'elle reste le but final à atteindre, il faut présentement la préparer par un travail plus ingrat : le travail qui consiste à recueillir une à une et année par année les données relatives à tout parasite que l'on aura une fois rencontré avec une certaine fréquence, jusqu'à ce que l'on ait

Digitized by Google

reconstitué les traits principaux de son histoire. Des tentatives de ce genre renouvelées pour divers types établiraient successivement les repères sûrs, dont le raccordement synthétique permettrait finalement d'apercevoir les traits généraux du groupe.

C'est dans cette pensée que nous étudions depuis près de six ans la larve du *Thrixion Halidayanum*, parasite d'un phasme adulte, et depuis un an seulement celle d'un *Tachina* encore indéterminé, parasite d'une chenille. Dans le mémoire actuel, il ne sera question que de la première.

Le *Thrixion Halidayanum* est une petite mouche assez mal connue à l'état d'imago, dont la larve n'avait jamais été observée jusqu'à l'identification spécifique. Elle offre cette particularité, exceptionnelle pour le groupe, de parasiter un orthoptère adulte; encore convient-il d'ajouter qu'elle s'adresse à une famille tout à fait à part, mal représentée dans notre faune européenne, où elle n'est abondante ni en espèces ni en individus, toutes circonstances qui peuvent aisément soustraire un parasite aux investigations des naturalistes; nous y avons vu un motif de plus d'insister sur nos observations, et de chercher à mettre à profit toutes les données qui se présenteraient à nous avec un caractère suffisant de netteté.

Notre étude est très imparfaite malgré le temps et l'application que nous ne lui avons pas ménagés. Sans parler des autres défauts, elle a des lacunes manifestes que nous avons inutilement cherché à combler. Nous nous sommes décidé néanmoins à revoir avec suite nos préparations et à coordonner les notes de notre journal d'observations, persuadé qu'un plus long délai serait aisément préjudiciable à l'ensemble du travail sans apporter d'amélioration bien sérieuse aux points défectueux; d'ailleurs des exigences de situation nous ayant forcé de quitter Uclés et l'Espagne, nous ne pouvions plus compter sur les matériaux nécessaires à la poursuite de nos recherches.

Qu'il nous soit permis d'adresser ici nos sincères remercîments à MM. Carnoy et Gilson pour l'hospitalité qu'ils ont bien voulu accorder à ce travail. En toute rigueur, le développement que nous avons cru devoir donner à sa partie descriptive et biologique lui imprime un caractère forcément étranger aux publications ordinaires de » *La Cellule* «; si nos savants et vénérés Maîtres ont cru pouvoir l'accepter en entier, pour ne point lui faire perdre son caractère monographique, nous aimons à voir dans cette faveur une nouvelle marque de leur bienveillance et, plus en-

Digitized by Google

core, un motif d'espérer que sous leurs auspices et leur contrôle nos interprétations s'écarteront moins des principes de critique cytologique qu'ils ont si justement mis en honneur.

Vals, près Le Puy, 19 *mars* 1898.

Digitized by Google

HISTORIQUE. — PLAN DU TRAVAIL.

Il ne peut être question de mentionner ici les traités généraux où l'on trouve, sur les larves des tachinaires, un fonds de données devenu classique. Nous ne pouvons pas davantage énumérer les travaux d'un caractère avant tout spécigraphique, bien qu'ils renferment des indications éparses sur les hôtes infestés par telle ou telle espèce. Il nous suffira de rappeler à cet égard que, d'après le tableau récapitulatif de ces indications publié en 1883 par BRAUER [11] (1), la plupart des larves de tachinaires infestent d'autres larves d'hexapodes : des chenilles le plus souvent, des larves d'hyménoptères, de coléoptères, ou même de diptères; quelques-unes parasitent des imagos de coléoptères, d'hémiptères ou d'orthoptères; enfin, une seule, *Rhinophora atramentaria* MEG., est connue pour vivre chez les isopodes terrestres.

Il entre plus spécialement dans notre sujet de faire une révision sommaire des principaux travaux qui ont directement porté sur les larves de tachinaires, et contiennent d'autres données que la simple notion de l'hôte.

1837. DUFOUR [22] consacre un de ses nombreux mémoires biologiques à diverses larves parasites des insectes orthoptères et hyménoptères.

Les orthoptères dont il s'agit sont des acridiodés (*Sphingonotus cœrulans* L. et *Pachytylus nigro-fasciatus* D. G. de la nomenclature actuelle). L'auteur n'ayant pas suivi jusqu'à leur transformation les larves qu'il y a rencontrées, on ne peut les identifier avec certitude, mais il est vraisemblable qu'elles se rapportaient aux sarcophagiens plutôt qu'aux tachinaires. On sait, en effet, par les récentes publications de KÜNCKEL [49, Pl. J, fig. 20-24, relatives à des *Sarcophaga* à larves acridophages, et 50], que les criquets sont souvent infestés par des larves du premier de ces groupes. Peut-être même s'agissait-il d'un *Conops*, dont les larves ont été observées, du moins accidentellement, chez les œdipodidés, au rapport de FISCHER [25, p. 45].

Par contre, il est assez probable que la larve trouvée par DUFOUR dans un hyménoptère du genre *Andrena* appartenait bien à notre groupe, comme on peut le conjecturer en se basant sur ce que divers tachinaires, tels que *Miltogramma* (SCHINER), *Meigenia* (WEYENBERG), parasitent les mellifères.

(1) Les chiffres entre crochets se rapportent à la liste bibliographique renvoyée à la fin du mémoire.

Digitized by Google

Dans cette hypothèse, le mémoire qui nous occupe semblerait à première vue enrichir la biologie des tachinaires, ainsi que l'histoire du parasitisme en général, d'un fait exceptionnellement intéressant. Il ne parle de rien moins, en effet, que d'une greffe du parasite sur son hôte, d'une soudure des trachées du diptère sur une des vésicules trachéennes de l'hyménoptère, soudure telle que celui-ci fournirait au ver ennemi les origines mêmes de son système respiratoire.

Mais quelque piquante que soit une telle description de rapports, il n'est pas besoin, pour en montrer le mal fondé, d'arrêter longuement l'attention du lecteur sur les conséquences de cette étrange continuité organique entre deux individus d'ordres différents. Il est trop manifeste que la critique du savant maître a été mise en défaut, dans le cas particulier, par des apparences incomplétement étudiées. Très vraisemblablement, il n'avait sous les yeux qu'un fait analogue à celui qui a été décrit depuis par Cholodkowsky [18] et que nous rappellerons un peu plus loin.

1843. De Siebold [81] publie sur un cas de parasitisme une courte notice qui est pour nous d'un intérêt spécial, puisque c'est le seul document bibliographique qui puisse, à notre connaissance, se rapporter soit au *Thrixion Halidayanum*, soit à une espèce fort voisine.

Le savant anatomiste a observé chez deux femelles de *Bacillus Rossii* plusieurs exemplaires d'un parasite vermiforme qui étaient fixés aux flancs de leur hôte et faisaient saillir au dehors un tubercule noir. Il les rapporte avec hésitation à l'ordre des diptères et leur consacre une description assez détaillée, ainsi que plusieurs dessins.

A prendre ces renseignements en toute rigueur, ils ne s'appliqueraient pas à la larve que nous étudions : les éminences verruciformes du tégument, fig. 1 de Siebold, sont trop nombreuses et trop grandes ; les deux accidents cuticulaires qui surmontent l'appendice antenniforme sont l'un et l'autre bacilloïdes, fig. 2 et 3, tandis que nous les trouverons dissemblables; le tubercule stigmatifère postérieur est chargé, sur toute sa surface, de bosselures, fig. 4, auxquelles nous devrons, dans notre cas, reconnaître une situation exclusivement terminale, etc.

Ces écarts, toutefois, pourraient s'expliquer par le petit nombre d'exemplaires que l'auteur a eus à sa disposition et, nous le croyons aussi, par la difficulté très réelle des observations. Nous ne saurions dire, par suite, si son parasite est identique au nôtre ou s'il en est différent; tout au moins il s'agit d'une espèce fort voisine.

Digitized by Google

1851. BOHEMANN [6] obtient l'imago de *Tachina setipennis* d'une pupe, qui était restée engagée entre les segments d'un *Forficula auricularia* L. C'est le deuxième exemple connu d'un tachinaire parasitant un orthoptère adulte.

La durée de la vie nymphale, dans ce *Tachina*, s'est prolongée du mois d'août au mois de mai.

Rappelons qu'un autre parasite du même groupe, le *Metopia Forficulæ* NEW., vivrait aussi aux dépens des forficules, au rapport de SCHINER[78]. Un même hôte serait donc infesté par plus d'une espèce de tachinaire et, inversement, un même parasite, par exemple le *Tachina setipennis*, peut se trouver chez des hôtes divers, suivant ZETTERSTEDT et d'autres observateurs.

1856. REISSIG [75] décrit l'ingénieux mécanisme hydraulique au moyen duquel le jeune imago des tachinaires fait sauter la paroi de son puparium et écarte les autres obstacles qui peuvent éventuellement s'opposer à sa venue au jour.

1857. BARTHÉLEMY [3] publie dans les *Annales des sciences naturelles* un mémoire que nous devons citer surtout à cause de son titre. Quant au fond, nous doutons qu'il laisse, à la lecture, l'impression d'un travail achevé. Les descriptions ne sont pas précisées et appuyées par le dessin, et quelques faits, affirmés sans restriction par l'auteur, n'ont pas été vérifiés par les observations ultérieures.

Convaincu comme on l'était à cette date que tous les tachinaires sont vivipares, BARTHÉLEMY rapporte que la mouche observée par lui dépose ses *petits* sur le dos d'une chenille (*Sphinx Euphorbiæ*). Ceux-ci perforent la peau de leur hôte, s'enfoncent jusqu'à affleurement de leur bouton stigmatique postérieur et demeurent suspendus ainsi jusqu'à ce que, après avoir subi trois mues, ils se laissent tomber dans la cavité générale. Durant cette période d'existence, ils dévorent indistinctement tous les viscères de la chenille; quand il n'en reste plus que la peau, ils la perforent pour venir au dehors se transformer en pupe.

Quelques renseignements anatomiques, tout à fait généraux et sommaires, complètent les données biologiques.

L'auteur n'a point déterminé le tachinaire qui fait l'objet de son travail. Rappelons seulement qu'au rapport de GIARD(1) le *Phorocera*

(1) Ann. de la Soc. Ent. de France, 1894, p. CIV.

Digitized by Google

concinnata MEIG. pond un œuf sur des chenilles de *Sphinx*, *Smerinthus*, etc.

1861. LABOULBÈNE [52] fait paraître la première description détaillée et précise d'une larve de tachinaire et de sa pupe.

La larve est vermiforme, pseudocéphale, à onze segments, à mandibules noires, saillantes, avec une saillie paire représentant une antenne et un palpe. Les stigmates antérieurs sont formés de quatre digitations perforées; les postérieurs offrent l'apparence de trois fentes à bords cornés.

La pupe a la forme ordinaire de tonnelet. Son quatrième segment montre deux saillies qui correspondent, au jugement de l'auteur, aux stigmates de la nymphe. De tels organes, très généralement visibles chez les nymphes des premières tribus des diptères, manquent chez les muscides (*Sarcophaga*, p. ex.), ou y sont bien développés (*Phora*).

L'auteur de cette intéressante notice se prononce occasionnellement pour l'oviparité des tachinaires, apportant à l'appui de cette opinion le témoignage de DUFOUR et celui de RÉAUMUR.

1861. KIRCHNER [42], à la même époque, précise beaucoup cette dernière question. D'après ses observations, la grande majorité des tachinaires pond des œufs sur les chenilles; deux espèces, cependant, *Tachina concinna* et *T. inflexa*, possèdent un oviscapte perforant qui leur permet d'introduire leurs *œufs* dans le corps adipeux de leur victime.

1870. RONDANI [76] annonce que l'imago de l'*Erynnia nitida* peut sortir de la larve, de la pupe ou de l'imago d'une même espèce de coléoptère, le *Galeruca Cratægi* FÖRST.

1875 et 1877. OSTEN-SACKEN [64 et 65], particulièrement attentif à ce genre de faits, signale l'infestation par des *Tachina* d'un hémiptère (*Coreus tristis* LATR.) et d'un orthoptère (*Diapheromera femorata* = *D. Sayi* G.). Ce dernier cas est d'un intérêt spécial pour notre sujet, puisqu'il s'agit d'un phasme exotique. Malheureusement, l'auteur se borne à une simple mention, ajoutant à cette occasion que des larves de diptère avaient déjà été trouvées par LIEBON dans l'abdomen du *Bacillus Rossii*.

Cette dernière remarque se rapporte manifestement aux larves de SIEBOLD. Celles qui parasitent le *Diapheromera* sont-elles du même type? On n'en peut pas juger par le texte de la note, mais nous croyons

Digitized by Google

avoir d'autre part des raisons d'en douter. Nous possédons en effet deux larves de muscides trouvées dans le cornet de papier où avait été mis vivant un phasme encore inédit, provenant des environs de Trichinopoly (prov. de Madras), qui diffèrent notablement de celles du *Thrixion*; elles n'ont point, en particulier, le gros et long tubercule stigmatifère si caractéristique de ce dernier insecte et si intimement connexe à son genre de parasitisme, ainsi que nous aurons à l'exposer. La forme de ces tonnelets les rapproche infiniment de ceux des *Sarcophaga*.

1880. BUGNION [13] fait connaître en détail le dernier état larvaire, la pupe et diverses particularités biologiques du *Meigenia bisignata* MEIG. Son mémoire est précieux en outre par un grand nombre de renseignements bibliographiques relatifs aux mœurs des tachinaires; nous lui avons fait plusieurs emprunts.

La larve dont il est ici question est très semblable, pour la forme, à celle du *Masicera villica* décrite par LABOULBÈNE. L'auteur l'a trouvée dans la larve phytophage d'un coléoptère du groupe des chrysomélidiens, le *Lina Tremulæ;* toutefois, ce n'est pas la seule espèce qu'elle infeste; d'après divers renseignements dont la plupart sont déjà consignés dans l'ouvrage de SCHINER [78, I, p. 472], elle vit aussi dans une larve d'hyménoptère *(Atalia spinarum)*, dans une chenille *(Gymnancyla canella)* et dans les larves d'autres chrysomélides.

Ces faits sont importants pour l'histoire du parasitisme des tachinaires : ils établissent que, dans le cas où une génération de ces mouches ne trouve pas à sa disposition l'hôte chez lequel elles passèrent leur vie larvaire, elles savent confier leurs œufs à un hôte différent. BUGNION fait observer que le *Meigenia bisignata* fait toujours choix de larves phytophages ayant à peu près le même genre de vie, bien que pouvant appartenir à des ordres très différents.

1884. CHOLODKOWSKY [18] observe avec la rigueur des méthodes actuelles les rapports anatomiques d'une larve de tachinaire et de son hôte. Le parasite n'est point déterminé, mais, d'après les insectes qui l'hébergent *(Carabus cancellatus, C. glabratus, Harpalus ruficornis)*, on peut supposer qu'il appartient au *Tachina (Frontina) pacta*, signalé par SCHINER comme parasite de divers *Carabus*.

Le fait saillant dont ce travail enrichit la science, c'est que la larve du diptère se fixe, par son extrémité postérieure, près d'un stigmate du carabe et se montre soutenue par un calyce chitineux dont

Digitized by Google

le fond s'ouvre dans une trachée. Nous croyons devoir transcrire ici, du grand ouvrage de GIARD et BONNIER sur les bopyriens [28, p. 192], la traduction des principaux passages où l'auteur décrit et interprète cette curieuse disposition.

« Les calyces chitineux, qui renfermaient l'extrémité postérieure » de grosses larves, étaient grands et avaient un bord irrégulièrement » découpé; les dépôts chitineux transparents qui entouraient les corps » des larves étaient très abondants et formaient des lames de forme » variable, parfois anastomosées entre elles. Bref, des formations chi- » tineuses pathologiques enveloppaient le corps des larves, de même » que des formations conjonctives inflammatoires enveloppent les » corps étrangers qui pénètrent accidentellement dans l'organisme » des vertébrés. Ce fait vient appuyer l'opinion de ceux qui consi- » dèrent la chitine comme l'équivalent physiologique du tissu con- » jonctif dans le corps des insectes. Il n'est pas douteux que le dépôt » chitineux est formé par la couche hypodermique de la paroi » trachéenne... »

« En ce qui concerne la pénétration dans le corps du carabe, on » peut supposer, selon toute vraisemblance, que le diptère dépose son » œuf dans le stigmate et que la larve, à peine éclose, perfore la paroi » trachéenne pour s'enfoncer peu à peu dans la cavité du corps de » son hôte. Pendant ce temps, il se forme autour de la larve, aux » dépens de la couche hypodermique de la trachée, un dépôt chiti- » neux qui est plus abondant dans le voisinage de la paroi ventrale » où se forme le calyce; les bords irréguliers et mal définis de ce der- » nier se prolongent dans les lames qui environnent le reste du corps » de la larve. »

Nous aurons à revenir sur ces divers points et à mettre à profit les remarques dont GIARD accompagne son analyse.

1889. MEINERT [59] décrit une larve de tachinaire de mœurs tout à fait imprévues, le *Philornis molesta*. Nous regrettons seulement que notre ignorance de la langue suédoise nous condamne à peu près à mentionner le sujet de ce mémoire.

Il s'agit d'une larve vivant sous la peau de jeunes oiseaux, les plaques stigmatiques postérieures toujours dans une situation superficielle. Quant aux stigmates antérieurs, ils présentent cette remarquable particularité d'être réduits à des rudiments.

Le *Philornis molesta* représente l'unique tachinaire connu, croyons-nous, qui parasite un vertébré.

Digitized by Google

Nous arrêterons ici cette révision de la bibliographie des tachinaires, sauf à inclure dans la liste générale que nous donnons à la fin de ce travail un petit nombre d'autres notices que nous ne connaissons que par leur titre, et dues, notamment, à LANDOIS [54] et à NÖRDLINGER [63], ainsi que diverses communications préliminaires relatives à la larve du *Thrixion*, dont il n'y a aucune raison de tenir compte ici [67, 68, 69]. C'est notre devoir de ne point abandonner ce sujet sans offrir tous nos remercîments à MM. A. GIARD et J. KÜNCKEL D'HERCULAIS pour les renseignements précieux qu'ils ont bien voulu nous communiquer.

Tout en faisant les réserves convenables au sujet des travaux qui nous ont échappé et en prenant pour base les analyses qui précèdent, on peut établir comme il suit le bilan de nos connaissances sur les premiers états des tachinaires.

On connaît :

1° Pour les principaux types, le fait biologique que la larve sort d'un œuf pondu par la mère sur la victime à exploiter, fait admis et rapporté par plusieurs observateurs, sans toutefois que nous en ayons pu trouver la preuve directe exposée;

2° Pour un petit nombre, la conformation extérieure de la larve à son dernier stade et sa métamorphose;

3° Pour un assez grand nombre, le fait éthologique de leur existence chez tel ou tel hôte;

4° Pour un seul, — le fait signalé par DUFOUR nous paraissant exiger une étude plus circonstanciée, nous devons en faire abstraction, — les rapports anatomiques de la larve avec son hôte.

On ignore :

1° Comment la jeune larve sort de l'œuf, pénètre dans son hôte et s'installe;

2° Quels stades elle parcourt;

3° Quelle est son action sur sa victime; jusqu'à quel point son influence rentre dans les lois générales du parasitisme, énoncées et précisées par GIARD pour d'autres groupes zoologiques;

4° Quelle est son organisation interne.

Cette dernière lacune est d'autant plus regrettable que les tachinaires étant des parasites d'un caractère très prononcé, on doit s'attendre à trouver chez eux des adaptations diverses, qui changeront plus ou moins avec le type de l'hôte.

Digitized by Google

Nous avons cherché à répondre, en ce qui touche à l'espèce que nous étudions, à ces divers desiderata.

Dans les trois parties de ce travail nous traiterons successivement : 1° de la morphologie externe, 2° de l'éthologie et de la biologie, 3° de l'anatomie du *Thrixion Halidayanum*.

Aux descriptions anatomiques, nous ajouterons toujours, quand il y aura lieu, les données de physiologie que nous aurons pu recueillir par voie d'observation directe, ou auxquelles on est conduit par l'interprétation immédiate des dispositions étudiées.

La généralité d'un tel cadre peut le faire paraître disproportionné à l'étendue d'un simple mémoire. Nous l'adoptons cependant comme le plus propre à permettre le classement des faits variés dont nous avons à rendre compte, persuadé d'ailleurs qu'il ne nous engage nullement à traiter tous les systèmes, ni à insister également sur tous les appareils dont nous aurons à parler. C'est aux observations faites de régler l'étendue et le caractère plus ou moins circonstancié ou plus ou moins sommaire de chaque question.

Digitized by Google

PREMIÈRE PARTIE.

Morphologie externe.

CHAPITRE I.

L'imago. — Classification et description.

Bien que notre travail soit essentiellement restreint à l'étude des premiers états, nous croyons utile de l'ouvrir par quelques renseignements taxonomiques et spécigraphiques relatifs à la forme adulte. Le *Thrixion Halidayanum* étant une espèce fort rare, connue jusqu'ici par le mâle seul, ce serait mal renseigner le lecteur que de lui fournir comme référence un simple nom de catalogue. Ce serait aussi priver notre essai monographique d'un point de départ qu'il réclame assez naturellement.

L'étude que nous allons résumer, dans ce court chapitre, a été faite d'après les exemplaires que nous avons obtenus d'éclosion, mais elle ne nous est point personnelle. Trop étranger nous-même à la systématique des diptères, nous avons eu recours, pour la classification de notre mouche, à la compétence bien connue du prof. Mik de Vienne, à qui nous sommes redevable, en même temps que du nom de l'espèce, des renseignements très détaillés d'après lesquels nous rédigeons la notice qui suit. Nous prions ce savant de recevoir nos sincères remercîments pour sa parfaite obligeance.

1. *Le genre Thrixion.*

Ce genre a été établi en 1889 par Brauer et Bergenstamm (Denkschr. der Math. Naturwiss. Classe der k. A. d. Wissensch. in Wien, Bd. LVI, p. 108, tab. VI, fig. 10) sur le *Phytomyptera aberrans* Sch. Il se distingue du genre *Phytomyptera* par la conformation de la face et diverses particularités de forme et de disposition des vibrisses, par les antennes à deuxième article prolongé en pointe en avant et à troisième article raccourci, et enfin par ce fait que la femelle seule possède des soies orbitaires.

Digitized by Google

Tandis que *Phytomyptera* se rapproche, suivant Brauer, de *Tryptocera*, *Thrixion* vient se placer près de *Thrixa*. Ces deux genres présentent d'ailleurs ce caractère commun de n'avoir ni nervure transversale postérieure ni nervure transversale apicale.

2. *La description originelle de l'espèce.*

Le *Thr. Halidayanum* fut décrit en 1872 par Rondani (Bollet. Soc. Ent. Ital., 1872, p. 108) sous le nom de *Phytomyptera Halidayana*, d'après un exemplaire mâle récolté en Sicile par l'entomologiste Haliday. Nous transcrivons ici cette description.

» Long. millim. 4. — Nigricans, griseiadspersa, præsertim in dorso » thoracis et ad basim segmentorum abdominis. Facies albidinitens; calyp- » tra alba, lata; abdomen apice rufolimbato; antennæ puncto interiori lutes- » cente in articulo secundo; alæ paulo lacteæ, basi et medietate anteriori » marginis fuscescentibus. Antennæ sat breves, articulo ultimo subæquali » longitudine præcedentis : isto antice producto et crebre setuloso. Arista » brevi, basi crassiuscula. Abdominis segmenta in disco macrochetis non » distinctis, nisi aliquibus in ultimo. «

Le mâle que nous avons obtenu d'éclosion répond suffisamment à cette diagnose, tandis que la femelle s'en écarte quelque peu, notamment en ce qui regarde la couleur des antennes. Le prof. Mik suppose que le mâle seul a été connu de Rondani et juge qu'il y a lieu de compléter et de détailler la description de cette intéressante espèce.

3. *La description d'après les exemplaires d'Espagne* (résumé d'une note du prof. Mik).

Mâle. Orbites rétrécies vers le vertex, densément saupoudrées, aussi bien que la face, de gris-blanc d'argent sur fond noir, avec reflet noir, sous un certain jour. Raie frontale d'un noir mat. Soies orbitaires nulles; les ocellaires dirigées en avant; les frontales, de chaque côté, unisériées. Trompe et palpes d'un brun rougeâtre. Thorax et abdomen noirs, densément couverts d'une pulvérulence blanc-grisâtre, légèrement bleutée; dessus du thorax marqué, tout à fait en avant, de deux courtes raies et de deux taches sans pulvérulence, montrant la couleur noire fondamentale. Premier anneau de l'abdomen noir, très peu saupoudré; sur les autres, cette même couleur apparaît, sous un certain jour, sous forme de bordure postérieure, nettement limitée; on remarque aussi dans les mêmes conditions une légère raie

Digitized by Google

longitudinale médiane; le quatrième anneau est un peu brun-rougeâtre à son extrémité; l'hypopygium est noir mat. Dessous d'un gris pulvérulent, avec un vestige de bordure noire au bord postérieur des anneaux. Premier et deuxième anneaux portant deux macrochètes immédiatement en avant du bord postérieur et n'en portant point sur le disque; troisième et quatrième ayant une série marginale de macrochètes, le quatrième en portant en plus quelques-uns sur le disque. Écusson saupoudré de gris, muni de soies apicales croisées et dirigées en arrière. Pubescence ordinaire assez grossière. Tous les poils et toutes les soies naissant sur une tache noire punctiforme. Pattes noires; base des tibias d'un brun rougeâtre sombre à l'extérieur; pulvilli blancs, ongles noirs, les uns et les autres assez longs. Troisième nervure longitudinale hérissée jusqu'à la petite nervure transversale.

Femelle. Front plus large, orbites non rétrécies vers le vertex; trois soies orbitaires de chaque côté. Les deux premiers articles des antennes brun jaune ou brun rougeâtre. La pointe de l'écusson, brun jaune. Les zones sombres des segments abdominaux un peu plus larges que chez le mâle, s'élargissant sous un certain jour, en une tache triangulaire d'un noir chatoyant. Quatrième anneau largement bordé en arrière de brun rougeâtre ou jaunâtre. La teinte brun rougeâtre de la base des tibias s'étend davantage (exemplaire un peu immature). Pulvilli et ongles petits.

CHAPITRE II.

L'œuf, la larve sous ses trois formes successives, le puparium ou tonnelet.

Nous réunirons ici les descriptions des états successifs du parasite, depuis et y compris l'œuf jusqu'à l'imago. La matière traitée appartient donc à la morphologie externe. Nous devons remarquer néanmoins qu'ayant à chaque pas à nous préoccuper d'identifier une forme donnée avec les formes précédentes et à tenir compte des transitions brusques intervenues à des époques déterminées, nous devrons mêler aux descriptions les données relatives au phénomène de la mue.

§ I. L'œuf.

C'est un petit corps ovale ou ovale-oblong, FIG. 1, mesurant près d'un demi-millimètre dans le sens du grand axe (475 μ) et un peu plus de deux

Digitized by Google

dixièmes de millimètre dans le sens du petit (238 μ). Il nous a paru sensiblement aplati suivant sa surface de contact avec le corps du phasme, sur lequel il est collé par la mère; mais il se pourrait que ce soit là une simple déformation, due peut-être au retrait du mucus adhésif.

La couleur normale est le blanc grisâtre; les exemplaires sombres que l'on rencontre parfois, au milieu des autres, contiennent en général un embryon mort et en putréfaction.

Le chorion paraît lisse à la simple loupe. Au microscope, on y reconnaît un fin guillochis de saillies irrégulières qui donnent à l'enveloppe sa solidité, tandis que les parties minces fonctionnent comme pores de passage pour les échanges gazeux. L'observation peut être faite à sec, par réflexion, ou sur une préparation montée, suffisamment éclaircie par une légère digestion à la potasse.

Ce dernier mode d'étude est particulièrement fructueux, lorsque l'on a affaire à un œuf suffisamment âgé. Il permet, en effet, de remarquer, en plus des petits reliefs superficiels, certains détails profonds appartenant à l'embryon, que nous serons amené, plus loin, à utiliser comme repères. Signalons surtout :

1° L'armure buccale, *ab*. Développée de très bonne heure, elle apparaît comme une pièce chitineuse impaire, cornée, ayant dans son ensemble la forme d'un V dont la pointe serait dirigée en avant. On la trouve toujours à une assez grande distance en arrière du pôle céphalique; sa longueur totale dépasse un peu le sixième de la longueur de l'œuf; sa forme, sur laquelle nous aurons à revenir, est représentée à part, FIG. **6**, non d'après l'embryon, mais d'après la larve nouvelle éclose, où nous la retrouverons telle quelle.

2° Diverses particularités, visibles, au moins dans les cas les plus favorables, à l'extrémité postérieure. L'embryon n'adhère pas à l'enveloppe de l'œuf; son extrémité postérieure est susceptible de se rétracter de manière à déterminer la formation d'une véritable chambre pneumatique dans laquelle affleurent les stigmates. Ceux-ci consistent dans deux petites éminences à bord chitineux, à partie centrale claire, qui terminent les deux troncs trachéens principaux. Autour d'eux, le tégument se déprime en une caverne irrégulière, de profondeur très variable, et porte de petits nodules chitineux, qui font l'impression de poils rabougris et émoussés.

Ces divers détails sont vaguement indiqués sur la FIG. **1**; nous les retrouverons dans de meilleures conditions chez la jeune larve.

Digitized by Google

§ II. La larve entre l'éclosion et la première mue.

1. *Caractères généraux.*

A sa sortie de l'œuf, la larve de *Thrixion Halidayanum* a la forme reproduite en gros, FIG. **2** : celle d'un petit ver de couleur blanche, presque hyalin, parallèle en arrière, un peu atténué en avant, sensiblement déprimé, à anneaux changeants et difficiles à compter sur l'animal actif, devenant parfois assez distincts quand on l'immobilise au moyen du chloroforme et se présentant alors au nombre de dix.

La longueur du petit animal est difficile à mesurer exactement, vu l'état de rétraction partielle dans lequel il se maintient sur le porte-objets; elle varie d'ailleurs assez rapidement avec l'âge que nous n'avons jamais connu avec précision. Tout ce que nous pouvons dire à cet égard, c'est que les exemplaires de ce stade que nous avons préparés entiers ou débités en coupes longitudinales mesurent, après la contraction produite par les réactifs, de 1 mm. à 1,4 mm., ce dernier chiffre se rapportant aux exemplaires prêts à muer. La largeur, dans les mêmes conditions, est comprise entre 0.27 mm. et 0.29 mm.

La cuticule est hyaline, dépourvue d'accidents, sauf au voisinage des stigmates postérieurs et de la bouche; on ne remarque ni mamelons de forme arrêtée, ni pseudopodes, mais seulement les bosselures irrégulières et changeantes déterminées par le jeu des muscles du corps.

L'étude des deux extrémités sollicite particulièrement l'attention.

2. *Extrémité antérieure.*

Il est à peine nécessaire de faire remarquer qu'il n'y a pas de tête véritable, mais un *pseudocéphalon*. Nous désignerons ainsi le premier somite, en modifiant simplement la terminaison du mot *pseudocéphale*, assez employé dans le même sens, substantivement, mais dont l'allure est plutôt adjective.

Le pseudocéphalon est simplement arrondi par devant; toutefois, sur les exemplaires vus par dessous et au maximum d'extension, FIG. **5**, il montre une tendance à se prolonger, de part et d'autre de la ligne médiane, en deux lobes arrondis, *oa*; c'est la forme jeune de l'organe antenniforme, plus tard développé en appendice.

L'orifice buccal est circonscrit par un bourrelet, *bb*, que l'on peut considérer comme la lèvre inférieure. Transversal et un peu arrondi en arrière,

Digitized by Google

ce bourrelet s'avance de chaque côté suivant deux directions concourantes pour venir mourir à peu de distance du pli médian qui sépare les lobes, *oa*; une petite côte chitineuse en marque l'extrémité.

A l'intérieur du cadre triangulaire ainsi délimité apparaît l'armure buccale, *ab*, la pièce la plus caractéristique, qui suffirait, à défaut des autres ressemblances, pour identifier avec l'embryon dont il a été question un peu plus haut la larve qui nous occupe actuellement. Elle se détache admirablement, grâce à la chitine brune ou ambrée dont elle est constituée, et *on y reconnaît de suite, avec ses moindres détails, la forme observée chez l'embryon*. Même au maximum d'extension, la moitié antérieure de la pièce est seule exserte en avant de la lèvre inférieure, le reste étant inclus dans la cavité buccale, mais on en suit très aisément les contours par transparence, qu'on observe la larve par dessous ou par dessus.

Pour nous renseigner plus exactement sur la conformation de cette pièce, il convient de l'étudier sur une préparation digérée. Nous l'avons représentée, FIG. 3, d'après une semblable préparation, vue d'en haut et un peu par côté.

L'ensemble se décompose en deux tiges cornées, *t*, offrant en arrière une double racine, inférieure et supérieure, *ri*, *rs*, et se soudant en avant en un bec unique, *bc*, le tout faisant songer involontairement à certains types de socs de charrue. Le bec est noir, excisé en mèche de vilebrequin, et semble réunir, à la manière d'une douille, les deux pièces paires. Les diverses parties montrent sur les bords une sorte de double contour, assez clair sur le bec, plus sombre sur le reste, dont nous avons tenu compte sur le dessin, bien qu'il soit dû à un simple jeu de lumière. La racine supérieure est courte, élargie et décomposée en fibrilles; l'inférieure, beaucoup plus prolongée dans le pharynx, est atténuée en une pointe déliée.

La préparation montre en outre quelques détails cuticulaires : petites côtes, petits cercles à double contour, qui appartiennent à la lèvre. Les cercles correspondent vraisemblablement à des terminaisons sensorielles.

3. *Train postérieur.*

Le contour du corps, à l'extrémité postérieure, est très changeant, chez l'animal vivant; il résulte, à chaque instant, du jeu combiné des musculatures propres de la peau, de l'anus en dessous et des stigmates en dessus. Nous nous sommes assuré, en effet, que les stigmates sont susceptibles de déplacements, même dans le sens latéral, se rapprochant l'un de l'autre ou

Digitized by Google

s'écartant plus ou moins, sous les yeux même de l'observateur. Ces circonstances ne permettent pas de définir avec une grande rigueur la situation respective des diverses parties. On peut dire néanmoins que les stigmates, la seule de ces parties qu'il soit possible d'étudier par l'observation directe, appartiennent à la face supérieure de l'animal.

Ces organes se montrent, en général, au fond d'une petite caverne, ainsi qu'il a été dit à propos de l'embryon ; mais cette cavité, produite par une invagination facultative, bien que très fréquente, peut disparaître ou même se convertir en proéminence par évagination. La FIG. 4 reproduit un des états que nous avons observés.

Les stigmates ont la forme de tubercules horizontaux, fortement saillants, séparés par un intervalle libre égal à peu près à leur largeur commune, soit un intervalle de 8-10 μ. Le tronc trachéen correspondant, au lieu d'y pénétrer suivant la ligne médiane, se rapproche sensiblement du bord interne, et celui-ci se prolonge en une saillie anguleuse, fortement chitinisée, qui constitue manifestement une pièce de protection. Le lacis de filaments chitineux qui obstrue, ainsi que nous aurons à le décrire dans la troisième partie, le tronçon terminal de la trachée, laisse libre une vésicule unique, représentée en blanc sur le dessin, laquelle correspond à une légère impression apicale du tubercule et occupe le tiers environ de la largeur totale. Nous n'avons pu vérifier si ce petit vestibule communique librement avec l'extérieur ou s'il est tympanisé par une membranule perméable aux gaz. Nous ne sommes pas davantage parvenu à nous faire une idée du contour exact du péritrème, n'ayant point obtenu de position où il se présente de face. Nous devons dire cependant, sous les réserves nécessaires, qu'en observant un embryon à travers le chorion de l'œuf, nous avons vu deux pertuis à double contour parfaitement circulaire, qui nous ont paru être les stigmates.

Sur une assez grande étendue autour des tubercules stigmatiques, la cuticule est chargée des nodules chitineux, *pc*, déjà signalés chez l'embryon. Il existe en outre, en arrière, une zone de poils hyalins, très fins et couchés, *ph*, faisant suite à la région des nodules.

§ III. La larve entre la première mue et la deuxième.

Nous la représentons, FIG. 6, vue par dessus, sous un faible grossissement.

Digitized by Google

1. *Caratères généraux.*

La forme générale et le nombre des anneaux, toujours difficiles à compter, sont demeurés les mêmes. La longueur est en moyenne de 2 mm. aussitôt après la première mue et finit par doubler avant la seconde; durant le même intervalle, la largeur varie de 0,6 mm. à 1 mm.

Le tégument est glabre, sans être rigoureusement lisse, du moins sur la plus grande partie du corps. Les petits accessoires que l'on y remarque sont d'ailleurs très fins; ce sont de petites squamules ou mieux de simples reliefs hyalins, que l'on ne voit bien que sur des préparations digérées; nous nous bornerons à en signaler l'existence.

La couleur subit, durant cette période, un changement progressif très remarquable. Au début, tout est incolore, à l'exception des formations chitineuses du pharynx et de la région stigmatique. De très bonne heure, le corps adipeux, les tubes de Malpighi et l'intestin moyen, c'est-à-dire la grande masse des viscères, prennent une teinte jaune orangé qui s'accentue de plus en plus, et enfin le plasma sanguin, un peu plus tôt un peu plus tard, devient successivement jaune pâle, jaune, orangé vif. L'animal entier paraît jaune à partir de cette époque, mais ce n'est là qu'un effet de la transparence de l'enveloppe. On en est prévenu, même dans les observations à la simple loupe, par cette circonstance que dans certaines contractions violentes, tétaniques(1), de la musculature du corps, dans lesquelles le sang est chassé à droite et à gauche, il se produit un nœud d'un blanc pur. Sans entrer ici dans des détails d'ordre anatomique, remarquons qu'il y a bien çà et là dans le sang quelques boules de graisse orangée et quelques granulations jaunes, flottant au milieu des globules; ces corpuscules cependant sont trop peu abondants pour intervenir sérieusement dans la coloration générale; celle-ci d'ailleurs est souvent d'une teinte différente et parfaitement homogène; elle est bien sûrement le fait d'un pigment dissous.

2. *Extrémité antérieure.*

A la partie antérieure du corps, nous remarquons avant toute autre chose l'absence de stigmates, dont l'apparition caractériserait, d'après les faits jusqu'ici connus, le deuxième stade larvaire chez les muscides.

(1) Lorsqu'une larve est inquiétée par un contact mécanique ou par l'action trop brusque de l'eau chloroformée, il se produit en général une de ces constrictions locales qui persiste obstinément jusqu'à la mort; le sujet est à peu près perdu pour l'étude.

Digitized by Google

Le pseudocéphalon a subi d'importantes modifications, tant dans sa forme propre que dans celle des organes pharyngiens qu'il protège.

Deux prolongements rétractiles, que nous appellerons désormais les *appendices* ou les *organes antenniformes* (1), le font paraître bifide en avant. Déjà ébauchés au stade précédent sous la forme de proéminences de la face inférieure, ils se présentent au début de celui-ci comme deux lobes triangulaires, atténués en avant, FIG. **6** et **92**, séparés par un angle rentrant assez ouvert. Au cours de la période, ces lobes s'allongent progressivement, tandis que leur base se rétrécit; à l'époque voisine de la seconde mue, ce sont deux appendices arrondis, courts et robustes, divergents, FIG. **16**, ou rapprochés au contact sur toute leur longueur, au gré de l'animal. Leur extrémité antérieure est arrondie. La musculature qui agit sur la base de ces appendices peut non seulement les mouvoir latéralement, mais aussi les rentrer et les dissimuler par invagination partielle dans le pseudocéphalon. Nous reviendrons sur cet acte après la description de la cavité buccale.

Celle-ci a une situation inférieure, comme au stade précédent, non une situation exactement terminale. Elle s'ouvre à la base même des organes antenniformes, FIG. **16**, *b*, de telle sorte que la lèvre supérieure se confond avec le bord interne et inférieur de ces appendices. Le contour de l'orifice, très variable de forme et de grandeur, est rarement observable dans de bonnes conditions : l'animal laissé à lui-même dans un liquide indifférent, exécute des mouvements continuels de rétraction et d'extension qui ne permettent pas de l'apercevoir, et si l'on fait intervenir un réactif qui le tue ou l'immobilise, il se fixe à peu près toujours dans un état de rétraction plus ou moins marquée. Le croquis reproduit dans la FIG. **16** a été tracé d'après une larve vue par dessous, dont l'attitude correspondait à l'extension à peu près complète. L'ouverture de la bouche est transversale, ovalaire et déprimée; la lèvre inférieure, *li*, légèrement rebordée, porte deux couples de petites papilles manifestement sensorielles.

Suivant le grand axe de l'orifice règne un pli transversal, *pc*, très légèrement rebordé, que l'on retrouve aussi sur le côté dorsal, se présentant à première vue comme la ligne de séparation de deux somites consécutifs. Telle n'est cependant pas sa signification, les organes antenniformes ne pouvant représenter un somite divisé longitudinalement et étant, par suite, de simples processus d'évagination. Ce pli circulaire marque simplement la

(1) *Antennes palpiformes* et *palpes maxillaires* de WEISMANN [90, p. 120], *maxilles* de LOWNE [58, p. 71], *organes antenniformes* de VIALLANES [87, p. 46].

Digitized by Google

limite extrême du pseudocéphalon et correspond à l'insertion antérieure d'une série de muscles longitudinaux, lesquels se fixent d'autre part en arrière sur divers points du tégument et fonctionnent comme rétracteurs de la bouche et des appendices. Lors de leur contraction, le rebord annulaire est porté en arrière, la paroi du pseudocéphalon invaginée, et les appendices, sans changer de forme ni de direction, se trouvent entraînés par leur base dans la cavité résultante. Cette cavité temporaire forme, ainsi qu'il est facile de s'en rendre compte, un large entonnoir qui conduit à la bouche proprement dite.

Ce sont là des dispositions que l'on doit retrouver, pour le fond, dans toutes les larves pseudocéphales susceptibles de former un *tonnelet*, et presque pour les détails, dans celles qui ont des appendices antérieurs un peu prolongés. Ce dernier cas est celui de certaines espèces de *Volucella*, décrites par Künckel dans son grand ouvrage sur le développement de ce groupe de syrphides. Le corps de ces larves se compose, suivant le savant auteur, » d'une tête rétractile toujours retirée dans le premier anneau, au repos, et de onze anneaux « [47, p. 64], formule qui se rapporte, ainsi qu'on le voit fort bien par la figure corespondante [Pl. XVI, fig. 1], à l'état que nous avons voulu décrire nous-même. Nous ne croyons pas cependant que le but physiologique de la rétraction soit, comme le pense Künckel, d'approprier le premier anneau à la succion, en y faisant apparaître un bourrelet annulaire qui fonctionnerait comme les bords d'une ventouse. Une telle disposition serait nécessaire si les humeurs à aspirer étaient contenues dans un espace clos, séparé de l'animal par une cloison, ainsi qu'il arrive pour une sangsue; elle ne l'est pas quand l'animal flotte librement dans les liquides nutritifs. Il nous paraît plus naturel de ne voir dans le retrait des organes antenniformes qu'un moyen de protection. Malgré des différences profondes dans le mécanisme de l'invagination et sans doute aussi dans la destination dernière des organes, on peut très bien rapprocher ces dispositions organiques de celles que nous offrent les tentacules chez les gastéropodes pulmonés : de part et d'autre, il s'agit d'un organe sensoriel délicat, pédonculé, que l'animal doit pouvoir projeter pour en régler l'emploi et retirer pour en garantir l'intégrité; le mollusque opère la rétraction en invaginant l'appendice lui-même, l'insecte en invaginant la paroi du corps sur laquelle il est implanté (1).

(1) Lors de la formation du *tonnelet*, l'invagination n'a pas un autre but et ne se fait pas suivant un autre mécanisme, seulement l'énergie de l'acte est portée à son maximum.

Digitized by Google

Revenons à la description de la bouche.

Il nous reste à indiquer les modifications survenues à la suite de la mue dans la charpente pharyngienne (1).

Au lieu de la pièce impaire caractéristique du stade précédent, nous trouvons à celui-ci un système de deux pièces symétriques de nature cornée, ayant la forme de deux tiges robustes, coudées en équerre obtuse, couchées longitudinalement sur une partie de leur longueur et se relevant de bas en haut dans leur partie antérieure. Nous les représentons, FIG. **14**, d'après une préparation digérée, où elles sont vues de profil; la partie moyenne est compacte, les extrémités sont plus ou moins dissociées en pinceaux fibrillaires à filaments flexueux. Quand on examine l'animal par dessus, on voit par transparence et en raccourci les branches ascendantes; elles font l'impression de taches noires, à bords mal arrêtés, changeant avec la mise au point. Sur la face inférieure, ce sont les branches horizontales qui apparaissent assez nettement, FIG. **16**, *ac*, grâce à leur situation superficielle.

Les deux pièces paires ne sont liées entre elles que par la cuticule hyaline dont elles sont une dépendance. Cependant, la charpente squelettique du pharynx est complétée par une plaque transversale impaire, FIG. **14** et **16**, *phy*, située en avant du coude des pièces paires, mais absolument indépendantes, sans continuité avec elles, à aucune époque.

Aucune de ces parties n'est exsertile; il n'y a donc rien dans cette armature qui représente les crochets classiques décrits jusqu'ici dans toutes les larves de muscides. C'est un simple squelette approprié à un rôle passif, ainsi qu'il ressortira de l'étude anatomique.

3. *Extrémité postérieure.*

Tels sont les caractères principaux qu'il y avait à décrire dans la partie antérieure du corps. A la partie postérieure, les changements subis par la région stigmatique sont tout aussi remarquables.

Les stigmates propres à ce stade sont représentés dans des conditions diverses d'âge et d'attitude, FIG. **6**, **7**, **8** et **9**.

Ces organes ont une situation dorsale et oblique, comme dans toutes les larves de muscides. Ils occupent deux positions symétriques sur le grand axe d'une aire elliptique transversale, circonscrite par un bourrelet saillant, FIG. **7**, *bs*, lequel est d'une grande régularité chez les jeunes individus, mais tend à s'effacer ou à se dissimuler aux approches de la seconde mue.

(1) L'étude de cette formation appartient à l'anatomie; nous sommes obligé de l'effleurer ici à cause de son importance pour la distinction des stades.

Digitized by Google

Chacun d'eux a la forme d'une éminence en verre de montre, chitinisée, d'abord jaune, plus tard noire, perforée à la manière d'une passoire d'un certain nombre de pertuis arrondis, cette éminence correspondant à l'extrémité de la trachée et la débordant en largeur. Le nombre des trous, — nous devrions dire des espaces pertusiformes, — est assez variable : nous en avons compté 4, 5, 6, 8 (1). Il en existe un au bord interne du groupe, qui occupe d'ordinaire une situation un peu excentrique et qui est tantôt plus grand, tantôt plus petit que les autres, FIG. **9**; nous pensons qu'il représente l'orifice unique du stade précédent, sans relation actuelle avec la trachée et destiné à être complétement oblitéré. Cette interprétation est tout à fait d'accord avec le mode de développement du stigmate actuel. Nous verrons, en effet, que tout l'organe est formé par un bourgeon latéral et externe de l'ancienne trachée et que toute la portion distale de celle-ci est résorbée. Il est probable qu'une petite protubérance interne, visible en général sur le tronc trachéen à peu de distance des stigmates, FIG. **8**, *tr'*, marque le dernier vestige de la trachée résorbée. Ajoutons, avant d'abandonner ce détail, que dans le type de stigmate de beaucoup le plus commun chez les muscides, où les péritrèmes sont distribués en trois séries longitudinales, offrant aux faibles grossissements l'aspect de trois fentes à lèvres dentelées, il existe aussi un trou arrondi, séparé du système général et occupant une position excentrique, au bord interne, auquel il convient d'attribuer la même signification.

La FIG. **8**, à laquelle nous venons de nous référer, montre l'un des stigmates d'après une préparation où il se projette à vide, ce qui permet d'apprécier la convexité de la proéminence, ainsi que d'autres particularités sur lesquelles nous reviendrons dans la partie anatomique.

Quelques mots sur la cuticule de la région stigmatique.

Nous avons déjà dit qu'il existe à l'extérieur et assez loin du stigmate un bourrelet annulaire, dont le bord interne est toujours bien marqué, dont le bord externe s'efface progressivement, comme il ressort des FIG. **7** et **8**, *bs*, relatives aux deux périodes extrêmes du deuxième stade. La cuticule y est chargée de nodules chitineux longitudinaux, très analogues à ceux que nous

(1) Ces différences tiennent pour une part aux conditions défectueuses d'observation : il est difficile, en effet, d'obtenir que le stigmate se présente tout à fait de face, à cause des gros troncs trachéens, dont on ne peut se débarrasser dans les préparations digérées. Mais il est probable qu'il y a aussi des différences individuelles. Nous ne croyons pas avoir de motifs suffisants pour admettre des différences tenant à l'âge.

Digitized by Google

avons observés au stade précédent, montrant parfois une tendance à se disperser plus ou moins dans la région voisine. Il est à remarquer que ce bourrelet n'appartient pas exclusivement à la face dorsale, puisqu'il passe au-dessous de l'anus, néanmoins il n'est pas rare qu'il s'aperçoive tout entier de dessus, dans certaines attitudes d'ailleurs bien naturelles de la larve.

L'aire circonscrite par le bourrelet débute par une zone étroite, glabre, FIG. **9**, *ag*, le plus souvent dissimulée dans un pli; puis reparaissent les nodules.

Tout cela change peu avec l'âge. La partie moyenne subit par contre des changements dignes d'attention.

Au début de la période, les deux plaques stigmatiques sont isolées, FIG. **7** et **8**, *s*; la cuticule, dans leur voisinage, porte seulement quelques petits poils courbés, de forme ordinaire, et laisse voir par places de fins granules, paraissant intra ou sous-cuticulaires, plus abondants à la base des poils; ce sont les premiers indices d'une chitinisation générale qui englobe plus tard les deux stigmates dans une formation commune.

On trouve en effet, si l'on s'adresse à des individus plus âgés, que ces deux organes sont empêtrés dans une sorte d'écusson chitineux, orbiculaire, FIG. **9**, *bc*, à l'origine très inégalement épais et se distinguant bien de la plaque individuelle, mais plus tard uniformément noir et ne laissant plus reconnaître que les pertuis respiratoires. Sa surface est irrégulièrement convexe; on y remarque parfois des sillons rayonnants qui le divisent, en partant d'un point central, en secteurs symétriques.

4. *Raccordement avec la forme précédente.*

Nous n'insisterons pas davantage sur les caractères propres au second stade. Mais avant de passer outre, nous devons répondre à une question qui s'est déjà posée, sans aucun doute, à l'esprit du lecteur : où est la preuve qui permet de rattacher ce stade au précédent, comme celui-ci a été rattaché lui-même à l'embryon?

Cette preuve se trouvait pour nous dans l'ensemble des dispositions anatomiques et aussi dans l'observation d'un exemplaire très près de subir sa première mue, chez lequel nous avons pu reconnaître, à côté du stigmate monotrématique du stade I, le bourgeon bien développé et parfaitement reconnaissable du stigmate polytrématique du stade II. Mais nous avons la satisfaction de pouvoir la matérialiser davantage. Nous avons eu sous les yeux un autre exemplaire, également très jeune, montrant tous les caractères que nous avons attribués au deuxième stade et traînant en outre la

Digitized by Google

cuticule du premier, restée accidentellement attachée aux stigmates postérieurs. On reconnaissait parfaitement, dans cette loque chiffonnée, l'armure impaire sur laquelle nous nous sommes déjà appuyé pour identifier le premier stade. Le fait est exceptionnel, à en juger par sa rareté, mais il était décisif, et nous avons tenu à en fixer le souvenir dans la FIG. **6**, *d*.

§ IV. La larve entre la deuxième mue et la nymphose.

La FIG. **10** en représente une vue d'ensemble, dessinée sous un faible grossissement.

1. *Caractères généraux.*

Toujours vermiforme et apode, la larve paraît plus cylindrique et partant plus svelte qu'aux stades précédents; les anneaux sont difficiles à compter, à cause des plis mobiles qui se forment et s'effacent incessamment sous les yeux de l'observateur; mais on parvient cependant par des voies très diverses : numération directe, étude de la musculature et des organes métamériques, à cette conclusion uniforme qu'ils sont demeurés au nombre de dix.

La couleur est d'un beau jaune orangé. Le tégument est hérissé sur tout le corps, sauf sur la région antérieure et invaginable du pseudocéphalon, de poils courts et coniques, hyalins au début de cette troisième période, brunissant ensuite et devenant noirs à maturité; dans ce dernier état, ils se distinguent parfaitement à l'œil nu.

La longueur de l'animal varie d'un extrême à l'autre de la période entre 8 mm. et 12 mm, et la largeur entre 1 mm. et 1,8 mm.

2. *Extrémité antérieure.*

Le pseudocéphalon a pris une forme conique, un peu turbinée. Son état glabre, qui le distingue nettement des autres somites, la présence des stigmates antérieurs qui ont apparu à son bord postérieur, simulant sous la loupe des taches oculaires, enfin les appendices antenniformes qui se détachent en avant, tout cela ferait aisément l'impression d'une véritable tête.

Les appendices consistent dans de minces bâtonnets successivement tronc-coniques et cylindriques, rétractiles et fort mobiles en tous sens, FIG. **15** (jeune) et **11** (mûr), *oa*. Leur extrémité distale est encore arrondie aussitôt après la mue, mais il ne tarde pas à s'y faire un travail progressif de modification, à la suite duquel elle est tronquée. On y remarque un certain nombre d'accidents cuticulaires, dont deux plus importants, savoir :

Digitized by Google

une sorte d'index cylindro-conique et une petite coupole arrondie et surbaissée. Nous aurons à revenir sur leur étude. Ajoutons seulement ici, pour compléter la description extérieure, que chez les exemplaires âgés l'extrémité de l'organe se teinte en brun plus ou moins foncé et finit par noircir par suite du développement de deux manchons chitineux intérieurs, qui correspondent respectivement aux deux élevures cuticulaires terminales.

Les relations des appendices antenniformes avec le pseudocéphalon n'ont subi aucun changement, pas plus d'ailleurs que leur aptitude à l'invagination. La FIG. **15**, prise sur un exemplaire vu par dessous, peut être rapprochée à cet égard de la FIG. **16**. Il est rare d'observer ainsi l'animal à l'état de complète extension; le plus souvent, on a sous les yeux un état d'invagination au moins partielle, tel que celui représenté sous un faible grossissement dans la FIG. **11**. On peut alors apprécier dans son contour la cavité infundibuliforme engendrée par la rentrée du pseudocéphalon, cavité dont les bords semblent constituer une gaîne commune aux appendices.

Suivant la ligne de plus grande invagination, le pseudocéphalon porte, en dessus, une très légère carène arquée en arrière, dont il a été tenu compte sur la FIG. **10**. Cette ligne devient antérieure et transversale au moment de la nymphose; sa présence rend compte de la manière dont le puparium éclate sous la poussée de l'imago.

Nous croyons que le rapprochement des FIG. **15** et **16** nous dispense de nous arrêter à la forme de l'orifice buccal proprement dit.

Quant à l'armature pharyngienne, elle reproduit aussi, dans ses traits principaux, le type déjà connu; mais la branche ascendante de la pièce paire se complique d'une sorte d'excroissance à contours bizarres, développée principalement en avant et en dehors, qui modifie quelque peu le contour des taches sombres, sous la forme desquelles l'armature se montre par transparence. Sans entrer ici dans des détails qui nous feraient empiéter sur l'étude anatomique, il nous suffira de faire remarquer que la simple comparaison des FIG. **27** et **14** permet d'apprécier en même temps l'identité du plan architectural et les différences de détail des armatures propres aux stades III et II.

3. *Stigmates antérieurs.*

Une formation nouvelle à signaler sur le pseudocéphalon, ce sont les stigmates antérieurs. Ils ont comme toujours une situation dorsale et latérale, telle qu'ils se laissent apercevoir en partie, même quand l'animal est

Digitized by Google

examiné par le côté ventral, FIG. **15**, *sa*; mais leur existence sur le premier anneau constitue une disposition nouvelle pour le groupe des muscides, du moins si nous prenons pour termes de comparaison les larves bien connues des muscides sarcophages et les renseignements énoncés sur le point dont il s'agit dans les ouvrages généraux [E. PERRIER, 70, p. 1219]. Il est à croire que ce fait est en relation avec la réduction du nombre des somites et peut-être avec la suppression des crochets mandibulaires (1). Toutes ces divergences par rapport aux types ordinaires pourraient être considérées comme les indices d'une condensation organique, dont les effets retentissent, comme nous aurons à le constater dans la troisième partie de ce travail, sur l'organisation interne.

La forme du stigmate antérieur est, au nombre d'orifices près, la répétition du stigmate postérieur au stade précédent : une éminence arrondie, cornée, percée de 15-20 pertuis circulaires, assez irrégulièrement distribués.

4. *Extrémité postérieure.*

Portons maintenant notre attention sur l'extrémité postérieure.

Le corps se termine par une déclivité ou troncature oblique, sur laquelle se dresse normalement un robuste tubercule corné, divisé à partir des trois quarts de sa longueur en deux branches plus ou moins écartées, irrégulièrement tronquées au bout, FIG. **10**, **12**, **25**, *ts*. Sa longueur est en moyenne de 0,8 mm. et sa largeur de 0,5 mm. C'est une armature indéformable, servant de protection à l'extrémité des deux trachées principales et aux stigmates correspondants, armature que nous désignerons, à l'exemple de KÜNCKEL, sous le nom de *tubercule stigmatifère*. Nous devons dire, en effet, que, si cette formation paraît nouvelle pour la famille des muscides, elle a été décrite, quant à son plan d'ensemble, dans celle des syrphides.

Chez les tout jeunes individus à ce stade III, le tubercule a bien à peu près sa forme définitive, mais il n'est chargé de chitine sombre qu'à l'extrémité, circonstance favorable pour en examiner la conformation. On reconnaît dans ce cas que les deux branches de la fourche sont chargées sur toute leur surface de bosselures arrondies, pressées les unes contre les autres, un peu plus petites sur le contour latéral que sur la troncature terminale. C'est

(1) Il est vrai que chez *Masicera villica* les stigmates antérieurs seraient portés également par le premier segment, d'après le texte de LABOULBÈNE [52, p. 233]; mais les dessins donnés par l'auteur et principalement sa fig 2 indiquent suffisamment qu'il s'agit du premier segment après le pseudocéphalon. Cette remarque doit s'étendre, croyons-nous, à la larve de *Meigenia bisignata*, décrite par BUGNION [13, p. 19 et Pl. II, fig. 4].

Digitized by Google

qu'en effet les unes et les autres n'ont point la même signification : les premières sont de simples rugosités, tandis que les autres *sont des éminences cribeuses conformées, chacune, comme le stigmate antérieur.*

La partie indivise du tubercule est encore de la couleur du corps chez ces jeunes exemplaires; sa forme y est pour ainsi dire mal arrêtée; sa surface offre bien quelques inégalités et quelques accidents cuticulaires, poils et nodules chitineux, qui seront plus tard comme enrobés dans la couche cornée, mais point de boursouflures rappelant par leur forme et leur régularité celles du bout. Nous devions signaler ces différences pour expliquer le doute que nous avons émis plus haut au sujet des rapports entre la larve décrite par DE SIEBOLD et celle de *Thrixion Halidayanum.*

Chez les individus plus avancés, le tubercule stigmatifère se dresse brusquement sur la paroi du corps; sa partie proximale est cylindrique, lisse ou ridée irrégulièrement et annulairement, parfois sensiblement étranglée. Toute la pièce est d'un noir de jais luisant; les bosselures de l'extrémité distale sont très distinctes, mais il est fort malaisé de distinguer les orifices respiratoires.

L'ouverture anale ne se remarque, à l'observation superficielle, que comme une fossette à bords froncés, située tout à fait à la base du tubercule et appartenant même pour partie au contour de cette pièce. La surface de la cuticule est glabre à son voisinage, comme aussi sur une zone plus ou moins étendue autour du tubercule chitineux. Il n'existe aucun vestige du très curieux écusson anal signalé par LABOULBÈNE et BUGNION chez les tachinaires qu'ils ont décrits [52, Pl. VII, fig. 11; 13, Pl. II, fig. 5] (1).

5. *Papilles dermiques.*

Ici se placeraient quelques données sur les éminences verruciformes du tégument, signalées par DE SIEBOLD chez le parasite du *Bacillus Rossii.* Elles existent en effet chez *Thrixion Halidayanum*, quoique incomparablement plus petites et autrement distribuées qu'on ne supposerait d'après le dessin de cet auteur [81, fig. 2]. Mais à vrai dire, ce sont des annexes qui échappent par leur petitesse, aussi bien que par leur nature, à la description

(1) Nous avons pu nous-même reconnaître cet écusson chez un *Tachina* parasite du *Bombyx Vandalicia* MILL. C'est une plaque ovale, *sertie, au moyen d'une suture à engrenage, dans une ouverture de la cuticule générale*, susceptible d'être désarticulée sans déchirures, après digestion par la potasse. Cette disposition, très commune, semble-t-il, chez les tachinaires du type le plus commun, se retrouve dans un grand nombre d'autres larves de diptères.

Digitized by Google

des simples caractères extérieurs; nous renvoyons dans la partie anatomique les renseignements, d'ailleurs très sommaires, que nous avons réunis à leur sujet.

6. *Raccordement avec le stade précédent.*

Terminons par quelques remarques sur les relations de ce troisième stade avec le précédent.

La forme que nous venons de décrire présente, vis-à-vis de la précédente, une telle différence de physionomie que leur réunion ne saurait être acceptée sans contrôle. Voici en peu de mots les faits qui la justifient.

En premier lieu, nous oserions presque dire que nous avons été témoin de la succession des deux formes. Il nous est arrivé, à force de multiplier les observations sur le vivant, de rencontrer des exemplaires encore au deuxième stade, mais tout prêts à passer au troisième; dans ces cas, il est aisé de reconnaître, sous la vieille cuticule glabre qui va être dépouillée et qui se déprend déjà par places, la nouvelle cuticule hérissée, avec ses poils couchés les uns en avant les autres en arrière; aisé même de retrouver les nouveaux stigmates et jusqu'aux plus fins détails cuticulaires, tels que les élevures terminales de l'organe antenniforme. Il ne saurait donc subsister aucun doute sur la continuité évolutive entre la forme glabre que nous avions suivie depuis l'œuf et la forme poilue.

Une autre observation, relative non plus aux débuts, mais à la dernière période du troisième stade, établit le même fait sur des circonstances particulièrement piquantes et démonstratives.

Lorsqu'on extrait du corps de son hôte un de ces parasites à poils noirs tout à fait mûrs et manifestement parvenus au terme de leur existence larvaire, on trouve toujours qu'il n'abandonne la paroi où il s'était fixé par le tubercule stigmatifère, qu'en entraînant une loque chiffonnée, pendante à cet organe et y adhérant avec assez de force. Longtemps, nous nous sommes mépris sur la nature de cet appendice, n'y voyant qu'un débris de l'hypoderme ou d'autres tissus de l'orthoptère, arraché par un accident de manœuvre opératoire. Un examen plus attentif nous a montré que les débris étrangers de cette nature, quand ils existent, sont simplement embarrassés dans les replis d'une membrane lisse et hyaline, qui appartient à la larve elle-même et adhère, à la manière d'une cravate, à la base du tubercule stigmatifère. Cette membrane n'est autre chose que la cuticule du deuxième stade, parfaitement reconnaissable à ses divers accidents et surtout à l'armature pharyngienne que l'on y retrouve sans peine.

Digitized by Google

Nous ne pouvons nous arrêter ici à rendre compte de sa persistance si inattendue; nous devrions pour cela anticiper sur l'exposé des rapports qui s'établissent entre le parasite et son hôte. Il nous suffit de signaler le fait en appelant l'attention sur l'importance qu'il prend dans la question qui nous occupe.

Notre dessin réduit, FIG. **10**, met sous les yeux la larve mûre avec la vieille dépouille adhérente, *d*. Par là, les deux FIG. **6** et **10** sembleraient indiquer, entre les circonstances des deux mues, un parallélisme complet; à cet égard, nous devons rappeler que la première représente un cas exceptionnel ou, si l'on veut, une étape fugitive, tandis que la seconde reproduit un état normal et permanent.

§ V. Le puparium.

L'objet est dessiné, FIG. **12**, sous un faible grossissement. C'est un ellipsoïde de révolution d'une régularité géométrique, long de 3,5 à 4,5 mm., large de 1,5 à 1,8 mm.

Le tubercule stigmatifère, non compris dans la longueur qui vient d'être indiquée, occupe le pôle postérieur, où il constitue comme une sorte de manche, exactement dirigée suivant le grand axe. Cette pièce a donc tourné autour de sa base, au moment de la transformation, en s'abaissant suivant le plan vertical, sans doute par suite d'un retrait prédominant de la paroi ventrale.

A l'extrémité antérieure, les stigmates se remarquent aisément sous la forme de petites saillies latérales qui font l'impression de deux auricules. Si l'on observe de face, FIG. **13**, on reconnaît, entre les stigmates, *st*, une suture transversale et arquée, *a*, *a*, qui est simplement la carène signalée plus haut sur la face dorsale du pseudocéphalon. Sa présence, en même temps qu'elle indique les limites d'invagination de ce segment, montre que les bords de la cavité infundibuliforme résultante ne se sont point resserrés annulairement comme les bords d'une bourse, mais se sont aplatis de haut en bas, jusqu'au contact. Il se constitue de la sorte une ligne de moindre résistance qui nous expliquera plus tard une des particularités de l'éclosion.

De petites rides se montrent aussi, dans des directions radiales, autour du pôle même, indiquant l'existence d'un plissement longitudinal dans la partie inférieure, plissement rendu nécessaire par la présence de la charpente pharyngienne, immédiatement appliquée contre cette partie de la paroi.

Digitized by Google

La couleur du tonnelet est, comme à l'ordinaire, le brun foncé. Sa surface est hérissée des poils noirs de la larve, lesquels paraissent ici un peu plus serrés, à cause de la rétraction générale du tégument. Les sillons qui séparent les somites sont effacés.

Nous n'avons su reconnaître aucune saillie qui puisse correspondre à ce qui a été observé par LABOULBÈNE chez le *Masicera villica* [52, p. 240 et Pl. VII, fig. 9].

§ VI. Remarques générales sur les mues. Trimorphisme larvaire.

Ce fut longtemps une opinion commune et classique, pour ainsi parler, que les larves molles des muscides, en particulier celles qui vivent dans le corps d'autres animaux ou dans la sanie des cadavres, ne sont pas sujettes à la mue cuticulaire. De » l'Introduction à l'Entomologie «, où elle avait été exposée avec insistance par LACORDAIRE [53, I, p. 133], cette opinion passa dans beaucoup d'autres publications, dont les auteurs ont puisé à cette source si souvent exploitée; d'où il est résulté qu'elle a survécu çà et là à la découverte des faits contraires et qu'on la trouve énoncée jusque dans des ouvrages relativement récents [12, T. VI, p. 240].

Nous avons vu cependant que dès 1857 BARTHÉLEMY admettait l'existence de trois mues chez les *Tachina;* malheureusement, son affirmation n'ayant été accompagnée d'aucun renseignement justificatif semble être restée inaperçue. En tout cas, un important travail de LEUCKART, publié en 1861 [55] sous la forme d'une simple communication préliminaire, établit définitivement la réalité des mues, et les conclusions de cet auteur ont été vérifiées par les travaux ultérieurs, tels que ceux de WEISMANN pour les muscides communes [90] et de KÜNCKEL [47] pour les syrphides.

S'il s'agit, non plus de la simple existence, mais du nombre des mues, la constatation en est si malaisée que LOWNE le considère encore aujourd'hui comme inconnu.

A l'égard des muscides parasites, on peut dire que toute la question était à reprendre, malgré l'indication si sommairement consignée par BARTHÉLEMY; tout au moins restait-il à préciser et à caractériser les faits par les changements morphologiques dont ils déterminent l'apparition. C'est ce que nous avons essayé de réaliser dans les pages précédentes, où nous n'avons eu en vue, d'ailleurs, que le côté descriptif.

Nous ajouterons ici quelques remarques relatives au côté biologique.

Digitized by Google

1. *La raison biologique de la mue.*

Les anciens naturalistes ont été très exclusifs quand ils l'ont cherchée dans les seules exigences de la croissance [LACORDAIRE, loc. cit.]. D'une part, en effet, les chiffres que nous avons donnés pour la larve de *Thrixion* au troisième stade montrent que durant cette période la taille augmente du simple au double; d'autre part, la persistance de la cuticule glabre, à la base du tubercule stigmatifère, exclut rigoureusement l'idée d'une mue interposée entre les deux termes marqués par ces dimensions extrêmes. Il faut donc admettre que la cuticule est susceptible de suivre entre des limites très étendues le développement du corps. Résultat d'autant plus digne de remarque qu'à la même époque cette couche augmente rapidement d'épaisseur, pour constituer finalement la solide enveloppe qui doit abriter la nymphose.

Des transformations *quelconques* seraient tout aussi insuffisantes pour rendre raison de la mue, car il s'en accomplit d'importantes sans son intervention. Cela est de toute évidence pour les modifications anatomiques internes, mais nous voulons parler aussi de modifications externes, portant sur la conformation générale ou sur tel organe en particulier. Nous aurons occasion, dans la partie anatomique, de constater les curieuses transformations accomplies, au cours du troisième stade, dans l'appendice antenniforme; pour le moment, il suffit de comparer l'état de la larve aux deux périodes extrêmes de cet âge, pour saisir dans leur ensemble quelques-unes de ces modifications.

Sans vouloir écarter entièrement ces deux causes, il nous semble qu'il en existe une troisième dont il faut avant tout tenir compte, savoir les transformations *spéciales* qui, portant sur le système cuticulaire (externe ou interne), doivent y faire apparaître un organe nouveau, un stigmate par exemple ou une charpente buccale d'un autre modèle que la charpente actuelle. La cuticule peut bien se prêter à des modifications d'ordre chimique, telles que la production de l'écusson corné qui englobe à une certaine époque les stigmates postérieurs au deuxième stade, mais elle ne semble pas avoir la plasticité suffisante pour se prêter à l'organisation physique d'une architecture nouvelle. En d'autres termes, les nouvelles formations cuticulaires apparaissent comme des nécessités biologiques à mettre au premier rang parmi celles qui déterminent la chute du système préexistant.

Digitized by Google

2. *Le polymorphisme larvaire.*

On comprend dès lors que les mues marquent en général l'apparition de caractères nouveaux, brusquement substitués aux anciens.

Dans le cas particulier du *Thrixion Halidayanum*, les changements sont assez profonds pour que nous puissions les prendre comme lignes de démarcation de trois stades successifs et attribuer à la larve une existence trimorphe. Du reste, nous ne faisons en cela qu'appliquer une idée émise par LEUCKART, ainsi qu'il ressort du titre même de son mémoire.

3. *La fixation du nombre de mues et l'identification spécifique.*

Bien que les auteurs auxquels nous devons la découverte des mues soient assez sobres de détails sur leurs procédés d'étude, il semble qu'en général on ait cherché à résoudre ce double problème par la voie indirecte, admettant l'existence d'une mue quand on trouvait deux états assez éloignés l'un de l'autre, et l'identité spécifique quand il restait dans deux formes données un fond suffisamment riche de caractères communs. C'est la seule marche possible dans bien des cas; pourtant elle doit être suivie avec circonspection, si l'on veut garantir la rigueur des résultats. Pourrait-on, par exemple, par l'observation isolée de deux larves de *Thrixion*, prises respectivement aux premiers débuts et à la fin de ce que nous avons appelé le deuxième stade, décider s'il existe ou n'existe pas entre les deux une mue cuticulaire, ou même si les deux appartiennent bien à la même espèce ?

Le plus sûr, pour se renseigner, serait assurément de suivre le passage de l'une à l'autre forme. Malheureusement, cette méthode qui peut n'exiger que du temps dans le cas de larves susceptibles d'être élevées n'est plus applicable dans celui des parasites. Nous croyons cependant que, grâce au nombre et à la nature des repères que nous avons pu établir chez celui que nous étudions, la méthode indirecte fournit des résultats très comparables à ceux de l'observation continue.

Remarquons avant tout que la persistance de la cuticule glabre, à la base du tubercule stigmatifère, établit avec toute la rigueur désirable un certain nombre de points d'une grande valeur dans la question, savoir :

1° que les mues sont peu nombreuses : il ne s'en produit aucune durant toute cette période, qui embrasse une grande partie de l'existence larvaire;

2° qu'elles n'interviennent pas pour de simples changements de taille ou de conformation générale;

Digitized by Google

3° qu'elles se signalent par des changements profonds dans l'armature cuticulaire du pharynx et des stigmates.

Une autre donnée est fournie par l'observation des trachées. On sait que la mue affecte en bloc tout le système cuticulaire, par suite aussi la garniture spiralée des trachées (*intima* des auteurs). Or, dans ces canaux comme sur le tégument, l'abandon de l'ancienne cuticule doit être précédé de la formation de la nouvelle, formation progressive et nécessairement assez lente, en sorte qu'on peut observer pendant un temps assez long le double système. L'ancien canal aérien, seul plein d'air, se détache avec sa netteté accoutumée; le nouveau qui l'enveloppe à distance se laisse bien reconnaître en coupe optique, grâce à l'existence du filament spiral; il se montre doublé à l'extérieur du manteau péritrachéen ordinaire, tandis que l'espace annulaire compris entre les deux cuticules spiralées est occupé par une substance hyaline destinée à être résorbée plus tard. Ces diverses parties forment un ensemble hétérogène qu'il n'est pas possible de ne pas remarquer dans les observations sur le vivant. Ce sont les préliminaires de la mue les plus faciles à surprendre, pourvu que l'on multiplie suffisamment les explorations, en même temps que les plus sûrs comme signification.

Tenant compte de ces remarques et mettant à profit les diverses particularités déjà exposées au cours des descriptions, nous arrivons aux conclusions suivantes pour notre larve :

1° *L'observation de la même armure buccale en V dans l'embryon et dans la larve* FIG. **2** *(stade I) permet de raccorder le stade I à l'œuf et montre en même temps que l'éclosion n'a pas été marquée par une mue* (1);

2° *L'observation de la même armure sur la dépouille accidentellement pendante à la plaque stigmatique de la larve* FIG. **6** *(stade II) permet de raccorder ce stade au précédent et fixe l'existence de la première mue à la limite commune de ces deux stades;*

3° *L'observation de la même charpente pharyngienne,* FIG. **14**, *dans la larve* FIG. **6** *et sur la dépouille normalement adhérente au tubercule stigmatique de la larve* FIG. **10** *(stade III) permet de raccorder le troisième stade au précédent et établit qu'entre les deux se place une seconde mue* (2).

4° *L'observation directe* (à exposer plus loin, dans la seconde partie) *permet de raccorder la pupe* FIG. **12** *au stade III.*

(1) L'abandon de la membrane vitelline n'a pas le caractère d'une véritable mue.

(2) On passe des formes jeunes aux formes âgées, du stigmate FIG. **7** au stigmate FIG. **9**, p. ex., à travers une série continue de gradations, sans jamais observer de changement dans le système trachéen, sauf au moment où se prépare la mue qui fait apparaître les poils.

Digitized by Google

4. *Apparition des stigmates antérieurs.*

Le nombre de mues que nous parvenons ainsi à déterminer coïncide avec celui trouvé par LEUCKART pour les larves sarcophages (*Musca* [*Calliphora*] *vomitoria*, *M. Cæsarea*). Il convient toutefois de mettre en relief une circonstance importante : tandis que l'apparition des stigmates antérieurs caractérise le deuxième stade dans le groupe des espèces étudiées par LEUCKART, aussi bien d'ailleurs que dans celui des volucelles étudiées par KÜNCKEL [47, p. 69], nous trouvons que ces organes apparaissent au troisième seulement.

Faut-il mettre ce retard sur le compte du milieu? Nous ne le pensons pas : le genre de vie du *Thrixion Halidayanum* est identiquement le même à tous les stades; si l'on excepte les quelques heures durant lesquelles cette larve mène une vie aérienne à la recherche d'un abri pour se transformer, son existence se passe tout entière dans les humeurs périviscérales de son hôte; pourquoi les stigmates antérieurs lui conviendraient-ils mieux, de ce chef, à un stade qu'à un autre ?

Faut-il attribuer le retard au parasitisme, dans ce sens que cette condition d'existence pourrait enrayer le développement ontogénique général? Peut-être, mais ce sera affaire aux observations de le décider, en faisant connaître d'autres cas.

En dehors de ces hypothèses, il n'en resterait qu'une troisième, savoir que le fait dont il s'agit est une de ces innombrables manifestations de la spécificité des êtres organisés, qui oblige si souvent à restreindre des conclusions trop générales, admises prématurément comme expression d'une loi biologique.

Digitized by Google

DEUXIÈME PARTIE.

Biologie et Éthologie.

CHAPITRE I.

L'hôte et l'installation de l'œuf.

§ I. Faits constatés.

Aux environs d'Uclés, dans l'Espagne centrale, la larve du *Thrixion Halidayanum* vit dans la femelle du *Leptynia hispanica* Bol., unique représentant local de la famille des *Phasmidæ*. Afin de permettre au lecteur de mieux apprécier la physionomie particulière de ce cas de parasitisme, nous rappellerons tout d'abord quelques points de l'histoire naturelle de l'orthoptère et nous indiquerons ensuite comment la mouche lui confie sa progéniture.

Le *Leptynia hispanica* (1) habite une aire géographique restreinte; on ne le connaît jusqu'ici que de l'Espagne centrale et septentrionale : Madrid, Escorial, Logrono, Albarracin, Urda, Uclés, Cuenca.

Les sexes sont en même temps très inégalement répartis et très dissemblables. Nous croyons pouvoir affirmer que, dans la région explorée par nous, on rencontrerait difficilement un mâle pour mille femelles. Celles-ci ont la forme de bâtonnets, fig. 17, comme chez tous nos phasmes d'Europe; leur longueur moyenne est à peine de 6 cm. et leur largeur, au milieu du corps, de 2 mm. Quant aux mâles, on peut dire qu'ils sont à peu près filiformes, à peine plus larges que la larve adulte du *Thrixion*.

De ce double chef de la disproportion sexuelle dans le nombre et dans la taille, la femelle seule offrait à la larve étrangère des conditions favorables de logement et de subsistance, en même temps que sa prédominance marquée sur l'autre sexe lui permettait de supporter, sans compromettre la conservation de sa propre espèce, la charge imposée par la nature de nourrir un parasite épuisant.

(1) Décrite en 1878 par Bolivar sous le nom de *Bacillus hispanicus* [7, p. 423], cette espèce a été introduite en 1890 dans le genre *Leptynia* par l'auteur du présent mémoire [66, p. 371].

Digitized by Google

Les *Leptynia* pondent de fin juin à fin juillet, puis disparaissent successivement et assez vite : dans la seconde moitié d'août, on trouve à peine quelques individus attardés et, quelques jours plus tard, l'espèce n'est plus représentée que par les œufs.

Les larves de la nouvelle génération n'éclosent qu'en avril ou mai, à la fin du printemps de l'année suivante; mais une fois venues au jour, leur évolution est rapide, en sorte qu'elles arrivent à la forme adulte dans la dernière moitié de juin.

Telle est, en abrégé, la biologie de l'hôte.

Les œufs du parasite sont pondus du 20 juin au 20 juillet (1), soit sur des phasmes adultes, soit sur des nymphes qui ont encore à subir une ou même deux mues. Dans ce dernier cas, qui est l'exception, le parasite peut parvenir au terme de son évolution avant que l'orthoptère ait subi sa dernière mue.

Le nombre des œufs de *Thrixion* que l'on peut compter sur le tégument d'un même *Leptynia* est très variable, compris entre 1 et 13, d'après les notes de notre journal. Ils semblent être pondus à des degrés divers de maturité, du moins à en juger par ce fait que les larves observées dans un même hôte sont rarement au même stade, lorsqu'elles sont un peu nombreuses : les stades II et III coexistent souvent; nous avons observé rarement le stade I, mais c'est sans doute qu'il est fort difficile à rechercher et dure très peu de temps.

La place occupée par les œufs n'est pas moins variable que leur nombre. Le plus souvent, on les trouve isolés ou réunis par petites séries linéaires discontinues sur les côtés du métanotum, sur les métapleures ou dans le pli longitudinal qui réunit le dorsite au ventrite, dans les premiers segments abdominaux. Assez souvent aussi, il y en a de collés sur les faces latérales des fémurs, principalement sur ceux de la deuxième ou de la troisième paire, FIG. 17, *œ*.

L'adhérence est réalisée au moyen d'une gouttelette de liquide mucilagineux qui déborde l'œuf et se dessèche sous la forme d'une pellicule hyaline, brillante, moulée sur les accidents superficiels du tégument de l'orthoptère, FIG. 1, *m*. Cette adhérence cède facilement à une légère pression latérale; il est même à supposer que des œufs se détachent et se perdent avant l'éclosion de la jeune larve, dans les divers frottements auxquels ils sont exposés par suite du déplacement du phasme, au milieu des branches de son buisson.

(1) Toutes les dates que nous donnons ici sont forcément variables avec les conditions climatériques de l'année; nous ne les proposons que comme termes moyens de comparaison.

Digitized by Google

En tout cas, les coques vides ne tardent pas à tomber après la sortie de la jeune larve, car il est relativement rare de retrouver sur le corps du *Leptynia* celles qui correspondent aux vers dont il est porteur, surtout si ceux-ci sont un peu âgés; le décollement doit d'ailleurs être effectué en partie par les manœuvres de l'éclosion et de la pénétration dans le corps, pénétration qui se fait sur place, ainsi que nous le verrons bientôt.

Cette facilité avec laquelle l'œuf ennemi pourrait être rejeté par le phasme, au moins au moment de la perforation, ne permet guère de supposer chez celui-ci une résistance directe à l'invasion. Évidemment, outre le caractère obtus des sensations qu'on peut lui attribuer, il y a là une tolérance mystérieuse pareille à celle qui a été observée par H. Fabre dans divers autres cas d'invasion parasitaire.

§ II. Questions connexes.

Les faits précédents soulèvent d'eux-mêmes un certain nombre de questions d'un intérêt très général pour la connaissance du parasitisme; nous ne pouvons passer sans formuler les principales.

I. Le *Thrixion Halidayanum* infeste-t-il d'autres phasmes que le *Leptynia hispanica*?

Il faut bien l'admettre, au moins comme la conclusion la plus simple et la mieux adaptée à l'ensemble des faits, s'il est vrai que notre espèce soit réellement celle de Rondani, puisqu'il n'y a pas de *Leptynia* en Sicile.

Il est très probable que ce tachinaire envahit indistinctement toutes les femelles des phasmodées, de même que d'autres s'adressent à peu près sans choix à tout un groupe d'hôtes différents, pourvu qu'ils réalisent sensiblement les mêmes conditions anatomiques et biologiques; très probable, par suite, qu'il infeste le *Bacillus Rossii*, non seulement en Sicile où fut capturé le premier imago décrit, mais en Istrie où a été faite l'ancienne observation rapportée par de Siebold.

Remarquons seulement que, si nous admettons l'identité spécifique de la larve étudiée par ce dernier auteur et de celle qui nous occupe, il résulte des faits relatés que la petite mouche saurait proportionner le nombre des œufs qu'elle dépose à la taille de l'hôte qu'elle a à sa disposition. On se rappelle en effet que de Siebold compta 13 larves dans le corps du premier *Bacillus* infesté qui lui tomba sous la main, tandis que chez le *Leptynia*, dont la taille est bien inférieure, nos explorations prolongées nous ont fourni une

Digitized by Google

seule fois 12 larves et deux ou trois fois 9. Cette hypothèse, d'ailleurs tout à l'honneur de l'instinct, n'a rien que de vraisemblable, après tant d'autres manifestations du même genre dont on doit la connaissance à H. Fabre.

II. Le *Thrixion Halidayanum* infeste-t-il d'autres insectes que des phasmes?

Cette seconde question est beaucoup moins étrangère à notre sujet qu'il ne pourrait paraître au premier abord. Lorsque nous entreprenons de retracer l'histoire d'un organisme, nous devrions le conduire de l'œuf à l'œuf. Or, le *Thrixion* issu de l'œuf que nous avons vu déposé en juin sur un *Leptynia* arrive à l'état d'imago en juillet, quand disparaissent ou vont disparaître ces orthoptères : où déposera-t-il ses propres œufs?

Sans doute, les premières femelles qui sortent de leur tonnelet trouvent encore des *Leptynia* auxquels elles puissent confier leur progéniture; il nous paraît assez vraisemblable que les pontes attardées de la deuxième moitié de juillet sont dues précisément à des mouches écloses quelques jours auparavant et qui ont passé leur période larvaire dans un phasme de l'année; mais indépendamment du caractère exceptionnel de ce fait, la question reparaît pour la nouvelle génération. Il y a forcément à franchir l'intervalle de 8 ou 9 mois durant lequel n'existe dans la région aucun phasme. On ne peut pas supposer que les frêles muscides qui nous occupent traversent toute cette période, encore moins qu'elles la traversent sans pondre leurs œufs, et d'autre part, il est sûr qu'elles ne la traverseront pas à l'état de pupes, ainsi qu'on le verra plus loin.

Il est donc très probable, pour ne pas dire sûr, que le cycle évolutif de l'espèce se complète par une ou plusieurs générations qui n'ont aucun rapport avec les phasmes.

Rien de bien surprenant jusque-là; nous avons vu, en effet, que le *Meigenia bisignata* offre dans sa biologie un fait analogue. Mais la question se présente sous un autre jour si l'on tient compte du caractère particulier du parasite. Nous verrons plus loin que celui-ci se distingue parmi tous ceux qui ont été décrits dans le même groupe par une adaptation manifeste à l'organisme hospitalier. Dès lors, ses caractères vont-ils demeurer les mêmes dans le nouvel hôte? Il faudra dans ce cas, ou que celui-ci ait des ovaires assez semblables à ceux d'un phasme, condition difficile à réaliser vu le type isolé de cette famille d'insectes, ou que le parasite, si visiblement adapté dans une génération, ne le soit plus dans l'autre. Les caractères vont-ils changer? On aura des formes différentes pour les diverses généra-

Digitized by Google

tions d'un cycle fermé, un cas de génération alternante. Rien de semblable n'a été constaté jusqu'ici chez les tachinaires, mais on sait que le phénomène n'est pas inoui chez les hyménoptères parasites. Nous ne voulons devancer en rien la solution que l'expérience donnera peut-être un jour à ces questions; en tout cas, la vraisemblance d'une génération alternante semble pouvoir être acceptée dès maintenant à titre de direction dans les recherches.

Les choses peuvent se passer beaucoup plus simplement pour les parasites de larves, tels que l'immense majorité des tachinaires, chez lesquels il serait difficile de montrer une adaptation à un hôte plutôt qu'à un autre. Les seules conditions exigées par le parasite sont communes aux espèces les plus diverses; on est moins surpris de constater qu'il s'établit des suppléances parmi les organismes nourriciers.

CHAPITRE II.

Les phases successives de la vie du parasite.

Nous avons décrit précédemment les formes que présente successivement le parasite, sans nous préoccuper des particularités qui peuvent leur correspondre aux points de vue biologique et éthologique. Nous avons actuellement à revenir sur nos pas pour essayer de combler cette lacune.

§ I. Éclosion et pénétration de la larve dans la cavité cœlomique de l'hôte.

Il ne nous a pas été possible de déterminer le temps qui s'écoule entre la ponte et l'éclosion. Chez les *Leptynia* porteurs de quelques œufs paraissant fraîchement déposés, que nous avons gardés en captivité en vue de cette détermination, la pénétration des petites larves a eu lieu sans qu'un seul indice observable nous en ait prévenu. D'autres œufs que nous avions décollés aussi délicatement que possible ont été mis en observation sur un porte-objet, au centre d'un anneau de glycérine, destiné à retenir les jeunes larves au moment de l'éclosion, mais ces sortes de tentatives ont toujours abouti à la mort de l'embryon.

A prendre en considération la jeunesse manifeste de certains exemplaires de *Leptynia* chez lesquels nous avons trouvé des parasites tout à fait mûrs, la durée du développement global jusqu'à la nymphose nous semble devoir être comprise entre 20 et 30 jours. D'après cela, la période du déve-

Digitized by Google

loppement dans l'œuf est forcément très réduite et ne peut compter qu'un petit nombre de jours.

Dans l'impossibilité de préciser davantage l'époque de l'éclosion, occupons-nous de l'acte.

1. *Cas général.*

Lorsqu'on examine en place, sur le corps du phasme, les œufs de *Thrixion*, on reconnaît d'ordinaire que quelques-uns d'entre eux sont opaques et fermes, tandis que d'autres sont plus clairs de teinte et plus ou moins affaissés. Les premiers sont encore pleins, ceux-ci sont déjà vides : par où est sortie la jeune larve? Il n'y a de trou ni en dessus, ni par côté, ni aux extrémités. Tout autour, en règle générale, on ne remarque rien que de normal sur le tégument de l'orthoptère. Mais si l'on déplace la coque pour la mettre sens dessous dessus, on trouve que la face aplatie par où elle reposait est percée d'un trou circulaire à bords assez réguliers, ébarbés de dedans en dehors, dont la largeur est un peu moindre que celle de la larve à l'état libre.

Le trou est toujours pratiqué à quelque distance du pôle, précisément au niveau que devait occuper l'armure buccale de l'embryon, d'après la FIG. 1. L'état de ses bords semble indiquer qu'il n'est point le résultat d'un arrachement de parties, mais celui de l'introduction progressive d'un instrument conique. On peut donc conclure que la larve, au lieu de faire sauter la coque par pression, comme c'est le cas pour un très grand nombre d'espèces, la perfore au moyen de son armure buccale, sans doute en lui imprimant des mouvements de rotation autour de son axe, de manière à la transformer virtuellement en organe conique.

Autre constatation importante.

Un trou pareil à celui de la coque, tel que pourrait le faire une fine aiguille, est pratiqué dans le tégument de l'orthoptère en correspondance exacte avec le premier. Impossible de ne pas le reconnaître pour la porte d'entrée du parasite. D'ailleurs, les bords du chorion ou de la pellicule de colle sous-jacente y ont été engagés parfois par les mouvements d'introduction, en sorte qu'il faut exercer une légère traction pour les retirer. Le plus souvent cependant, ce trou n'est occupé que par une gouttelette de sang, liquide ou coagulé, suivant le temps écoulé depuis la perforation.

Ces faits, constatés dans un assez grand nombre d'observations, ne laissent aucun doute sur les circonstances principales de l'invasion : l'em-

Digitized by Google

bryon fait jouer sur place son instrument de perforation et, sans abandonner sa coquille, se fraie un passage à travers la double cloison de l'œuf et de la peau de l'orthoptère. Le travail peut être pénible et long, mais il n'est pas dangereux, la larve mineuse ayant ses derrières protégés.

2. *Moyen mécanique de perforation.*

Pour être bien constatée, la perforation de la dure cuticule d'un phasme adulte par un ver naissant, dont la longueur n'atteint pas un millimètre et dont la délicatesse supporte à peine le contact de l'aiguille à disséquer, n'en reste pas moins surprenante. Nous avons dû rechercher quels sont les procédés mis en œuvre dans cet acte et nous signalons ici, quel qu'il soit, le résultat de nos investigations.

Les bords du trou, sur le tégument de l'orthoptère, n'offrent point le même aspect régulier et comme tassé que sur la coquille. Celle-ci, étant assez molle et flexible, a dû, une fois déchirée sous l'action du bec corné, céder progressivement à la pression continue résultant de l'introduction de parties de plus en plus larges et s'agrandir par refoulement. Mais une telle manière de percer était inefficace sur la cuticule; elle ne semble pas être intervenue. Les bords du trou paraissent irréguliers et cassés net, comme si la chitine avait sauté petit à petit et morceau par morceau, soit sous la pression, soit sous l'action rotative de l'échancrure du bec. Ce travail d'ailleurs n'a pas été poussé au-delà du strict nécessaire; on peut dire avec beaucoup de vraisemblance que la larve s'introduit dès que le trou atteint la largeur de l'armure buccale, seule partie rigide et indéformable de son corps.

3. *Moyen chimique.*

Avec les actions mécaniques, il est possible qu'il intervienne concurremment dans cette perforation une action chimique.

Une tache rubigineuse ou grisâtre qui se développe très fréquemment sur le tégument de l'orthoptère, tout autour du trou de pénétration, semblerait en effet l'indiquer. Cette tache, dont les contours sont irréguliers, dont le diamètre peut atteindre ou même dépasser 2 mm. en tout sens, est un accident pathologique certainement consécutif à l'action perforatrice, vu qu'on trouve vers son milieu soit une coque vide, soit un trou d'entrée bouché par un caillot, si la coque est tombée, jamais un œuf encore plein. Reste à savoir s'il faut la considérer comme une dépigmentation tenant à l'irritation purement mécanique des cellules pigmentaires par l'instrument de per-

Digitized by Google

foration, ou l'attribuer à une irritation chimique, de soi bien plus diffusive, qui serait due au liquide salivaire. Or, la première hypothèse paraît suffisamment écartée par ce fait que, lors de la seconde perforation pratiquée un peu plus tard en sens inverse de celle-ci, — nous voulons dire de dedans en dehors, — on n'observe jamais de tache, bien qu'un plus grand nombre de cellules hypodermiques se trouvent mécaniquement lésées. La seconde, par contre, serait tout à fait d'accord avec le développement remarquable des glandes salivaires à cette époque, FIG. 5, *gs*; il se pourrait donc que ces organes sécrètent temporairement une diastase susceptible de digérer ou de ramollir la chitine en vue de la prise de possession de l'hôte; son action rubéfiante se communiquant de proche en proche sur une étendue plus ou moins considérable, suivant l'excès de salive sécrétée, donnerait lieu à l'apparition de la tache. Cet excès pourrait être nul et dans ce cas le trou ne devrait pas être entouré d'une auréole; de fait, la tache, bien que très fréquente, n'existe pas toujours.

4. *Cas particuliers.*

Les données précédentes sont relatives au procédé ordinaire de pénétration, à celui que nous avons observé le plus généralement, soit lorsque l'œuf avait été collé sur le dorsite d'un segment du thorax ou de l'abdomen, soit lorsqu'il se trouvait sur les flancs. Nous devons les compléter en signalant quelques cas particuliers.

A. Il nous est arrivé plusieurs fois de trouver des coques vides, perforées en dessous, sans que le tégument du *Leptynia* laissât reconnaître la perforation correspondante. La pénétration avait eu lieu cependant, car nous trouvions la larve à la dissection. Il faut donc admettre que cette larve abandonne parfois la coque de l'œuf, peut-être après avoir constaté que le tégument de l'orthoptère est trop dur à cet endroit, pour aller à la recherche d'un point plus favorable.

B. Un cas particulièrement digne d'examen est celui des œufs collés sur les fémurs, cas relativement fréquent, dont nous avons tenu à conserver le souvenir sur la FIG. 17. Nous avouerons qu'il a excité au dernier point notre curiosité et que nous n'avons négligé aucun des moyens à notre disposition pour connaître le sort des larves au moment de l'éclosion. Ce petit problème offre un intérêt très réel, soit au point de vue de l'instinct en général, soit à celui des manœuvres parasitiques en particulier; nos observations n'en donnent pas la solution complète, mais nous croyons qu'elles mettent sur sa trace et permettent même de l'approcher d'assez près.

Digitized by Google

Quatre hypothèses au plus peuvent être faites au sujet des larves qui nous occupent :

1° Elles sont condamnées d'avance à périr;

2° Elles laissent la coque en place et cheminent, le long des fémurs, jusqu'à ce qu'elles parviennent sur le tronc, où elles choisissent un point à leur convenance, comme dans le cas A;

3° Elles perforent sur place, ou presque sur place, sur le fémur, mais ne peuvent parvenir au lieu marqué d'avance pour leur séjour et périssent;

4° Elles perforent sur place et finissent par s'installer dans cet endroit prédestiné, tout comme si elles s'étaient introduites par un point plus favorable.

Admettre la première ou la troisième hypothèse serait admettre que l'instinct de la mère a été mis en défaut lors de la ponte; mais dans ce cas il n'y aurait pas plus de raisons pour que les œufs eussent été collés sur les fémurs plutôt que sur les tibias, ou même sur un support inerte quelconque, étranger au phasme.

La deuxième est fort vraisemblable, après ce que nous avons vu ci-dessus, mais nous ne saurions jusqu'ici l'appuyer sur un fait positif.

Que faut-il penser de la quatrième hypothèse?

Elle comporte des difficultés que nous sommes tout disposé à reconnaître. Nous montrerons bientôt que le lieu désigné d'avance pour le séjour du parasite est dans l'abdomen, parmi les gaînes ovigères de son hôte. Impossible à lui de séjourner et de se développer dans le fémur; il faut qu'il meure ou que son instinct lui fasse parcourir toute la longueur de l'appendice, au milieu des muscles, des trachées, des nerfs, et franchir le détroit encore plus encombré de l'articulation coxo-fémorale. La difficulté du trajet déjà très grande pour les fémurs postérieurs et intermédiaires prend les apparences d'une impossibilité matérielle dans les fémurs antérieurs, par suite de l'étranglement basal qui leur est propre.

Les faits, cependant, nous autorisent, croyons-nous, à admettre la prise de possession de l'hôte même par cette voie difficultueuse.

Tout d'abord il est hors de doute que la petite larve parvient, dans certains cas, à perforer la paroi des fémurs. Souvent, en effet, on y trouve des coques vides, entourées de l'auréole rubigineuse signalée plus haut comme caractéristique de la perforation sur place, et plus d'une fois nous avons pu y reconnaître l'existence du petit pertuis, avec ses caractères ordinaires. Nous ajouterons même pour surcroît de preuves que nous conservons une prépa-

Digitized by Google

ration digérée d'un fémur de *Leptynia*, dans laquelle on retrouve, dans l'épaisseur même de la chitine, l'armature perforatrice en V; dans ce cas, la larve est morte à la peine.

Que les parasites ainsi introduits dans la patte parviennent effectivement dans l'abdomen, nous n'en avons pas la preuve matérielle; mais nous sommes porté à le conclure de ce que, d'une part, nous n'avons jamais rencontré leurs cadavres dans les minutieuses dissections de fémurs perforés auxquelles nous nous sommes livré; de ce que, d'une autre part, nous avons plusieurs fois trouvé dans l'abdomen des larves normales et normalement installées, alors qu'à l'extérieur nous ne trouvions les coques vides et les trous de pénétration correspondants que sur les fémurs.

§ II. Période de vie libre.

Étant donnés les procédés d'installation attribués par divers observateurs à d'autres tachinaires, il y a lieu de discuter soigneusement les apparences décrites ci-dessus et de rechercher si la larve reste suspendue aux bords même de son trou d'entrée ou si au contraire elle émigre dans une autre région.

A cet effet, ouvrons sous l'eau un *Leptynia* chez lequel nous venons de constater la présence de coques vides, ou de trous fraîchement pratiqués : la paroi du corps se montre entièrement libre au niveau des blessures, lesquelles d'ailleurs ne se laissent pas reconnaître sur l'hypoderme. On ne voit pas davantage les parasites au milieu des viscères; si cependant nous retournons la préparation et si nous l'agitons légèrement, nous remarquons d'ordinaire, parmi les débris divers mis en suspension par cette manœuvre, autant de petits vers au stade I que nous avions compté de trous à l'extérieur. Inutile de dire que nous supposons l'observation faite au microscope à préparer et dans une cuvette à fond transparent.

Les larves se trouvaient donc à l'*état libre* dans le cœlome.

Cette conclusion, il est vrai, pourrait donner prise à l'attaque, si nous la fondions uniquement sur des observations de ce genre, d'une signification purement négative; nous pouvons néanmoins l'admettre dès maintenant sous sa forme catégorique, en escomptant d'avance la preuve matérielle que nous aurons l'occasion d'en fournir.

Remontant par la pensée à l'époque de l'introduction, nous devons donc admettre que la petite larve pénètre tout entière et commence, au milieu des viscères de son hôte, une période de vie libre, période dont les détails nous échappent, mais qui, en tout cas, comprend la première mue.

Digitized by Google

Nous ne sommes pas en mesure de fixer exactement l'époque de cette crise. Nous dirons seulement que le premier stade auquel elle met fin, nous apparaît essentiellement comme une phase transitoire, uniquement destinée à permettre l'introduction du parasite dans le corps de son hôte. L'utilité de l'armure buccale, si visiblement conformée pour la perforation, cesse aussitôt la petite larve sortie de la coque et installée dans le milieu où elle doit passer sa première existence. Nous dirions volontiers que cette robuste formation cornée n'est qu'un organe temporaire, comparable à la pièce dure qui permet au jeune poulet de briser sa coquille, avec cette différence essentielle toutefois, qu'au lieu de tomber seule comme dans le cas du poulet, elle ne tombe qu'avec l'ensemble du système cuticulaire.

Le même genre de vie libre continue après la mue, jusqu'à ce que les accessoires chitineux qui hérissent la région stigmatique aient acquis un développement suffisant. A cette époque, quel qu'ait été le point d'entrée et le ou les lieux habités jusque-là, on trouve la larve dans la région des gaînes ovigères, soit dans l'un des segments II, III, IV (comptés en attribuant le n° 1 à la petite pièce que les orthoptéristes désignent sous le nom de » segment médiaire «); rarement, elle s'installe dans le segment V; plus rarement encore nous l'avons trouvée dans le métathorax. Les segments II et IV sont ceux où elle se loge de préférence, lorsque le nombre des individus est très restreint.

Le parasite s'installe sur l'un des côtés (deux fois seulement nous l'avons trouvé sur la ligne médiane), contre la membrane molle qui unit le dorsite au ventrite, *choisissant toujours la place qui lui assure le maximum d'avantage et lui demande le minimum de travail.*

§ III. Fixation et période de vie fixée.

Cette place est définitive, le parasite va l'occuper jusqu'à son complet développement; il entre dans la période de *vie fixée.*

Jusqu'ici, il a respiré à la manière d'un organisme aquatique, aux dépens de l'oxygène dissous dans le sang de l'orthoptère, bien que son système respiratoire soit essentiellement aérien. Maintenant que les échanges gazeux doivent prendre un surcroît d'activité pour faire face aux exigences d'une évolution rapide, qui doit être complète en quelques jours, ces conditions seraient, semble-t-il, insuffisantes; il va se mettre en mesure de respirer librement dans l'air extérieur, en pratiquant dans la paroi abdominale de

Digitized by Google

son hôte un véritable soupirail, contre lequel son appareil stigmatique restera appliqué.

1. *La seconde perforation.*

Il s'agit ici d'une seconde perforation, dans laquelle nous trouvons réunies les singularités biologiques les plus surprenantes. L'opération, dans son ensemble, est conduite tout au rebours de la première : elle se fait de dedans au dehors, dans un mouvement de recul, sans intervention aucune d'une armure buccale, au moyen des seuls accidents chitineux qui hérissent la région stigmatique. Contre l'ouverture ainsi pratiquée, l'arrière train de la larve se maintient appliqué avec une telle exactitude que pas une goutte de sang ne s'échappe et une telle continuité qu'il reste au poste même pendant l'acte de la seconde mue.

Le simple énoncé de ces faits offre quelque chose de si étrange que nous devrons nous attacher à en fournir de bonnes preuves. Nous les trouverons dans l'examen un peu attentif d'un de ces *Leptynia* abondamment infestés, tels qu'on en rencontre parfois à la fin de juin, portant des larves à tous les stades de développement.

2. *Distribution des orifices sur le tégument de l'orthoptère.*

Comme orientation préalable, occupons-nous tout d'abord des soupiraux déjà achevés et occupés par les appareils stigmatiques avec lesquels nous avons fait connaissance dans la première partie de ce travail. Nous reconnaissons aisément les deux types propres respectivement au troisième et au deuxième stade, les premiers très saillants, FIG. 17, p_3, fourchus et grenus sous la loupe, les seconds à fleur de peau et lisses, p_2. Les uns et les autres sont tellement enchassés qu'on remarque à peine le joint et que le petit corps noir ferait aisément l'impression d'un accident de la peau du phasme.

Le mode de distribution de ces boutons noirs, sur les flancs de l'animal, met bien en relief la loi que nous avons énoncée plus haut en parlant du choix de l'emplacement. Supposons que nous avons à notre disposition divers sujets parasités par 1, 2, 3.... larves, nous pouvons constater que dans le cas de

1 larve, le bouton stigmatique apparaît d'ordinaire sur le IIe segment de l'orthoptère : c'est la place préférée, quand elle est libre;

2 larves, les boutons se montrent du même côté, sur les segments II et IV, ou l'un à droite, l'autre à gauche, sur II et III;

Digitized by Google

3 larves, les boutons se trouvent, deux d'un même côté, sur deux segments alternes et un du côté opposé, sur le segment d'ordre intermédiaire;

plus de trois, les boutons sont distribués en deux groupes, à droite et à gauche, sur les segments préférés, mais en séries alternantes de telle sorte que chaque larve possède, à l'intérieur du corps, son département propre ou son terrain d'exploitation.

Ce mode de distribution n'a assurément pas la rigidité d'une loi mathématique; nous devons même reconnaître qu'il comporte de fréquentes exceptions : dans les cas où les vers présents sont très nombreux, les segments consécutifs sont occupés; parfois même, il existe deux vers pour un seul segment. Ce qui se reconnaît toujours, au moins aux arrangements de détail, c'est que l'installation ne s'est pas faite au hasard, mais a été réglée pour chaque larve par cette double condition : 1° de prendre place le plus près possible de la masse des ovaires, 2° d'éviter la concurrence des larves commensales.

Voilà pour les soupiraux déjà faits et obturés par les larves correspondantes; venons à ceux qui sont en voie d'exécution.

3. *Faits établissant la perforation par mouvement de recul.*

Si nous reprenons le phasme abondamment infesté dont nous parlions ci-dessus, nous trouvons généralement que certains segments inoccupés en apparence, mais aptes à l'être, montrent sur le flanc une tache sombre, circulaire, à peu près de la grandeur de la plaque stigmatique du *Thrixion* au IIe stade. Portons cette tache sous un objectif à long foyer et éclairons fortement par réflexion : nous reconnaissons aisément 1° que la cuticule de l'orthoptère est encore parfaitement continue; 2° que l'apparence sombre est due à l'appareil stigmatique d'une jeune larve, déjà engagée entre les cellules hypodermiques et vue par transparence à travers la cuticule.

Pour écarter tout danger d'une méprise dans l'interprétation de la tache, sacrifions le phasme et ouvrons-le avec précaution : le petit ver apparaît aussitôt, suspendu à la paroi latérale, à l'endroit même du point sombre.

De semblables observations établissent directement la réalité de la perforation par une manœuvre de recul; indirectement et comme condition préalable, elles démontrent l'existence de la période de vie libre, sur laquelle nous n'avions pu fournir précédemment que des renseignements incomplets (ci-dessus, p. 52).

Digitized by Google

4. *Mécanisme de l'acte.*

Le mécanisme de l'acte même de la perforation ne se révèle pas avec la même évidence. Nous croyons toutefois qu'il ne faut pas le placer ailleurs que dans une action mécanique des nodules chitineux et des autres accessoires déjà décrits autour des stigmates. Non pas, sans doute, qu'il soit question d'un traumatisme violent, portant pour ainsi dire du premier coup sur la totalité des parties à faire disparaître; il s'agit au contraire d'un phénomène très lent, dans lequel la disparition de certaines parties peut être dissimulée par la réaction physiologique des tissus lésés; mais quelque complication qu'il y ait de ce dernier chef, nous croyons que la part propre du parasite consiste dans une pression et dans de légers déplacements rotatifs de son armature chitineuse postérieure, laquelle agit de la sorte comme une râpe, successivement sur les cellules de l'hypoderme et sur la cuticule. Nous étudierons dans le chapitre suivant la part qui revient à l'orthoptère dans le travail complexe qui amène définitivement l'état de choses observé, tout spécialement en ce qui concerne l'étanchéité de l'obturation.

L'aspect de l'appareil stigmatique, au moment même où il vient au jour, est encore assez semblable à celui que nous avons représenté FIG. **7**; mais il se modifie rapidement par le développement de l'écusson corné, FIG. **9**, caractéristique de la dernière période du stade II. C'est strictement la partie exposée à l'air qui se protège par cette modification; aussi le contour de l'écusson est-il exactement réglé sur celui de l'orifice.

Aucun autre changement ne se laisse surprendre à l'observation jusqu'à la mue qui marque le passage du stade II au stade III, du tubercule à plaque affleurante au tubercule fourchu et saillant. Ce passage est particulièrement remarquable, vu les conditions tout exceptionnelles introduites par la fixation; nous devons nous arrêter quelque peu à son étude.

Lors de la première mue, la cuticule avec toutes ses dépendances est rejetée en entier et abandonnée parmi les viscères de l'hôte, tandis que dans celle-ci elle demeure suspendue au tubercule stigmatifère. C'est là une remarquable différence, liée précisément aux conditions correspondantes de vie libre et de vie fixée.

L'état de vie libre, dans le sang de l'hôte, est fondamentalement l'état banal de toute larve de muscide qui vit dans un milieu liquide ou semi-liquide; la mue ne peut comporter que le mécanisme ordinaire, savoir : fente de la cuticule, en avant; dégagement de la partie antérieure du corps

Digitized by Google

par la déchirure; refoulement progressif de la dépouille chiffonnée jusqu'à la région stigmatique, grâce à des mouvements vermiculaires qui libèreront successivement les divers segments du corps; enfin, décollement de la partie qui correspond aux stigmates et, par le fait même, chute définitive.

Dans l'état de fixation, ce dernier acte ne pourrait avoir lieu sans que la région stigmatifère abandonnât l'ouverture où elle est engagée; il est supprimé ou, plus exactement, modifié de telle sorte que la mue soit complète sans que la cuticule générale ait à se renverser sur les stigmates. Voici comment.

Il nous est arrivé d'observer en place une larve hérissée des poils blancs caractéristiques du troisième stade, dont l'appareil stigmatique, vu de face, avait encore la forme en bouclier plat du deuxième. Évidemment, la mue de cet appareil se produit pour son propre compte et n'est pas nécessairement contemporaine de la mue générale; on pourrait le conclure déjà de cette simple observation, mais on le voit mieux encore par ce qui suit.

En tirant légèrement sur le corps du même animal pour le détacher, nous avons vu le bouclier noir se déprendre et tomber en dehors, tandis que nous tirions en dedans, du côté de la cavité générale de l'hôte. Nous venions de déterminer la mue de la région stigmatique et de toute la partie modifiée des grandes trachées, dont la garniture *(intima)* avait suivi le bouclier, ainsi que nous avons pu le reconnaître en examinant directement cette pièce.

Notre intervention, dans cette circonstance, ne peut avoir eu pour effet, que de hâter ce que la poussée du nouveau tubercule réalise normalement. Il faut donc admettre que celle-ci détermine dans la cuticule une rupture annulaire suivant le contour du bouclier noir, ou, plus exactement, suivant le sillon glabre, *ag*, FIG. **9**, et par suite la chute en dehors de la plaque orbiculaire ainsi découpée. C'est probablement en vue de cette séparation que la ligne dont il s'agit ne porte pas les nodules chitineux si abondants de part et d'autre.

Le bouclier noir séparé et rejeté en dehors, le reste de la cuticule peut sans inconvénient rester en place, entourant comme d'une cravate ridée la base du tubercule stigmatifère; celui-ci, en effet, doit pouvoir s'allonger dans le sens de l'axe, mais il conserve à très peu près la largeur du bouclier, se moulant sur les bords même de l'orifice où il est engagé; on pourrait dire dans un sens très vrai qu'il est passé à la filière.

Digitized by Google

§ IV. Abandon de l'hôte et nymphose.

Un grand nombre de larves de tachinaires se transforment en pupes dans la peau vidée et desséchée de leurs victimes ou du moins n'abandonnent celles-ci qu'après les avoir tuées. Celle de *Thrixion* quitte la sienne avant la transformation, sans lui causer d'autre dommage qu'une légère hémorrhagie; le trou pariétal qui lui a servi de soupirail va lui servir de brêche d'évasion.

La sortie a lieu de préférence dans la soirée, autant que nous pouvons le conclure de quelques observations faites sur des *Leptynia* gardés vivants, mais elle est susceptible d'être accélérée par quelque circonstance accidentelle, par exemple par des contractions musculaires un peu violentes et anormales de l'orthoptère. Lorsqu'on saisit celui-ci entre les doigts, il se livre à des mouvements désordonnés qui inquiètent les larves parasites et déterminent celles d'entre elles qui sont à peu près à maturité à sortir sur l'heure. C'est précisément à une circonstance de ce genre que nous devons d'avoir été témoin de l'acte d'évasion.

Il offre bien ses difficultés : il s'agit de faire passer tout le corps à reculons à travers l'ouverture étroite et à bords inextensibles pratiquée pour le tubercule stigmatifère. La mollesse du tégument, la mobilité des organes internes et la faiblesse de leurs liaisons interviennent ici très heureusement. Grâce à ces conditions, tout se passe à peu près comme si l'animal était réduit à l'état de sac à parois contractiles et à contenu fluide. Une première constriction portant sur la région du corps qui précède immédiatement le tubercule chasse en avant les viscères et réduit ce tronçon à la largeur du tubercule lui-même, tandis qu'une poussée dirigée d'avant en arrière, poussée rendue sans doute plus efficace par les nombreux points d'appui que fournissent les viscères du phasme, chasse en dehors le tronçon ainsi étranglé. Une fois rendu libre le fond du sac, ses muscles dépresseurs se relâchent et des constrictions de la région antérieure y refoulent une partie des viscères, de manière non seulement à lui restituer son diamètre, mais à le distendre fortement; dès lors le passage est achevé pour les segments postérieurs. Ces actes se reproduisant dans le même ordre, les segments successifs franchissent le détroit et l'animal finit par tomber à terre. La manœuvre a duré seulement quelques secondes.

La larve ainsi sortie à son heure et à reculons n'entraîne pas la cuticule du deuxième stade, comme lorsqu'on la retire violemment en tirant en dedans. Cette dépouille demeure en place, comme si elle faisait partie des parois même du trou de sortie.

Digitized by Google

Détail digne de remarque : la sortie à reculons est le seul procédé mis à la disposition de la larve par les ressources de son instinct, à tel point qu'elle se pratique même quand des circonstances accidentelles lui permettraient de se dégager à moins de frais par un mouvement de sens contraire. Il n'est pas rare, quand on dissèque sous l'eau un *Leptynia* parasité, que l'on mette à découvert une larve mûre, laquelle cherche aussitôt à se détacher de la paroi. En contact avec le même liquide des deux côtés de cette paroi, on ne conçoit pas qu'elle soit sollicitée à sortir d'un côté plutôt que de l'autre et d'ailleurs il lui suffirait d'exercer un léger effort de traction en avant pour devenir libre. Or, au lieu d'une tentative dans ce sens, on lui voit exécuter la manœuvre ordinaire de recul, malgré les difficultés spéciales qu'elle présente dans le cas particulier, vu l'absence des points d'appui ordinaires.

Cette observation montre le caractère déterminé de l'instinct par rapport au procédé; en voici une seconde qui le montre déterminé par rapport à l'époque. Les manœuvres de la sortie ne sont jamais tentées par des larves immatures. Si leur hôte se remue violemment, celles-ci se résignent à la gêne; s'il meurt d'inanition, comme il arrive aux exemplaires que l'on garde en captivité, elles restent dans le cadavre où la mort les attend à courte échéance; s'il est tué et disséqué, on les trouve suspendues, mobiles et pleines de santé, mais ne cherchant pas à fuir.

Revenons à la larve mûre récemment sortie.

Dans les conditions normales, elle tombe à terre et s'enfonce à une petite profondeur, ou bien elle s'établit sous un abri quelconque pour se transformer. Nous croyons pouvoir le conclure de ce fait que nous avons trouvé un certain nombre de tonnelets dans la terre d'un pot à fleurs sur laquelle nous avions gardé des *Leptynia* parasités. Ils étaient à fleur de terre, à peine cachés, situés verticalement, le tubercule stigmatifère en haut et à découvert dans une fissure.

Mise à sec dans un petit cristallisoir dont elle ne peut remonter les parois, la larve nous montre les particularités suivantes.

Tout d'abord, elle fait un grand nombre de fois le tour du cristallisoir, cherchant sans doute un endroit pour se cacher. Sa démarche est assez rapide, trop rapide même pour permettre d'en bien saisir le mécanisme. Il nous a semblé cependant que le *pas* de cette sorte de progression peut se décomposer ainsi :

1° l'extrémité anale est relevée, puis reposée en avant de sa position première de manière à prendre un appui solide;

Digitized by Google

2° tout le corps est porté en avant de ce point par des contractions vermiculaires qui progressent d'arrière en avant, à la manière d'une onde ou d'une vague qui affecterait successivement les diverses tranches;

3° les organes antenniformes, à l'extension, viennent toucher le sol, peut-être pour guider le nouveau pas, peut-être aussi pour prendre un nouvel appui, tandis que les muscles longitudinaux tirent sur les diverses tranches successivement et finalement relèvent de nouveau l'extrémité postérieure. Les poils rigides et dressés qui hérissent tout le tégument interviennent sans doute pour fournir des points d'appui aux diverses tranches. Il est à remarquer en effet que les jeunes larves, chez lesquelles ces accessoires sont encore flexibles, ne se meuvent qu'avec peine, lorsqu'on les extrait du ventre de leur hôte.

Ces excursions à la recherche d'un abri se prolongent de 1 à 5 heures ou même davantage, puis la larve se résigne à se transformer à découvert. Durant quelque temps, elle continue à exécuter sur place des contractions vermiculaires qui semblent n'avoir d'autre but que de malaxer, pour ainsi parler, les organes internes et de préparer par là le triage qui doit se faire dans la disposition nouvelle. Bientôt le corps se ramasse et devient ovoïde. Les contractions vermiculaires sont de plus en plus rares et faibles; finalement les sillons transversaux s'effacent et tout s'établit dans le repos. Le tonnelet est formé; sa formation, à partir du moment où la larve a mis fin à ses excursions, a pris moins d'une heure. Sa couleur est celle de la larve, au commencement, mais une ou deux heures après elle est déjà devenue rouge-brun.

Dix à dix-sept jours plus tard (10, 13, 14, 16, 17 jours) a lieu la sortie de l'imago, dont nous avons pu être témoin à cinq reprises (1). Tout se passe conformément à la description de Reissig [75] pour le fond du mécanisme.

(1) Nous avons obtenu autant de chiffres différents que nous avons pu observer de sujets.

Une semblable diversité d'individu à individu existe, comme il fallait s'y attendre, dans la durée globale de l'évolution, depuis la sortie de l'œuf jusqu'à la formation du tonnelet, comme dans celle des diverses phases que nous y avons distinguées. Nos récentes observations nous permettent de fournir à cet égard les quelques renseignements complémentaires qui suivent.

1° La perforation à reculons, depuis le moment où le travail se laisse apercevoir du dehors par la petite tache qu'il détermine sur le tégument de l'orthoptère, peut prendre de 1 1/2 à plusieurs jours, jusqu'à 5 jours 1/2 dans un cas qui nous a paru exceptionnel.

2° Le temps compris entre les débuts de la perforation et la chute du bouclier stigmatique (2e mue) a été trouvé de 4 jours 1/2 dans un cas bien suivi, ce qui porte à 5-6 jours, approximativement, la durée du deuxième stade pour cet individu.

3° Le troisième stade est de beaucoup le plus long : la durée entre la chute du bouclier stigmatique et la sortie spontanée de la larve a été le plus souvent de 9-10 jours (4 cas), et exceptionnellement de 13 jours (1 cas).

Digitized by Google

Sous les efforts de la jeune mouche, deux déchirures se produisent dans la paroi du tonnelet : l'une circulaire qui en détache la calotte antérieure, l'autre horizontale qui divise en deux cette calotte. Nous croyons devoir rappeler que celle-ci était marquée d'avance, d'après nos observations; elle ne fait que désunir les deux lèvres de la cavité d'invagination qui s'étaient juxtaposées dans la formation du tonnelet.

La mouche sortie de son étui cherche quelque temps un support à sa convenance, s'y établit la tête en bas et procède seulement alors au défroncement de ses ailes. L'intervention de la pesanteur, admise par quelques auteurs pour expliquer cet acte, est manifestement exclue par la situation de l'insecte.

CHAPITRE III.

L'action du parasite sur son hôte et la réaction de celui-ci.

Dans le chapitre qui précède, nous avons cherché à exposer, suivant leur développement chronologique, les faits les plus remarquables de la biologie du parasite, sans nous occuper de son hôte. Nous nous proposons d'étudier maintenant l'action réciproque des deux organismes et tout spécialement les rapports physiologiques et anatomiques qui s'établissent entre les deux.

Remarquons, avant de commencer, que nous ne croyons pas devoir revenir ici : 1° sur la blessure temporaire faite dans la peau du phasme par la pénétration de la jeune larve; 2° sur le rôle propre de cette dernière dans l'acte de la fixation à la paroi de l'hôte. La première blessure est pour l'orthoptère un accident pathologique dont l'étude n'a rien à voir avec le parasitisme, et l'action du parasite dans la seconde perforation a été suffisamment caratérisée plus haut comme une destruction traumatique, par usure, des éléments anatomiques.

§ I. Action du parasite durant la période de vie libre.

Entièrement plongée dans la cavité cœlomique de l'orthoptère, sans aucun rapport direct avec l'extérieur, la larve étrangère doit nécessairement emprunter à l'organisme hospitalier la totalité de ses matériaux de nutrition et l'encombrer en même temps de la totalité de ses matériaux de dénutrition. Les échanges respiratoires et alimentaires se font tout entiers au détriment du phasme.

Digitized by Google

Cela est évident du premier coup pour les échanges gazeux, lesquels comportent forcément une diminution de la provision utile de l'oxygène en dissolution dans le plasma ou circulant dans les trachées qui en sillonnent la masse, et l'apparition d'un surplus de bioxyde de carbone que l'organisme devra éliminer avec celui qui provient de sa propre respiration.

Les échanges non gazeux nous échappent quant à l'espèce dernière des substances qui y interviennent; mais il n'est pas douteux que les matériaux empruntés par le parasite, quels qu'ils puissent être, ne fassent partie à un titre ou à un autre, des réserves nutritives de son hôte et que, par contre, ceux abandonnés par lui ne constituent des déchets au moins encombrants, que les organes excréteurs ou phagocytaires auront à faire disparaître.

Mais on peut préciser davantage la nature générale des emprunts, en assignant la réserve où puise le parasite, la conformation et le contenu de son appareil digestif fournissant à cet égard des renseignements concordants.

Nous avons déjà remarqué que la bouche, à partir de la première mue, est dépourvue de toute pièce exsertile capable de perforer, de déchirer ou de couper. Son armature cornée, au lieu de s'étendre en avant, se développe en arrière et en haut; c'est un simple appareil de soutien pour les parties molles, tout spécialement pour la musculature qui préside à la succion. Les deux pièces impaires que nous avons signalées respectivement au palais et au plancher buccal, FIG. **15**, *pe, phy*, pourraient faire naître l'idée d'un système de minuscules mâchoires, supérieure et inférieure, mais la présence des bulbes nerveux que nous aurons plus tard à y signaler ne permet pas cette assimilation. Bref, la larve de *Thrixion* paraît incapable de léser mécaniquement et directement les viscères de son hôte. A l'inverse des tachinaires décrits jusqu'ici qui possèdent tous des crocs vulnérants, elle ne peut que sucer les humeurs dans lesquelles elle baigne.

L'examen du contenu intestinal confirme de tous points cette conclusion, ainsi que nous le verrons dans la partie anatomique. Ce contenu, d'ailleurs extrêmement réduit et rappelant bien plutôt celui d'un *Ascaris* que celui des tachinaires communs, constitue un liquide incolore, où nagent quelques rares grumeaux de forme et de couleur variables, ainsi que des *cellules libres*, plus abondantes dans la région antérieure, qui ne diffèrent pas des amibocytes de l'orthoptère. Cette circonstance indique assez clairement que le sang de l'hôte est directement sucé. Nous devons ajouter cependant que le nombre des cellules libres observées dans l'intestin du parasite est relativement peu considérable, et en tous cas incomparablement plus petit que celui que l'on observe dans une gouttelette du sang du *Leptynia*.

Digitized by Google

§ II. Action du parasite à l'état fixé.

Ni les dispositions anatomiques générales de l'appareil digestif, ni les rapports des ouvertures buccale et anale avec la cavité cœlomique de l'orthoptère ne se modifient durant cette seconde période. Les seules différences qu'il y ait à relever dans l'action du parasite, mis à part l'acte de la perforation, résident dans les échanges gazeux.

Ceux-ci sont devenus complétement autonomes par la fixation et demeurent tels jusqu'à la seconde mue. Alors apparaissent les stigmates antérieurs, assujettis à fonctionner comme des branchies dans le sang de l'hôte, tandis que les stigmates postérieurs s'ouvrent librement dans l'air. Cette circonstance défavorable, jointe à leur faible développement relatif, permet de supposer que leur existence ne trouble pas notablement l'autonomie du régime respiratoire.

Nous pouvons donc admettre qu'à partir de la fixation le parasite respire directement dans l'air, mais que les échanges alimentaires demeurent toujours à la charge de l'hôte.

§ III. Réaction passive de l'hôte. — Atrophie des ovules.

A l'action du parasite, l'orthoptère répond de deux manières différentes que nous allons examiner successivement : l'une consiste dans un appauvrissement organique général, retentissant plus ou moins profondément sur tel ou tel système, mais toujours caractérisé par une diminution d'activité dans les éléments anatomiques : nous l'appellerons la *réaction passive*; l'autre comporte une intervention effective de certaines catégories de cellules, directement ordonnées à la défense de l'organisme : nous l'étudierons sous le nom de *réaction active*.

La réaction passive consistant dans un affaiblissement général doit se produire et se produit en effet à des degrés très divers, suivant le nombre et le développement des larves hébergées. Elle est toujours très nette, lorsque le phasme est porteur de 4-6 larves au stade III.

Ses manifestations les plus saisissables sont :

1° Un retard probablement assez marqué dans la succession régulière des mues, lorsque l'invasion a eu lieu durant la période larvaire; nos observations sont incomplètes sur ce point, mais nous sommes porté à croire, d'après certains indices, que l'orthoptère ne parvient pas à l'état d'imago dans ces conditions ou n'y parvient qu'après le départ des parasites.

Digitized by Google

2° Une diminution des réserves graisseuses dans le corps adipeux : on peut remarquer, FIG. **22**, *CA*, un lobe adipeux dont les cellules ne contiennent aucune boule de graisse.

3° Une moindre résistance à l'inédie; les individus infestés un peu abondamment succombent à la privation de nourriture plusieurs jours avant les individus normaux.

4° L'atrophie des ovaires.

Cette dernière manifestation est de beaucoup la plus remarquable, comme on le pressent de suite après les importantes publications de GIARD sur des cas analogues. Nous nous y arrêterons de préférence, et puisque nous avons affaire à un des représentants de cette singulière famille des phasmodées, encore si imparfaitement connue, nous croyons utile de donner tout d'abord quelques renseignements anatomiques sur les ovaires du *Leptynia*.

La FIG. **19**, dessinée sous un très faible grossissement au microscope à préparer, montre ces glandes à l'état normal, dans l'attitude qu'elles prennent en s'étalant dans l'eau après extirpation.

Chaque trompe, *t*, porte communément sept gaînes ovigères, quelquefois six ou huit, échelonnées en une série unique sur sa partie moyenne; elle se réunit inférieurement à sa congénère pour constituer l'utérus, *u*, et se prolonge à sa partie supérieure en un ligament atténué, *lt*, qui a été rompu dans la manœuvre opératoire.

L'insertion des gaînes paraît occuper ici le côté externe des trompes, tandis que dans toutes les autres familles d'orthoptères elle se trouve au côté interne. C'est là un résultat qui fut remarqué par les anciens anatomistes et accepté par eux comme l'expression de la réalité, ainsi qu'on peut le voir dans l'*Anatomie comparée* de SIEBOLD [82, I, p. 627]. Nous croyons cependant qu'il tient uniquement à l'attitude vicieuse de la préparation. Si l'on étudie les glandes en place, de préférence sur une larve assez avancée, au stade *instar*, on reconnaît aisément que l'insertion est interne comme dans les autres familles. Tout ce qu'il y a de spécial, c'est que, sous la poussée progressive des œufs en voie de développement, les trompes sont repoussées sur les côtés du tube digestif en subissant une rotation autour de leur axe, qui tend à leur donner l'attitude dessinée.

Les attaches antérieures de l'appareil méritent d'être spécialement remarquées.

Les gaînes ovigères se prolongent en avant en un ligament tubulaire qui s'amincit successivement, puis se continue sous la forme d'une traînée

Digitized by Google

massive et irrégulière de cellules qui est en continuité avec le manteau sous-hypodermique de la région dorsale. Chaque ligament se fixe ainsi pour son compte à des hauteurs assez différentes, la plupart dans le métanotum (1).

Les ligaments suspenseurs des trompes s'insèrent à la hauteur du premier segment abdominal (segment médiaire non compté), mais *sur la face ventrale*, circonstance qui intervient certainement dans le mouvement de rotation signalé ci-dessus.

Les rapports topographiques des ovaires avec les organes voisins sont assez variables avec l'état de turgescence des gaînes. Il suffit à notre but de remarquer que l'ensemble de celles-ci s'étend à droite et à gauche, dans la cavité abdominale, du IIe à l'extrémité du Ve ou au commencement du VIe segment, de telle sorte que l'amas principal des ovules occupe précisément la place où nous avons vu le parasite s'installer.

Ces notions acquises, rentrons dans notre sujet et comparons l'état des ovaires dans une femelle normale, FIG. **19**, et dans une femelle fortement parasitée, FIG. **18**.

Dans la première, on a un grand nombre d'œufs développés qui distendent fortement les chambres ovulaires inférieures ou les trompes, dans lesquelles quelques-uns sont déjà engagés. Ce sont des corps ovales allongés, arrondis au pôle postérieur, tronqués par l'opercule au pôle antérieur et ornés sur le côté dorsal d'une cicatrice particulière, probablement micropylienne. Leur couleur, avant la maturation complète, est le jaune vif safrané, et à maturité, le gris ardoisé; leurs dimensions sont très sensiblement celles du tonnelet du *Thrixion*.

Dans les femelles infestées, au contraire, tous ou presque tous les œufs sont en voie de dégénérescence. Rien n'est frappant comme le contraste qu'ils offrent avec les précédents. Pour le rendre plus saisissable, nous nous

(1) Sur le mode de suspension des gaînes, on trouve chez les auteurs des renseignements très peu concordants.

D'après DE SIEBOLD [82, I, p. 619], qui ne fait en cela que reproduire les idées de LACORDAIRE [53, II, p. 330], la réunion des cordons suspenseurs en un seul tout serait un fait général chez les insectes.

Pour ce qui est des phasmes en particulier, il convient de remarquer que JOH. MÜLLER [62], dans le plus important travail que nous possédions sur cette famille, a correctement présenté le fait de l'insertion individuelle des gaînes chez le *Phasma ferula* FAB. (*Bacteria Arumatia* STOLL, des Indes occid.), bien qu'il en ait tiré des inductions erronées relativement à l'irrigation sanguine des ovules. Par contre, DUFOUR et LABOULBÈNE ayant disséqué la femelle du *Bacillus gallicus* CHARP. auraient trouvé que les gaînes s'attachent par un ligament suspenseur commun [GIRARD, 29, II, p. 100]. Il ne nous appartient pas de mettre en doute l'exactitude de ce renseignement, mais nous ne pouvons nous empêcher de faire remarquer que la disposition attribuée au genre *Bacillus* a lieu de surprendre, placée entre celles qui s'observent dans les genres *Bacteria* et *Leptynia*.

Digitized by Google

sommes astreint à dessiner sous le même grossissement les ovaires de deux femelles de même âge et de même taille. Les gaînes atrophiées rappellent un peu par leur aspect ce que l'on voit chez une larve avant la dernière mue, mais avec des indices évidents de régression, au lieu des caractères du développement progressif. Les chambres ovulaires sont très espacées; leurs parois se montrent déformées, comme affaissées sur un ovule très réduit, parfois ovale, parfois de forme irrégulière et semblable à un simple débris jaune. Les trompes cependant conservent leur aspect et leurs dimensions ordinaires, aussi bien que les diverticules latéraux sur lesquels sont insérées les gaînes ovigères. Il en résulte pour l'ensemble un aspect tout à fait insolite, un état si visiblement pathologique que nous avons dû rechercher si les œufs ne seraient pas directement sucés par le parasite. Mais nos recherches dans ce sens ne nous ont montré ni blessure dans la paroi des gaînes, ni traces de réserves vitellines dans le canal digestif du ver. Il nous paraît difficile que, dans l'hypothèse d'une telle action de la part du parasite, ces réserves ne se fussent jamais montrées, au moins dans la partie antérieure de son intestin.

En tenant compte en même temps des faits qui viennent d'être exposés et des particularités signalées dans les pages précédentes au sujet de la couleur et de la situation du parasite et jusqu'à un certain point de sa taille et de sa forme, nous pouvons conclure que la réaction passive du *Leptynia* est celle-là même que Giard a signalée à l'attention des zoologistes sous le nom de » castration parasitaire « [diverses publications et notamment 28, p. 181]. Il s'agit ici de castration *indirecte* et *substitutive*, ce qui veut dire, au sens même de l'auteur cité, 1° que le parasite ne détruit pas directement la glande génitale de son hôte, mais en « amène la réduction par une action générale sur l'organisme », et 2° qu'il prend la place et l'apparence de la glande réduite.

Le caractère indirect ressort de l'absence de toute lésion mécanique signalée plus haut; le caractère substitutif, du fait que la larve du diptère occupe dans la cavité générale la place même d'une gaîne ovarienne, prend successivement la couleur et l'aspect qui caractérisent ces gaînes à l'état de fonctionnement normal et abandonne son hôte à l'époque même où seraient pondus les œufs dont sa présence a empêché le développement (1).

(1) Nous croyons que l'adaptation parasitaire est beaucoup mieux exprimée par les traits généraux que par des détails dont l'importance est trop facile à exagérer; nous pouvons cependant ajouter que l'*imitation mimétique* de la glande sexuelle est singulièrement accentuée par le contraste entre la peau blanche du parasite immature et son intérieur jaune d'une part, et entre la paroi blanche de la gaîne et l'œuf jaune d'autre part.

Digitized by Google

La stérilité, comme les autres effets de l'épuisement, peut, bien entendu, présenter tous les degrés : les *Leptynia* infestés faiblement ou envahis depuis peu portent des œufs normaux en nombre plus ou moins considérable. Elle peut aussi faire place au fonctionnement régulier des organes, le parasite une fois sorti : nous avons souvent disséqué des phasmes féconds qui avaient pourtant hébergé un nombre considérable de larves, comme le témoignait la présence encore reconnaissable des trous de sortie (1).

Si l'on réfléchit un moment à cet ensemble de faits, on se convainc que l'adaptation parasitaire est portée, chez le *Thrixion*, à un degré jusqu'ici inconnu dans la famille des muscides. Cette larve détourne à son profit le surplus d'activité physiologique, dont la destination première était le développement des cellules sexuelles, mais sans léser jamais aucun instrument vital, en sorte que, son évolution achevée, tout reprend son cours. Les autres, d'après les renseignements jusqu'ici publiés, agissent beaucoup plus brutalement sur leur victime; quel que soit leur mode de subsistance durant la première période de leur développement, il arrive toujours une époque où elles sont simplement sarcophages, à la manière des larves non parasites qui vivent dans les cadavres.

§ IV. Réaction active. — Phagocytose et inflammation.

Nous n'avons pu remarquer chez l'orthoptère aucun phénomène réactionnel ayant directement pour but la lutte contre le *Thrixion*. Tout, dans le cas que nous étudions, se montre conforme à cette loi très générale que l'on peut considérer comme établie sur un grand nombre d'observations (par ex. celles de H. Fabre pour les moyens de défense conscients, celles de Metchnikoff et Cuénot pour les moyens inconscients), que les vrais

(1) Postérieurement à la rédaction de notre texte, nous avons pu vérifier directement que la castration n'est que temporaire. Voici, à titre d'exemple, un des cas dont nous avons pris note.

Le 30 juin, nous mettons en observation un *Leptynia* porteur de quatre larves, dont deux au troisième stade et deux au deuxième. Le phasme est abondamment pourvu de nourriture, conformément aux données acquises dans de précédents essais d'élevage, et s'en accomode. Les larves, de leur côté, se développent régulièrement et finissent par abandonner successivement leur hôte.

Le 17 juillet, celui-ci est complétement libéré, bien portant, mais efflanqué, les parois de l'abdomen n'étant distendues, ni par les œufs qui ne se sont point développés, ni par les parasites qui jusqu'ici en ont tenu la place.

Vers le 25, son état est sensiblement modifié, l'abdomen grossit.

Le 30, il pond un premier œuf; le 2 août, il en pond quatre et le 8 encore un. Le régime de la ponte n'était pas tout à fait normal, mais il tendait à le devenir, lorsque les observations ont dû être interrompues à la suite d'un contre-temps.

Digitized by Google

parasites entrent et vivent dans leur hôte comme dans une habitation marquée d'avance, faite pour eux. L'organisme hospitalier est sans défense contre tout acte dont la suppression serait incompatible avec la conservation du parasite; ainsi le veulent les relations biologiques établies entre les deux existences providentiellement associées.

Mais à côté des dommages nécessaires naissant des actes de cette catégorie, dommages qui doivent être simplement subis, il y a des périls créés normalement ou accidentellement par le parasite, qui peuvent être combattus sans que celui-ci ait à en souffrir. Contre ceux-ci, l'organisme envahi met en œuvre ses moyens de protection ordinaires. Dans cet ordre d'idées, nous étudierons brièvement l'intervention de la *phagocytose* seule et de la phagocytose agissant concurremment avec la réaction de l'hypoderme dans l'*inflammation*.

1. *Phagocytose.*

Seule, on peut s'attendre à la trouver en exercice toutes les fois que le parasite abandonne dans le cœlome de l'orthoptère un corps inerte, par suite autour de la cuticule dépouillée dans les mues, même autour de celle qui reste à la base du tubercule stigmatifère.

Effectivement, si l'on examine cette pellicule chiffonnée, préalablement débarrassée des lambeaux d'hypoderme hypertrophié qu'elle entraîne le plus souvent, on y trouve de très nombreux amibocytes, fortement aplatis sur ses deux faces ou logés par petites accumulations dans les anfractuosités de ses replis. Jamais pourtant, nous n'avons remarqué ni une véritable capsule, comme il s'en forme si souvent chez les arthropodes autour des corps indigestibles, ni une digestion allant jusqu'à la perforation; ce résultat négatif s'explique d'ailleurs très bien par la lenteur relative des phénomènes phagocytaires et par les propriétés éminemment réfractaires de la chitine.

A côté de ce cas normal, nous avons observé un cas accidentel dont la description trouve ici sa place.

Il s'agit d'un cadavre de jeune larve au stade I que nous avons rencontré dans le cœlome d'un *Leptynia*, encapsulé dans une épaisse couche de phagocytes. Le tout formait une masse libre, à contour ovalaire bien arrêté, que nous avons pu repêcher dans la liqueur physiologique où nous avions disséqué le phasme, et soumettre aux opérations successives de la technique, sans qu'elle se soit dissociée, ni sensiblement déformée.

Les éléments constitutifs de la capsule sont donc assez adhérents entre eux; ils sont disposés en plusieurs couches superposées, donnant ainsi nais-

Digitized by Google

sance à une enveloppe dont l'épaisseur est sensiblement uniforme sur toute la surface du cadavre, sauf à l'extrémité antérieure où l'accumulation est plus considérable. Le petit dessin que nous donnons de cet objet, FIG. **23**, est fait sur une coupe horizontale où l'on reconnaît l'armature cornée en V de la larve. Les viscères, en pleine dégénérescence, forment çà et là des traînées irrégulières. La cuticule cependant paraît être imperforée, car le colorant que nous avons fait agir en masse n'a point pénétré au-delà des phagocytes.

L'accumulation et l'adhérence mutuelle des éléments phagocytaires auxquels nous avons affaire rappellent les faits de même nature observés par METCHNIKOFF sur un kyste de *Monocystis* dans le lombric [60, p. 83, et Pl. III, fig. 1] et par CUÉNOT sur un kyste d'une autre grégarine, parasite du *Gryllus domesticus* [19, p. 322 et Pl. XII, fig. 16 et 17]. Cependant, nous n'oserions pas dire avec ces savants que l'amas offre les caractères d'un » tissu conjonctif «. La coupe méridienne de l'enveloppe fait bien cette impression, surtout quand on l'observe aux moyens grossissements. Mais les coupes tangentielles, étudiées avec un bon objectif et dans les endroits les plus favorables, ne nous ont montré que des cellules discoïdales ou fusiformes, à limites très nettes, pour les éléments superficiels tout au moins; la FIG. **24** représente l'aspect le plus caractéristique. Nous n'avons pas vu de cellules étoilées, mais nul doute qu'il n'y en ait et que leurs expansions ne contribuent avec les prolongements des cellules fusiformes à la constitution du lacis à apparence conjonctive.

Les éléments de cette masse trouvée flottante dans le sang de l'orthoptère ne peuvent qu'avoir mené eux-mêmes une existence libre; il est donc impossible d'y voir autre chose que des amibocytes. Ils sont toutefois bien modifiés dans la plupart de leurs caractères : le protoplasme, si réduit durant la période d'existence libre et si changeant, est maintenant très abondant, en même temps que fixé dans une forme stable, appropriée à l'association; la membrane s'est fortifiée, au point de présenter dans quelques cellules un véritable double contour.

2. *Inflammation.*

Le cas où il y a simultanément réaction phagocytaire de la part des amibocytes et réaction régénératrice de la part des tissus lésés est nécessairement multiple. On peut admettre comme plausible qu'il se produit de l'inflammation dans tous les incidents de la vie du parasite qui comportent

Digitized by Google

un traumatisme de l'enveloppe tégumentaire du phasme, par suite, aux trois époques de la pénétration, de la fixation et de la sortie. Ce dernier acte, en effet, est accompagné d'une véritable perforation virtuelle, puisqu'une large communication avec le milieu extérieur se trouve subitement établie; aussi il est très probable qu'après la première hémorrhagie et la formation d'un caillot servant temporairement d'obturateur, ce sont les phénomènes inflammatoires ordinaires qui interviennent pour amener la réintégration du tégument, après le départ du parasite.

Mais on voit aisément que le premier et le troisième cas sont du domaine pur de la pathologie comparée; nous les laisserons de côté. Le second est plus étroitement lié à l'histoire de notre parasite et à ce titre nous devons nous y arrêter. Il se présente d'ailleurs avec un caractère absolument original, bien digne par lui-même d'attirer l'attention. On voit en effet que, dans l'emploi de l'inflammation comme moyen de défense, l'organisme doit ici résoudre ce singulier problème : *réintégrer virtuellement sa surface limitante sans en déloger le parasite, mais en utilisant le parasite lui-même comme obturateur.*

Les faits dont nous avons à prendre connaissance pour nous rendre compte de la solution adoptée nous seront suffisamment révélés par l'étude des coupes pratiquées à travers le tubercule stigmatifère du parasite *in situ.*

Soit tout d'abord la section, FIG. **20**, faite longitudinalement dans un tronçon de *Leptynia* parasité, à travers une larve au IIe stade en voie de perforer. Celle-ci, dont on n'a représenté que les contours principaux, a été intéressée suivant l'un des stigmates et la grande trachée correspondante. Le stigmate est convexe dans son ensemble et protégé par une épaisse plaque cornée, noire, amincie au-dessus des vésicules terminales. Sur la cuticule molle qui fait suite, on remarque à droite les petits accidents chitineux, *sp*, un peu exagérés sur cette figure, mais représentés avec leurs proportions exactes dans le détail FIG. **21**, qui fonctionnent manifestement comme les dents d'une râpe dans l'acte de la perforation. Chacun d'eux comprend un très petit poil couché d'arrière en avant, renforcé à sa base par un nodule de chitine que l'on dirait incrusté dans l'épaisseur même de la cuticule hyaline.

Toute la région stigmatique, *BSC*, proémine fortement sous la forme d'un gros tubercule qui s'engage exactement dans un puits de même forme, le trou de perforation. Du côté gauche du dessin, tout contre le stigmate, la perforation est complète; à droite, il reste une écaille de la cuticule, déjà très amincie par le jeu de la râpe et exfoliée.

Digitized by Google

L'enveloppe tégumentaire de l'orthoptère, formée d'une épaisse cuticule stratifiée et d'un hypoderme pigmenté, se voit de part et d'autre du tubercule en *abcde*. A gauche, la cuticule est d'abord normale ; elle augmente ensuite d'épaisseur, s'infléchit à angle droit comme s'il y avait eu invagination, se moule exactement sur les divers accidents superficiels du parasite et vient mourir au voisinage de *c*. Son épaisseur est variable et très irrégulière sur le trajet *bc;* sa structure n'est pas aussi régulièrement stratifiée que dans la partie normale; cependant, sa nature chimique se révèle toujours par l'action de l'acide picrique.

A droite de la proéminence stigmatifère, la région correspondante de la cuticule est clivée en trois feuillets : deux externes destinés à se détacher en se brisant dès qu'ils seront suffisamment amincis et suffisamment poussés; un interne, plus mince, de formation récente, qui s'infléchit en remontant le long du parasite et en s'atténuant de plus en plus.

L'hypoderme, qui double intérieurement la cuticule, est normal au-dessous de *ab*, mais devient irrégulier contre *bc*, où il se développe en un bourrelet convexe, *cde*, le *bourrelet inflammatoire*. L'aspect de cette formation est assez variable : tantôt massive et plus réduite, comme à droite de la figure, tantôt lacuneuse et plus développée, elle peut ne comprendre que des éléments homogènes ou englober divers organes voisins, tels que des trachées, *t*, ou des noyaux chromolysés de cellules en dégénérescence, *n*. Dans tous les cas, ses éléments propres se distinguent des cellules hypodermiques normales par leur taille sensiblement plus grande et leur distribution irrégulière.

Cette dernière circonstance, il faut bien le reconnaître, est de nature à faire naître des doutes sur la véritable signification du bourrelet. On peut se demander s'il ne constituerait pas un simple collier de phagocytes, comparable, quant à sa formation, à la capsule décrite plus haut, autour de la larve morte. Cependant, diverses circonstances de grande valeur, telles que la continuité avec l'hypoderme normal, la présence du feuillet cuticulaire qui revêt le bord interne, la présence aussi de granules pigmentaires, *p*, identiques à ceux de la région *ab*, la manière de se comporter sous l'action des colorants, ne permettent pas d'y voir autre chose qu'une modification locale de l'enveloppe tégumentaire.

Une fois reconnue la nature hypodermique du bourrelet, on peut retracer avec assez de vraisemblance les étapes de sa formation et interpréter l'état de choses ci dessus décrit.

Digitized by Google

Les lésions mécaniques produites par le parasite ont eu pour conséquence :

1° la mort des cellules directement intéressées;

2° un appel, par voie de chimiotaxie, des phagocytes mobiles du sang, qui se sont accumulés en nombre plus ou moins considérable autour de ces débris (METCHNIKOFF);

3° une excitation réactionnelle des cellules voisines, suivie du retour à l'état embryonnaire, d'une prolifération active et de cette croissance exubérante que manifestent la disposition désordonnée des éléments et l'enrobage des corps voisins.

L'accroissement déterminé par cette suractivité ne pouvant avoir lieu parallèlement à la surface du corps, sur le même plan que *ab*, se fait en dedans, par une véritable réflexion du tégument, de manière à former autour du corps étranger un étui à parois épaisses et irrégulières.

A mesure que se constitue ce massif cellulaire, ses éléments superficiels continuent à former des startes cuticulaires en donnant naissance au feuillet réfléchi, *bc*, tandis que les couches anciennes restées en place tombent morceau par morceau. Mais l'aptitude chitinogène des cellules hypodermiques étant essentiellement localisée sur leur surface *externe*, on conçoit que la production de chitine s'arrête dans la région *c*, dès que le massif irrégulier est tellement protégé qu'il cesse de faire partie de la *surface limitante* du corps. C'est encore pour cette raison que les cellules profondes du bourrelet, dépourvues de toute *surface libre*, deviennent par le fait même inaptes à chitiniser; en revanche, elles s'amoncellent de manière à constituer un coussinet annulaire élastique, véritable boîte à étoupes, à fermeture étanche, qui garnit toute la proéminence perforante du parasite.

Pour apprécier le caractère définitif de ces rapports anatomiques entre le parasite et son hôte, établis par suite de la réaction inflammatoire, étudions sommairement la FIG. **22**. Celle-ci reproduit une section transversale de *Leptynia*, intéressant *horizontalement* le tubercule stigmatifère d'un parasite aux débuts du stade III. Le dessin a été fait sous un faible grossissement. La larve n'a été représentée que par la cuticule épineuse *ABCD* et par la coupe du revêtement corné, *rc*, du tubercule : à l'extrémité des branches stigmatifères où celui-ci était mal coupé, on a dû rétablir approximativement les contours.

De part et d'autre du tubercule, *BSC*, l'œil suit sans difficulté la coupe de l'enveloppe cutanée et de son bourrelet inflammatoire, *abcde*.

Digitized by Google

La cuticule offre un maximum d'épaisseur en *b*, aux bords même de l'orifice, où sa surface est assez régulièrement arrondie et égalisée; les aspérités irrégulières, forcément produites par la chute de la partie disparue, se sont effacées progressivement dans leur frottement contre la surface rugueuse du tubercule. A mesure que l'on avance vers la base de celui-ci, on voit la couche cuticulaire diminuer successivement d'épaisseur (à droite) ou devenir irrégulière et perdre son aspect stratifié (à gauche).

Le bourrelet *cde* laisse bien reconnaître ses deux facteurs anatomiques principaux, savoir un massif cellulaire irrégulier et une couche cuticulaire qui le tapisse du côté du tubercule; mais il se complique par l'adjonction d'une partie nouvelle, la dépouille cuticulaire refoulée en cet endroit à l'époque de la deuxième mue. C'est une pellicule chiffonnée qui se montre ici à droite de la figure (1) sous la forme de trois îlots irréguliers, c_1, c_2, c_3. Le premier est immédiatement reconnaissable à la présence des nodules chitineux que l'on y remarque dans la partie supérieure; les deux autres, plus petits et entièrement plongés dans le massif du bourrelet, paraissent tout d'abord plus énigmatiques, mais ils se laissent identifier grâce à cette circonstance qu'ils fixent les colorants et en particulier l'acide picrique de la même manière que c_1; ce sont des lobes de la masse irrégulière, englobés dans le bourrelet inflammatoire au même titre que les autres corps étrangers dont il a été question plus haut.

Il existe certainement des phagocytes dans ce complexe. On voit sur c_1 quatre cellules à noyau très chromophile, à protoplasme indistinct, qui ne peuvent guère avoir d'autre signification. Le prolongement membraniforme qui se détache à droite, à partir de *c*, pourrait bien n'être qu'un lambeau de la dépouille doublé d'une couche de phagocytes; nous ne sommes pas arrivé à cet égard à une entière conviction. Ce qui est hors de doute, c'est que si l'on détache de la paroi de l'hôte un parasite à ce stade, on trouve toujours dans les plis de la cuticule qu'il entraîne des amas considérables de ces éléments.

Telles sont les données que nous avons pu recueillir sur la constitution et le développement du bourrelet inflammatoire. N'abandonnons pas cette singulière formation sans jeter un rapide coup d'œil sur son analogie avec les productions similaires observées dans d'autres cas de parasitisme.

(1) A gauche, elle est dissimulée, dans cette coupe; comme d'ailleurs il eut été difficile d'en tenir compte dans un dessin à si faible échelle, sans introduire quelque confusion, nous l'avons intentionnellement négligée.

Digitized by Google

Nous ne ferons aucune violence aux faits en disant qu'il suffirait de prolonger le bourrelet tout le long du parasite, en l'amincissant et en lui supposant une suractivité chitinogène qui ne se manifeste pas dans notre cas, mais dont on conçoit la possibilité, pour avoir le *calyce* suspenseur décrit par CHOLODKOWSKY [18]. L'enveloppe ainsi formée se serait développée autour d'un véritable parasite cœlomique en train de perforer à reculons la peau de son hôte, tout en offrant le même aspect que si elle avait apparu par voie d'invagination autour d'un ectoparasite avançant en sens inverse. On ne peut donc admettre que sous la réserve de faits plus démonstratifs l'interprétation proposée par le savant russe et défendue par GIARD et BONNIER [28, p. 164]. De soi, ni la membrane d'enveloppe, ni les rapports qu'elle établit actuellement entre la larve parasite et son hôte, ne sauraient renseigner sur le sens de la perforation; c'est à l'étude particulière des divers cas de prononcer.

Il convient sans doute de s'abstenir de toute généralisation prématurée, en présence de la grande diversité des larves de muscides parasites, mais tout au moins peut-on dire que les idées émises par KÜNCKEL [48], p. 354(1) au sujet de la pénétration complète de la jeune larve reçoivent de l'exemple du *Thrixion* un appui sérieux. On comprend d'ailleurs assez mal, dans l'hypothèse d'un simple ectoparasitisme, que le calyce chitineux observé par CHOLODKOWSKY et que nous avons retrouvé nous-même autour d'une larve de *Tachina* vivant dans une chenille, puisse se développer avant que le parasite ne soit tombé dans la cavité générale, s'il avance vite, ou avant qu'il ne soit mort, desséché sur place, s'il avance lentement.

Il est bien vrai que l'imagination est effrayée à la pensée du travail que l'on impose à la petite larve en lui demandant de chercher à reculons, sans

(1) La larve du *Gymnosoma rotundatum*, objet du mémoire de KÜNCKEL, est « caractérisée par la présence, à la région postérieure, d'un siphon respiratoire en forme d'S, de couleur brune et de nature chitineuse » (loc. cit.), dont l'auteur n'a pas observé l'origine, mais qu'il décrit fort justement comme un tube *indépendant de la larve*, en communication avec une grosse trachée et tellement disposé que « la trachée vient se mouler exactement » sur lui. Ce *siphon* déjà signalé d'après les observation de KÜNCKEL et dessiné dans l'ouvrage bien connu de BLANCHARD [5, p. 653] est évidemment identique à celui des *Ocyptera* antérieurement décrit et figuré par DUFOUR [23BIS, p. 251 et suiv., et pl. 11, fig. 2, *h*]. Si on le rapproche du *calyce* suspenseur des *Tachina* et du *bourrelet en collerette* du *Thrixion*, on peut difficilement se défendre de voir dans les trois formations le produit de trois degrés d'activité dans la réaction inflammatoire de l'hypoderme : de l'hypoderme cutané, lorsque le parasite se met en rapport avec l'extérieur; de l'hypoderme trachéen, lorsqu'il se contente de puiser l'air dans une trachée. Toutes ces sortes d'étuis comprennent probablement, comme dans le cas étudié par nous, une zone hypodermique modifiée, une zone cuticulaire et peut-être aussi une doublure interne constituée par la vieille cuticule, exuviée dans la dernière mue.

Digitized by Google

le secours de ses principaux organes sensoriels, une place convenable. Mais c'est précisément un des caractères de l'instinct d'offrir souvent à l'observation des combinaisons d'actes dont la psychique de la bête ne peut rendre raison. D'ailleurs, le choix de la place peut être guidé par les dispositions anatomiques de l'hôte. Nous ne savons pas s'il existe un seul exemple d'une larve de muscide parasite ayant l'habitude de se fixer à la paroi de son hôte, qui ne s'installe au voisinage d'un stigmate. Celle du *Thrixion* est peut-être celle qui se donne à cet égard le plus de latitude; encore ne s'établit-elle normalement que sur les flancs de l'orthoptère, suivant la ligne qui porte les stigmates. Or, on sait qu'à chacun de ces orifices respiratoires correspond, chez les trachéates en général, un volumineux buisson de canaux aériens, autour duquel tout est ménagé pour que ni les mouvements du corps ni les déplacements individuels des parties internes ne puissent gêner leur fonctionnement. De pareilles précautions n'ont pas été prises par la nature pour d'autres points où elles n'étaient pas nécessaires. Il est assez naturel de penser que les jeunes parasites venant à rencontrer, durant leur période de vie libre, une de ces places privilégiées, cherchent de préférence à s'y fixer. Quant aux détails de la perforation, ils doivent être réglés dans chaque cas soit par la sensibilité des stigmates à l'action de l'air contenu dans les trachées, soit par les poils sensoriels distribués sur tous les points de l'enveloppe cutanée.

Digitized by Google

Digitized by Google

TROISIÈME PARTIE.

Anatomie.

REMARQUES PRÉLIMINAIRES. — MÉTHODES D'ÉTUDE.

I. *Choix des questions à étudier.*

Nous avons exposé dans l'introduction générale le plan auquel nous avons assujetti nos recherches, dans la partie anatomique aussi bien que dans les précédentes : insister dans le sens de l'étude monographique, sans exclure d'avance aucune question, même de pure cytologie. Mais un plan aussi étendu devait nécessairement subir de la part des circonstances des réductions et des modifications.

Tout d'abord, nous avons dû laisser de côté l'étude des systèmes organiques, soit parce qu'ils ne se présentaient dans notre objet qu'avec des caractères communs, soit parce que pour les traiter avec les détails convenables nous aurions dû leur consacrer tous nos matériaux et tout notre temps. Aussi, si nous touchons çà et là à quelque point de structure musculaire, nerveuse, etc., ce ne sera que d'une façon secondaire et autant que l'exigera la connaissance des appareils.

Ceux-ci devront nous occuper plus explicitement, leurs dispositions étant susceptibles d'une plus grande diversité spécifique et adaptative. Toutefois, dans cette direction où nous aurions voulu nous étendre davantage, des réductions nous ont été imposées par ce fait que l'objet se montrait peu favorable à l'étude, ou que le type d'organisation était déjà bien connu, ou enfin que les matériaux à notre disposition étaient insuffisants.

Ces éliminations faites, il nous restait à soumettre à l'examen les autres points d'anatomie qui se présentaient à nous avec une physionomie suffisamment caractérisée et originale. Nous l'avons fait sans anticiper sur l'étude parallèle des types voisins, afin de moins nous écarter de l'idée monographique. Cependant, nous exprimerions mal notre pensée si nous laissions entendre ici que nous proposons nos résultats comme de simples faits individuels, bons tout au plus à caractériser un type. Nous nous sommes

Digitized by Google

constamment préoccupé de les rapprocher de ce qui a été publié dans le même groupe zoologiqne ou dans les groupes les plus voisins, cherchant à éclaircir nos doutes par les données antérieures, ou éventuellement à rectifier celles-ci par les données plus claires empruntées à notre objet. Nous espérons que notre travail comblera quelques lacunes de l'anatomie comparée des hexapodes et contribuera à une connaissance plus exacte des faits en appelant l'attention sur des modalités non négligeables, en opposition avec des généralisations jusqu'ici admises.

II. *Étude sur le vivant.*

A l'égard des méthodes employées, nous ferons observer avant tout que nous avons particulièrement insisté sur l'étude du vivant. Les jeunes larves des diptères sont suffisamment transparentes et suffisamment souples, sous la lamelle, pour permettre l'emploi des grossissements moyens, tels que la combinaison D × 4 Zeiss. En les explorant par ce procédé, on acquiert bien des renseignements qui appartiennent déjà à l'anatomie fine, dont quelques-uns ne seraient que difficilement obtenus par une autre voie et qui, dans toute hypothèse, fourniront les plus sûrs moyens de contrôle.

Pour conserver à ce procédé d'examen toute sa valeur, principalement au point de vue des fins détails, nous nous sommes appliqué à ne placer l'animal que dans des milieux indifférents. Plus d'une fois nous l'avons observé dans le sang même de son hôte ou dans celui d'un autre orthoptère, c'est-à-dire dans son milieu naturel. Mais le sang de ces insectes ayant l'inconvénient de se coaguler partiellement et d'être encombré de globules, nous lui avons généralement substitué la liqueur physiologique ordinaire (NaCl à 0,75 o/o) dont nous avons pu reconnaître la parfaite innocuité.

Les petites larves de *Thrixion* vivent aisément plus d'un jour dans la liqueur salée. On peut même employer ce milieu comme véhicule pour faire agir certains réactifs colorants, comme le bleu de méthylène, ou anesthésiques, comme le chloroforme.

Dans le premier cas, la larve étant placée préalablement dans une grosse goutte de liqueur salée simple, on met à côté une seconde goutte de cette même liqueur additionnée de matière colorante, on amène les deux gouttes au contact par un point et on laisse le mélange se faire lentement par diffusion en conservant la préparation dans la chambre humide. Dans de semblables conditions, le petit animal n'est pas surpris par le réactif; il s'habitue progressivement à son impression et finit parfois par en ingérer

Digitized by Google

des quantités suffisantes pour donner lieu à de belles colorations *vitales* (1), fort intéressantes pour l'étude. Le réactif n'arrive au cœlome qu'après avoir franchi la paroi intestinale, mais il y arrive pourtant, parfois même en quantité considérable, surtout si l'on a affaire à une larve jeune, au stade II. Impossible d'ailleurs de substituer à ce moyen d'introduction le procédé des injections interstitielles directes, si facile à appliquer sur les gros insectes et si fécond en résultats : à la moindre piqûre, la larve que nous étudions se contracte obstinément et meurt à l'état de nœud inutilisable.

L'emploi des anesthésiques était nécessaire pour calmer les déformations et les mouvements incessants du ver, qui ne permettent pas d'arrêter l'œil sur le point étudié; mais nous avons rencontré dans leur emploi d'assez sérieuses difficultés. Agit-il subitement, sous forme de vapeurs ou sous forme de solution, le chloroforme détermine invariablement le même effet que la piqûre, moins la saignée. Pour graduer son action à peu près au gré de l'opérateur, il convient de tenir en réserve une provision de liqueur physiologique saturée de chloroforme, que l'on ajoutera goutte à goutte à la liqueur simple où séjournait la larve. L'immobilisation s'obtient ainsi infailliblement dans une attitude toujours utilisable, quelquefois même sans aucune rétraction.

Pour l'observation elle-même, on recouvre d'une lamelle. S'il s'agit des très jeunes larves aux stades I et II, il faut avoir soin de disposer un anneau de fil fin qui les entoure à distance et les empêche d'être écrasées. Faute d'observer cette précaution, nous avons eu le regret d'en perdre plusieurs.

Il est à peine besoin de dire que l'anesthésie peut utilement passer par tous les degrés. Le plus utile est celui qui correspond à l'abolition des mouvements extérieurs avec persistance de certains mouvements internes, tels que les pulsations cardiaques. Si l'action du réactif est trop avancée, il suffit, pour la ramener au point voulu et voir reparaître les mouvements, de soulever la lamelle pour permettre l'accès de l'air; si elle l'est trop peu, on ajoute par côté une nouvelle goutte de liqueur chloroformée.

(1) Sur la signification vraie et les caractères généraux de ces sortes de coloration, nous ne pouvons, après de nombreux essais, que nous ranger à l'opinion défendue par Bolles Lee [9, p. 72]. Jamais, par exemple, nous n'avons obtenu de coloration nucléaire, *intra vitam*, et cette circonstance peut indirectement garantir l'innocuité du médium employé; mais le bleu de méthylène traverse parfaitement l'élément nucléinien pour aller saturer le nucléole.

Digitized by Google

III. *Occision.*

Cette opération présente ici des difficultés spéciales, vu la tendance de la larve à se contracter violemment dès qu'elle est soumise à une action mécanique ou chimique violente. Après bien des essais, nous avons dû adopter l'immersion brusque dans la liqueur physiologique ou dans l'eau bouillante, venant après une bonne chloroformisation.

Voici le mode opératoire. La larve étant amenée à l'attitude voulue et placée sur un porte-objet, dans une goutte de liqueur salée chloroformée, nous portons rapidement à l'ébullition quelques centimètres cubes d'eau ou de liqueur salée simple, puis tenant la préparation au-dessus d'une cuvette où se trouve une quantité suffisante de liqueur froide, nous versons dessus le liquide chaud jusqu'à ce que la couleur jaune vif tourne au jaune blanchâtre; aussitôt ce changement observé, la larve est plongée dans la liqueur froide pour arrêter l'action coagulante de la chaleur. La pièce est ensuite reprise, transportée lorsqu'il y a lieu dans la liqueur fixatrice, sectionnée en tronçons si elle est trop grosse, ou du moins incisée au moyen de la pointe du scalpel, pour permettre la pénétration du réactif.

Lorsque l'action de la chaleur a été trop prolongée, les structures fines sont compromises, mais non dans le cas contraire. Du reste, dans la recherche des simples rapports anatomiques, la coagulation complète du plasma sanguin par la chaleur seule constitue un réel avantage. Tous les organes se trouvent ainsi maintenus en place dans une gangue solide, sans que leurs contours soient sensiblement altérés.

IV. *Fixation et traitements ultérieurs.*

Les larves de muscides présentent au point de vue de la technique générale des laboratoires des difficultés bien connues. Celle que nous étudions ne s'est pas montrée plus commode que ses congénères.

Nous avons dû renoncer, après essai, aux liqueurs fixatrices de Flemming et de Fol, trop peu pénétrantes. La solution mercurique acide de Gilson, qui se prête, comme on sait, à une variété remarquable de travaux, nous a donné de meilleurs résultats, mais à la condition d'en augmenter le pouvoir pénétrant par une addition d'alcool. Cela revient à dire que nous avons souvent fait usage de sublimé acide alcoolique à peu près tel qu'il est recommandé par Apathy pour les *Ascaris*. Souvent aussi nous avons eu recours à d'autres procédés, quand nous avions en vue l'étude des éléments anatomiques, non les simples rapports d'organes; nous les signalerons à leur place.

Digitized by Google

Les méthodes de coloration simple et multiple ont été variées dans une large mesure. Le picro-carmin donne de très bons résultats pour les pièces à débiter en séries. Cependant pour les fins détails, nous lui avons préféré en général l'hématoxyline de DELAFIELD. Cette teinture a été employée très diluée pour la coloration ménagée des coupes; plus concentrée, nous l'avons fait agir avec avantage sur des tronçons plus ou moins volumineux ou même sur des larves entières convenablement incisées. L'action, dans ce dernier cas, doit être prolongée plus de 24 heures; le colorant pénètre avec une excessive lenteur, mais si les éléments qui font l'objet spécial de la recherche sont dispersés sur une assez grande étendue, on est sûr qu'il s'en trouve dans les coupes à tous les degrés de coloration, depuis l'état de saturation excessive jusqu'à l'état naturel, et que certaines régions intermédiaires offriront une élection tinctoriale difficile à réaliser par un procédé régressif.

Nous dirons peu de chose des autres colorants, spécialement des couleurs d'aniline, dont nous nous sommes servi avec des succès très divers. La thionine s'est montrée d'un emploi très avantageux. On surcolore dans une solution aqueuse concentrée, on lave à l'eau jusqu'à ce que la préparation ne cède plus de couleur et on décolore par l'alcool à 80°. C'est naturellement du succès de cette dernière manipulation que dépend la valeur de la préparation. Si elle a réussi, on observe un contraste frappant entre le boyau nucléinien bleu céleste clair et les nucléoles vrais, qui sont d'un bleu violet intense, aussi bien que le réticulum protoplasmatique, dans la généralité des cellules glandulaires. Pour bénéficier de toute la délicatesse de la coloration, il est indispensable de monter en milieu glycériné, où la conservation est suffisante, pendant quelque temps.

V. *Dissections.*

Lorsqu'une larve doit être disséquée, le traitement préliminaire par l'eau chaude est toujours de rigueur, mais son application doit être suspendue aussitôt après la mort, un durcissement même à peine prononcé ne permettant plus d'isoler les organes.

La dissection s'exécute dans une goutte de liqueur physiologique ou de liqueur de RIPART et PETIT. Pour isoler aussi complétement que possible les principaux viscères, nous avons trouvé avantageux de pratiquer deux incisions longitudinales latérales, réunies près du tubercule stigmatifère par une incision transversale, et de tirer sur le lambeau ainsi délimité, jus-

Digitized by Google

qu'à le renverser complétement. Les lobes adipeux sont alors enlevés un à un au moyen d'une fine pince, et les organes se trouvant ainsi mis à découvert, la préparation est continuée diversement suivant le but particulier à obtenir.

CHAPITRE I.

Appareil digestif.

C'est un fait depuis longtemps constaté que les modifications introduites dans un organisme par l'adaptation à la vie parasitaire retentissent avant tout sur les organes de la nutrition. La larve du *Thrixion* s'étant révélée par ses caractères extérieurs et biologiques comme un parasite décidé, vivant aux dépens des matériaux déjà tout préparés par son hôte pour sa propre alimentation, il y a un intérêt très spécial à étudier l'organisation de son appareil digestif, afin de reconnaître jusqu'à quel point le caractère parasitique s'y maintient.

§ I. Aperçu comparatif de la constitution générale de l'appareil digestif chez les muscides ordinaires et chez le Thrixion.

Nous ne pouvons mieux faire, pour nous orienter dans cette étude, que de rapprocher dans un sommaire aperçu l'appareil typique, tel qu'il existe chez les larves des muscides ordinaires, et les dispositions générales que nous trouvons chez celle du *Thrixion*.

On possède des données assez complètes sur la grosse anatomie du canal alimentaire des muscides et de ses annexes. Cet ensemble étant généralement facile à isoler dans les dissections, peu de travaux ont été publiés sur les larves de diptères où il ne se trouve décrit. Sans rappeler ici toutes ces publications, prenons pour base celle de WEISMANN (1), en nous référant

(1) La division en régions et la nomenclature de WEISMANN, généralement adoptées dans ce domaine de l'anatomie comparée, sont d'ailleurs parfaitement suffisantes à notre but; c'est la raison de nos préférences.

Plus récemment, LOWNE [58, p. 51] a proposé une autre division et une autre nomenclature, fondées l'une et l'autre sur ses recherches embryogéniques. Le caractère de notre travail ne nous permet point d'apprécier dans leur ensemble ces modifications. Nous ferons seulement remarquer : 1° que les termes *stomodœum* et *proctodœum* par lesquels l'auteur désigne l'*intestin antérieur* et une grande partie de l'*intestin postérieur* sont employés en embryologie avec une signification très précise; 2° que dans la larve du *Thrixion*, il serait histologiquement impossible d'indiquer les limites même approximatives du *metenteron* de la nouvelle nomenclature.

Digitized by Google

tout spécialement au dessin d'ensemble de cet auteur [90, Pl. IX, fig. 12] et aux figures de détail relatives à la partie antérieure [op. cit., Pl. VIII, fig. 2, 3, 4]. L'organisation macroscopique de l'appareil est, à grands traits, celle-ci :

1° A l'orifice buccal fait suite un pharynx dilaté, remarquable par la présence d'un système de pièces chitineuses *articulées les unes à la suite des autres*, dont les antérieures font saillie au dehors sous la forme de crochets;

2° L'*intestin antérieur* comprend un œsophage *étroit*, *allongé*, muni, comme chez les mouches adultes, *d'un jabot pédonculé* et un *proventricule* (*gésier* de la plupart des auteurs français, *appareil valvulaire* de PLATEAU, *filtre œsophagien* de CUÉNOT) dilaté en une masse globuleuse ou piriforme;

3° L'*intestin moyen* porte à son extrémité proximale, immédiatement au-dessous du proventricule, quatre appendices tubuleux, aveugles : les *cœcums gastriques*;

4° L'*intestin postérieur* reçoit à son origine les quatre tubes de MALPIGHI, réunis deux par deux avant leur insertion (1), et, après une dilatation proximale plus ou moins importante, se développe en un long tube grêle plusieurs fois contourné.

Cette constitution a été trouvée constante, jusqu'ici, chez toutes les muscides. On pourrait même dire que, si l'on excepte les dispositions spéciales de l'armature pharyngienne, son type se réalise dans un très grand nombre d'insectes, à l'état de larve comme à celui d'imago. Le *gésier* est une des régions classiques de l'appareil digestif chez les hexapodes [v. PERRIER, 70, p. 1170]; les *cœcums glandulaires* ou *glandes gastriques* de KÜNCKEL, au même nombre de quatre et de forme tubuleuse dans d'autres familles de diptères comme dans celle des muscides [par ex. chez les syrphides, 47, Pl. XV, fig. 1], sont représentés, même chez des insectes d'autres ordres, par des diverticules ou des appendices variés [diverses publications de DUFOUR, par ex., 23]. Le *jabot* est également très répandu, sous une forme ou sous une autre.

Tout autre est la conformation générale chez le *Thrixion*, comme on peut s'en convaincre par l'examen de la FIG. **25**, où nous avons synthétisé les données fournies par diverses dissections faites à frais sur porte-objet. Cette figure n'a pas dans tous ses détails la rigueur d'un dessin exécuté sur une préparation unique, cependant on y a tenu compte des rapports les plus

(1) D'après le texte de WEISMANN [90, p. 114], cette insertion appartient bien à l'intestin postérieur (Dünndarm), non à l'intestin moyen (Chylusmagen).

Digitized by Google

importants. Elle permet de distinguer dans l'appareil digestif trois régions principales nettement délimitées :

1° *L'intestin antérieur*, allant de la bouche au collier nerveux. Son calibre est inégal aux divers niveaux et irrégulier, la principale irrégularité tenant à une forte proéminence, développée au niveau de l'armature pharyngienne *ab*. On peut le décomposer en deux tronçons, le *pharynx*, *ph*, et l'*œsophage*, *œ*, dont la limite commune n'est d'ailleurs nullement indiquée extérieurement. Le pharynx laisse voir par transparence, en trois quarts, l'une des pièces paires de son armature chitineuse et reçoit en dessous le canal excréteur des glandes salivaires, *gls;* ce canal semble se mettre en rapport par son extrémité avec la pièce chitineuse impaire que nous avons mentionnée dans la partie descriptive sous le nom de *plaque hypopharyngienne*. L'œsophage est très court ; de la largeur du pharynx à son origine, il se rétrécit successivement jusqu'à devenir presque linéaire au niveau du collier.

2° *L'intestin moyen*, *i*, faisant immédiatement suite à l'œsophage. Il s'étend sous la forme d'un large tube, de calibre à peu près uniforme, jusqu'à un étranglement qui marque sa limite distale, un peu au-delà de l'insertion des tubes de Malpighi. Son extrémité proximale s'élargit très rapidement à partir du collier œsophagien, pour atteindre un diamètre qui se maintient ensuite sans autre variation brusque. Les parois se distinguent à première vue de celles des régions voisines par une élégante mosaïque de grandes cellules, déjà bien visibles à la simple loupe. La longueur est très considérable par rapport à celle des autres tronçons réunis, aussi le tube est-il pelotonné sur lui-même en un tortillon assez difficile à dérouler.

Les tubes de Malpighi appartiennent anatomiquement à l'intestin moyen. Les deux antérieurs se distinguent des postérieurs par des particularités dignes d'attention. Insérés l'un à côté de l'autre de manière à produire l'impression d'une anse unique simplement adossée ou tangente à l'intestin, ils sont beaucoup plus longs et subitement doublés sur eux-mêmes un peu au-delà de leur milieu, la partie récurrente venant se terminer près de l'insertion par une sorte d'ampoule ovalaire à parois non bosselées et très minces. De minces brides contractiles ou élastiques servant à maintenir cette orientation générale sont attachées au coude antérieur et à l'extrémité ampullaire; elles sont rappelées dans le dessin par un simple trait noir. Les deux tubes postérieurs confluent en un seul tronc plus ou moins prolongé avant de déboucher dans l'intestin ; leur extrémité est simplement arquée ou bouclée.

Digitized by Google

3° L'*intestin postérieur*, *ip*, dont l'origine est marquée par une constriction, *si*. C'est un tube de longueur réduite, non pelotonné, dilaté dans sa partie moyenne, graduellement atténué vers son extrémité distale, *sa*, qui s'ouvre, ainsi qu'il a été dit ailleurs, à la base même du tubercule stigmatifère, *ts*.

Au voisinage immédiat de la terminaison de l'intestin, l'hypoderme porte trois vésicules, probablement trois disques imaginaux, dont nous n'avons pu suivre le développement, faute de matériaux, mais que nous représentons à titre de repères d'orientation. Le plus grand des trois se présente sous la forme d'une vésicule globuleuse située sous l'intestin terminal qu'il déborde de part et d'autre, tandis que les deux petits sont accolés à droite et à gauche de cette même vésicule. Nous devons signaler aussi, pour compléter l'interprétation de la figure, un autre groupe de rudiments imaginaux visibles en *br*, dans la région antérieure de l'intestin moyen. Ce sont des bourgeons de remplacement, sur lesquels nous aurons l'occasion de revenir.

On ne peut qu'être frappé des différences qui se révèlent dans cette disposition d'ensemble par rapport à la précédente : réduction de l'œsophage, suppression, au moins apparente, du proventricule, suppression réelle du jabot et des appendices gastriques, réduction de l'intestin postérieur, tout semble indiquer une simplification organique évidemment en relation avec les conditions d'existence.

§ II. Pharynx.

Ce premier tronçon est un de ceux qui offrent à l'étude les plus grandes difficultés, non seulement chez les larves des muscides, mais chez les larves pseudocéphales en général. La simple dissection est insuffisante pour en révéler les détails de structure d'une part, et de l'autre la présence de pièces cornées, le plus souvent très épaisses, s'oppose à l'exécution de bonnes coupes en séries, seul recours de l'anatomie dans les cas des dispositions un peu compliquées.

Aussi les anatomistes sont-ils très sobres de renseignements sur le pharynx. Weismann, qui a eu le mérite d'en suivre le développement embryogénique chez les muscides, n'en a guère étudié que la conformation extérieure et le squelette [90, p. 107 et Pl. VIII, fig. 2 et 4]. Künckel s'est attaché à en décrire la musculature dans les volucelles; le dessin qu'il en

Digitized by Google

donne [47, Pl. IX, fig. 3] contient des renseignements excellents, mais relatifs à une vue perspective seulement. Dans sa grande monographie de la mouche à viande, LOWNE a réalisé sur ses devanciers un progrès très réel en s'adressant à la méthode des coupes [58, p. 42, fig. 8]; cependant il faut reconnaître que le genre de dessin et les proportions adoptés pour les figures, comme aussi le nombre restreint des coupes étudiées par cet auteur, sont un secours insuffisant, quand il s'agit d'une structure aussi compliquée. Aussi croyons-nous que, malgré les nombreux et précieux renseignements dont la science est redevable, sur ce point comme sur les autres, aux recherches de LOWNE, l'organisation du pharynx présente encore de nombreuses obscurités.

L'anatomie n'étant qu'imparfaitement connue, la physiologie manquait de sa base nécessaire; on ne doit donc pas être surpris que le mécanisme de la succion, chez des larves essentiellement faites pour sucer, ait été si rebelle à l'explication.

Rappelons à cet égard que WEISMANN, ayant reconnu l'existence et le jeu d'une tunique musculaire autour du jabot, fut amené à comparer ce réservoir à une de ces poires en caoutchouc si fréquemment utilisée comme pompe pneumatique, par suite à lui restituer le rôle « d'estomac suceur » autrefois attribué par TREVIRANUS [83]. Idée plausible *a priori*, complétement d'accord avec les faits révélés par la seule observation en bloc, mais qui ne se serait certainement pas présentée à l'esprit du célèbre auteur, s'il avait fait l'anatomie méthodique du pharynx.

Une fois écartée l'intervention du jabot, on ne peut que reporter sur les parois pharyngiennes le mécanisme de la succion, ainsi que l'ont fait la plupart des auteurs. Toute la difficulté est d'en préciser les conditions.

Dans la larve du *Thrixion Halidayanum*, l'organe de la succion se présente avec le caractère d'une simplification manifeste (absence de crochets articulés, réduction des pièces cornées à une simple charpente). Cette circonstance nous a fait espérer d'une part que l'architecture fondamentale en serait plus aisée à saisir et de l'autre que l'étude sur des coupes exécutées dans les diverses directions serait plus fructueuse.

C'est dans cette idée que nous abordons l'étude détaillée du pharynx. Nous la ferons d'après le stade III.

1. *Son squelette.*

Le tronçon qui nous occupe n'est délimité ni en avant ni en arrière par aucune ligne de démarcation assignable. Nous admettrons convention-

Digitized by Google

nellement qu'il s'étend de l'orifice buccal jusqu'à une section idéale faite transversalement par l'extrémité postérieure de l'armature cornée.

Sa complication provenant surtout des parties annexées aux parois, il sera avantageux, pour prendre une idée générale de la forme, de réduire celles-ci à leur plus grand état de simplicité, c'est-à-dire à la cuticule et aux formations cuticulaires dont l'ensemble constitue le squelette pharyngien.

Cet ensemble, ramené idéalement à une enveloppe d'épaisseur uniforme, et supposé vu de profil, peut être représenté par le schéma FIG. **26**. C'est un tronçon de tube horizontal creusé en gouttière, en avant, par une invagination longitudinale de sa paroi supérieure, et simplement déprimé en arrière. Par une évagination locale, les bords de la gouttière donnent naissance, de chaque côté, à une proéminence verticale, *A*, très comprimée, laquelle se prolonge en arrière en un lobe triangulaire, affectant un contour qui n'est pas sans analogie avec celui d'une aile d'oiseau; nous la désignerons souvent sous le nom de processus aliforme.

Chaque processus coiffe la branche verticale de la pièce cornée correspondante, *acq*, mais en la débordant de toutes parts, principalement en arrière. Celle-ci appartient à la paroi latérale par sa branche ascendante et au plancher par sa branche horizontale; c'est une simple modification locale de la cuticule. Il faut en dire autant de la plaque hypo-pharyngienne, *phy*, qui complète l'armature dans le sens transversal, et de la très petite plaque épipharyngienne, *pe*, développées respectivement aux dépens de la cuticule du plancher et de celle du palais.

La FIG. **27** est relative à des conditions réelles qui se rapprochent le plus possible de celles du schéma. Elle représente l'aspect du squelette cuticulaire digéré, mis sur le côté et aplati par la lamelle. Malgré la déformation qui résulte de cette circonstance, les diverses parties, que nous avons désignées par les mêmes lettres que dans la FIG. **26**, se laissent aisément reconnaître.

Un point essentiel à noter, c'est qu'il n'existe entre les deux processus aliformes aucune liaison cuticulaire. Ils peuvent donc s'écarter l'un de l'autre en dehors, jusqu'à se rabattre sans déchirure sur le plan horizontal. C'est l'état reproduit FIG. **29** d'après une autre pièce digérée, qui contient, aussi bien que la précédente, une bonne partie de la cuticule œsophagienne. Le tout a été aplati par la lamelle et est vu par dessous. La lumière du tube est ainsi devenue une cavité virtuelle; aussi les deux formations cornées impaires, *phy*, *pe*, semblent-elles ramenées sur un même plan aux faibles grossissements auxquels correspond le dessin.

Digitized by Google

Cette dernière préparation est très favorable pour donner une idée d'ensemble des pièces de l'armature et pour laisser reconnaître leur indépendance.

Les pièces latérales sont de beaucoup les plus grandes et les plus compliquées de forme. Chacune d'elles peut être comparée à une équerre obtuse à branches sensiblement égales, l'inférieure simple, la supérieure compliquée d'excroissances qui se développent surtout en avant et en dehors, c'est-à-dire perpendiculairement au plan de la figure, excroissances dont les détails ne peuvent guère s'étudier que sur les coupes. Ici, leur ensemble apparaît sous la forme d'un cadre ovalaire sombre, circonscrivant une aire plus transparente avec des sortes de ponctuations qui correspondent à des inégalités dans le développement de la chitine. Chez les larves âgées, toute la formation est d'un noir de jais, sans détails déchiffrables. Chez celles qui viennent de subir la deuxième mue, la couleur est brune, jaune par places, et la structure nettement fibrillaire, ainsi que nous l'avons représentée, les filaments chitineux étant surtout bien reconnaissables aux extrémités, où ils forment des pinceaux isolés.

La plaque hypopharyngienne a un contour rectangulaire et une situation transversale; elle est un peu concave, ses bords latéraux se relèvent sensiblement, comme la paroi inférieure dont elle fait partie. Au bord antérieur, une sorte d'ourlet de renforcement plus ou moins marqué porte quelques poils sensoriels difficilement visibles au faible grossissement que suppose le dessin. Les bords latéraux sont déchiquetés en pinceaux fibrillaires ou massifs. Suivant la ligne longitudinale médiane, la plaque semble se mouler sur l'extrémité du canal salivaire, *cs*, ou même se prolonger en arrière pour lui constituer une armature protectrice. Pour ce détail, les FIG. **27** et **29** sont utiles à comparer.

La petite plaque épipharyngienne n'est signalée ici qu'à titre d'orientation, pour rendre compte de la tache sombre assez frappante à laquelle elle donne lieu, dans les observations sur le vivant. En réalité, elle n'appartient pas au squelette du pharynx; elle jouit même d'une entière mobilité, ainsi que nous aurons l'occasion de le constater plus loin.

La charpente cornée ne se compose donc que de trois pièces, n'ayant entre elles aucun rapport de continuité ni même de simple articulation, manifestement affectées à un rôle purement passif et statique, non à une dynamique quelconque.

Digitized by Google

2. *Ses parois d'après les coupes.*

Ces notions acquises sur la partie cuticulaire, nous allons appliquer à l'ensemble le procédé des coupes à divers niveaux et dans diverses directions. Afin d'en fixer la position et pour préparer l'interprétation des images, jetons un coup d'œil, tout d'abord, sur une vue perspective, FIG. **28**, montrant de profil et d'en haut toute la région antérieure de l'appareil digestif, en même temps que ses rapports avec les principaux organes voisins.

La partie qui nous intéresse présentement est la région pharyngienne seule, soit le tronçon situé à gauche du plan $M'''M'''_1$. On y retrouve sans peine la conformation générale avec laquelle nous avons déjà fait connaissance. Les processus aliformes, au lieu d'être libres sur toute leur étendue, comme on aurait pu le conclure d'après les préparations digérées, sont réunis en dessus par une sorte de pont ou commissure, à laquelle aboutissent le prolongement sus-œsophagien, *psœ*, du vaisseau dorsal sur la ligne médiane et les prolongements des rudiments imaginaux, *pf*, aux angles mêmes. Un faisceau musculaire divergent, *me*, est inséré d'une part au haut des processus, sur leur face interne, et se distribue d'autre part sur la région médiane de la gouttière supérieure; les éléments en sont verticaux entre les processus, mais deviennent de plus en plus obliques d'avant en arrière.

Coupes transversales. Celles que nous étudierons successivement correspondent aux niveaux MM_1, $M'M'_1$, $M''M''_1$, $M'''M'''_1$. Les trois premières ont été dessinées d'après une série complète de sections fournies par une jeune larve, à la première période du stade III; la quatrième est empruntée à une larve un peu plus âgée; le grossissement est le même pour toute la suite.

La coupe suivant MM_1, FIG. **30**, passe par la petite plaque épipharyngienne, *pe*, en dehors du squelette corné proprement dit. La cavité pharyngienne, *C*, y affecte le contour en fer à cheval à concavité supérieure précédemment indiqué dans le schéma FIG. **26**. Les parois qui la circonscrivent sont formées d'une couche hypodermique, *h*, doublée intérieurement de sa cuticule. Les cellules n'ont pas, sur tout le pourtour, le même aspect : plus aplaties et par suite moins nombreuses, à surface égale, sur la convexité inférieure et sur la concavité supérieure, elles sont plus serrées et plus hautes sur les parois latérales. Les limites cellulaires ne sont distinctes que par places.

La cuticule offre des différences d'épaisseur et d'aspect correspondantes, les régions les plus épaisses et à stratification le mieux marquée correspon-

Digitized by Google

dant aux cellules les plus hautes. Ainsi se trouve indiquée dans ses principaux traits une loi très générale que nous verrons vérifiée dans toutes les modifications cuticulaires locales, savoir que, partout où il y a à produire une cuticule d'épaisseur exceptionnelle, chaque cellule de la couche-matrice y intervient pour une étendue réduite, comme si, l'aptitude à chitiniser étant limitée, l'apport individuel de chaque élément devait perdre en surface quand il gagne en hauteur.

Nous laissons de côté, pour le moment, la signification du massif cellulaire médian qui surmonte la plaque épipharyngienne.

La FIG. 31 met sous les yeux la section suivant $M'M'_1$, ou, plus exactement, suivant un plan mené un peu arrière de celui-là. Cette section intéresse en même temps la partie la plus compliquée des pièces cornées latérales, la plaque hypopharyngienne et deux rudiments imaginaux dépendant de l'hypoderme inférieur, qui ont été supprimés dans la vue perspective.

La cavité réelle *C* s'y montre avec un contour réduit, en forme de croissant irrégulier. Suivant le prolongement vertical des cornes de ce croissant se dresse la section du processus correspondant, *A*, comprenant un squelette irrégulier, partie corné, *ac*, partie hyalin, *c*, et le revêtement hypodermique extérieur, *h*. Cet ensemble constitue une masse indivise, mais il est évident, d'après la coupe précédemment examinée et d'après les coupes intermédiaires, qu'elle se décompose morphologiquement en un double feuillet adossé et soudé par les cuticules. L'intervalle *G* compris entre les deux masses n'est donc pas autre chose que l'intérieur de la gouttière désigné par la même lettre dans la figure précédente.

Quelle est la part qui revient à chaque feuillet dans cette formation commune? Si l'on se laissait impressionner uniquement par ce fait que la couche cornée se clive en haut et en bas, la pensée viendrait aisément de considérer la partie cornée moyenne comme formée de deux moitiés, gauche et droite, qui se continueraient en divergeant dans les feuillets de clivage et représenteraient respectivement les deux cuticules modifiées. Telle n'est pas cependant l'interprétation que suggère un examen plus attentif. Remarquons en effet que dans la partie droite de la figure le contour de la cavité pharyngienne réelle se prolonge en une pointe assez vive qui laisse en dehors la presque totalité de l'armature, parties cornées et parties hyalines comprises. D'autre part, des deux feuillets ici fusionnés que nous avons vus indépendants dans la section précédemment examinée, l'externe seul était renforcé par une cuticule très épaisse et faisant déjà pressentir, en quelque sorte, la chitinisation exubérante qui a donné naissance à l'armature. Nous croyons

Digitized by Google

donc que toute ou presque toute la formation appartient à ce feuillet, le feuillet interne n'ayant fourni qu'une couche mince, actuellement impossible à individualiser.

L'état des couches hypodermiques est bien en rapport avec cette inégalité des rôles : l'interne est relativement mince et uniforme, bien que ses éléments soient plus serrés que dans les régions banales, où la cuticule reste mince et hyaline; l'externe est fortement épaissie, surtout dans la région moyenne; les limites cellulaires y sont peu marquées et les noyaux s'y étagent sans ordre à diverses hauteurs, le tout prenant l'apparence d'un épithélium stratifié; nous croyons cependant, bien que nous n'ayons pas attaché une grande importance à la vérification rigoureuse de ce détail, qu'il s'agit d'une couche unique de cellules allongées, ayant leurs noyaux à des hauteurs différentes.

Sur le plancher de la cavité, la cuticule offre à remarquer la section *phy* de la plaque hypopharyngienne. Elle a été intéressée vers sa limite postérieure, là où elle se creuse en une gouttière qui appartient en réalité au contour inférieur du canal salivaire. Celui-ci est donc sectionné tout près de son orifice. Signalons en passant l'existence d'une lamelle chitineuse obturatrice, *l*, qui complète le contour du canal et dont la disposition intéressante sera plus aisée à comprendre sur la coupe sagittale.

Nous ne devons pas manquer d'appeler l'attention sur cette circonstance que la plaque hypopharyngienne ne fait nullement saillie au-dessus du niveau général de la cuticule hyaline; elle se montre comme encastrée dans son épaisseur. On ne peut donc la considérer que comme le produit d'une modification cuticulaire locale. Cette conclusion, manifeste pour une formation de contour aussi simple que celle-ci, permet d'interpréter dans le même sens les relations de la pièce cornée paire avec l'épaisse cuticule hyaline qui la dépasse en haut et en bas, en s'engageant entre les feuillets de clivage. Malgré la complication bien plus grande des contours, il n'y a là, dans le fond, qu'une spécialisation de l'épaisse cuticule du feuillet externe, capricieusement localisée dans le sens de la profondeur comme dans celui de la surface.

Remarquons enfin que, malgré leur indépendance mutuelle, les trois pièces cornées de l'armature sont reliées à ce niveau par une cuticule hyaline de très forte épaisseur, assurant à tout le système une assez grande rigidité, en même temps qu'une certaine flexibilité. Cette alternance quelque peu bizarre de chitine hyaline et de chitine cornée fait songer naturellement à un squelette cartilagineux de vertébré partiellement ossifié.

Digitized by Google

La coupe que nous mettons actuellement sous les yeux du lecteur, FIG. **32**, laisse en avant toute la partie verticale du processus, dont elle n'intéresse que la saillie postérieure, suivant $M'M''_1$, FIG. **28**. Il en résulte une image fort différente de la précédente, mais facile d'ailleurs à interpréter. Nous y trouvons de bas en haut : la section du canal salivaire, *cs*, devenu indépendant, celle du canal pharyngien, *C*, et celle des prolongements, *A*, ceux-ci reliés à la paroi pharyngienne par des muscles, dont nous ferons momentanément abstraction, aussi bien d'ailleurs que du canal salivaire.

Le contour de la cavité pharyngienne a repris sur la coupe sa forme de croissant, correspondant à une invagination très accentuée de la paroi supérieure. La cuticule qui le circonscrit est mince et hyaline, sauf sur les parties *ac*, situées aux angles arrondis de la paroi inférieure, qui représentent les deux branches horizontales de l'armature. Entièrement encastrées dans la cuticule hyaline, conformément à la remarque déjà faite, ces parties sont comme déchiquetées en dessous en pinceaux filamenteux, lesquels correspondent, dans l'espace, à des lamelles longitudinales irrégulières qui donnent à l'ensemble de la formation l'aspect fibrillaire caractéristique, déjà remarqué dans les FIG. **29**, **27**, **14**.

L'hypoderme ne donne lieu à aucune remarque spéciale.

Les sections des prolongements aliformes, *A*, se présentent comme deux croissants cuticulaires très ouverts, tellement orientés que, si on les réunit idéalement aux bords de la gouttière œsophagienne, l'ensemble du contour sera un trapèze à sommets émoussés, dont ils occupent les angles supérieurs. L'hypoderme qui tapisse extérieurement ces lames cuticulaires offre une particularité importante, nouvelle par rapport aux sections précédemment examinées : il passe de l'une à l'autre sous la forme d'un pont membraneux. Il convient de remarquer que les cellules ont, dans cette commissure unitive, tous les caractères des cellules hypodermiques ordinaires, bien que leurs noyaux se distinguent parfois, — c'était le cas dans la préparation dessinée, — par une taille plus grande. L'aspect est tout à fait celui qui devait résulter d'un rapprochement et d'une concrescence des hypodermes de revêtement, ce que nous énonçons avec la seule intention de traduire l'état actuel, sans entreprendre sur la question du développement.

Avec la FIG. **33**, nous nous transportons à peu près à la limite postérieure du pharynx. L'organe s'est élargi en s'aplatissant (1); toutefois la con-

(1) Nous rappelons que cette coupe a dû être prise dans une série fournie par une larve de taille un peu plus grande que celle à laquelle nous avons emprunté les précédentes; cependant nous nous sommes assuré que cette circonstance ne nuisait pas sensiblement à l'appréciation comparative des dimensions aux divers niveaux.

Digitized by Google

cavité de la paroi supérieure est encore très prononcée, le contour de la lumière se montrant sous la forme d'un croissant à pointes atténuées.

La cuticule a les mêmes caractères que précédemment. A gauche, sur la paroi inférieure, on retrouve encore la section noir de jais, *ac*, de la pièce cornée paire; elle est un peu convexe en dessus et frangée en dessous. A droite, celle de la pièce symétrique se reconnaît aussi, mais sous la forme de gros filaments chitineux implantés dans l'épaisseur de la cuticule. Cette différence tient à ce que les coupes ayant été faites dans une direction un peu oblique, l'une des deux pièces se trouve sectionnée plus près de l'extrémité que l'autre.

L'hypoderme de la paroi inférieure ne différerait point de celui de la coupe précédente, si la larve qui a fourni celle-ci n'était pas plus âgée. En fait, il constitue une couche plus mince, à noyaux proportionnellement moins serrés, comme c'est le cas pour toutes les larves bien développées.

Quant à la paroi supérieure, nous la trouvons profondément modifiée, non seulement dans sa musculature, ce qui saute aux yeux tout d'abord, mais aussi dans son revêtement cellulaire. L'hypoderme commun ne se montre plus que çà et là, dans la région moyenne, entre les insertions des muscles *mc*. A sa place, on remarque à droite et à gauche deux massifs de grandes cellules largement vacuolisées, *cl*, plus ou moins étendus suivant que la coupe passe un peu plus en arrière (à droite) ou un peu plus en avant (à gauche). Ces éléments demandent une étude à part, mais comme ils caractérisent en réalité la région œsophagienne de l'intestin antérieur, nous nous bornons à signaler ici leur apparition.

Pour compléter l'étude méthodique des parois pharyngiennes, il y aurait à parcourir maintenant un ensemble un peu complet de coupes longitudinales, verticales et horizontales. Mais nous pensons que la négligence de quelques détails secondaires, dont nous arriverions ainsi à prendre connaissance, n'est point préjudiciable à l'idée générale que nous cherchons à nous faire de l'organe. Nous nous bornerons donc à l'examen d'une coupe à peu près sagittale et d'une coupe horizontale faite à mi-hauteur de l'armature.

Coupe longitudinale suivant PQ (de la FIG. **31**). Une coupe exactement sagittale intéresserait les pièces impaires du pharynx, mais point du tout les pièces paires. Nous utiliserons de préférence la coupe d'ensemble, FIG. **35**, dont l'orientation est très approximativement celle indiquée en *PQ* sur la

Digitized by Google

FIG. **31**. Mais avant de lui emprunter les données qui se rapportent au pharynx, nous croyons devoir indiquer en peu de mots quelles sont les principales parties qui s'y trouvent représentées.

La coupe correspond dans sa totalité aux quatre premiers somites de la larve; cependant ce n'est que dans les trois premiers que nous nous sommes astreint à reproduire tous les détails de la préparation.

La partie dorsale du tégument donne insertion à deux muscles longitudinaux qui délimitent très rigoureusement (1) les somites I (pseudocéphalon glabre) et II (cuticule hérissée de poils spinescents), le premier fonctionnant comme rétracteur de la base de l'antenne, ici comparable à une véritable lèvre supérieure, *ls*. Sur la paroi ventrale, on ne voit, en fait de muscles, que l'un des rétracteurs, *mr*, de la lèvre inférieure.

Parmi les organes internes, il est aisé de distinguer : 1° le ganglion cérébroïde gauche, *G*, coupé tangentiellement; 2° la commissure œsophagienne ou plutôt le bout arrondi de la masse nerveuse ventrale, *M*, attaqué très obliquement; 3° des rudiments imaginaux, *y*, dp_1, dp_2 (œil et membres thoraciques); 4° des traînées longitudinales de grosses cellules adipeuses, *ca*; 5° une dépendance sus-œsophagienne du vaisseau dorsal, *as*, *psœ*, facile à interprêter au moyen des données de la FIG. **28**. Ces parties mises à part, tout ce qui reste appartient à l'appareil digestif.

Le tronçon pharyngien, sur lequel nous devons ici concentrer notre attention, s'étend de la bouche à la région des cellules claires, *rcl*. Une large anfractuosité buccale, *B*, à parois irrégulières, dont le contour dépend manifestement de l'état de rétraction de la larve, conduit dans un mince canal alimentaire, *C*, facile à poursuivre d'un bout à l'autre de la figure. La coupe

(1) L'opinion de LOWNE [58, p. 51] est que la distinction des divers somites ne saurait être basée sur les insertions des muscles somatiques, pour ce motif que des muscles longitudinaux parcourent sans s'y insérer plusieurs somites successifs. Le fait est très exact, mais il se rapporte à des muscles spéciaux, tels que les rétracteurs de la lèvre inférieure, non aux muscles somatiques proprement dits. Ceux-ci conservent leur caractère d'organes métamériques; il est non seulement légitime mais encore absolument nécessaire de les prendre en considération pour distinguer les anneaux. Si ce criterium anatomique était rejeté, on ne voit pas quel est celui qu'on pourrait lui substituer.

A l'égard des rétracteurs de la lèvre inférieure, FIG. **35**, *mr*, nous ferons remarquer en passant qu'ils se présentent chez notre larve avec des caractères assez intéressants. D'après les coupes de la région antérieure, on en compterait 4 pour chaque moitié du corps ; mais en cherchant à les suivre à travers les trois segments céphalo-thoraciques, on les voit se souder en un puissant cordon à plusieurs séries de noyaux, qui prend insertion au bord antérieur du premier segment abdominal, sur la face ventrale.

Digitized by Google

actuelle serait donc de nature à faire attribuer au pharynx un calibre très réduit, si l'on n'était prévenu par l'examen des coupes transversales, qu'il s'agit d'un tube aplati sur lui-même de haut en bas, en réalité très large.

Les parois du canal prises ensemble donnent lieu à cette remarque, avant toute autre, que leur cuticule et leur couche-matrice passent avec tous leurs caractères histologiques et sans ligne de démarcation assignable à la cuticule et à la couche-matrice du tégument externe. Cette identité de structure, maintenue même à ce troisième stade larvaire, est un indice permanent de l'origine ectodermique du pharynx.

La paroi inférieure est très simplement et très uniformément constituée sur la plus grande partie de son étendue. C'est seulement à l'entrée du canal que l'uniformité de structure est interrompue par la présence de deux annexes importantes, auxquelles nous devons nous arrêter quelque peu, la plaque hypopharyngienne et l'orifice du canal salivaire qu'elle protège.

La figure actuelle est déjà suffisante pour indiquer la conformation générale de ces parties, aussi bien que leurs rapports avec la cavité pharyngienne; nous croyons cependant qu'il y a avantage à les étudier sur la FIG. **38**, où elles ont été dessinées sous un plus fort grossissement, d'après une préparation particulièrement favorable.

Ici, comme sur toutes les coupes sagittales, la plaque hypopharyngienne semble coiffer une éminence obtuse assez prononcée, caractérisée comme organe sensoriel par la présence d'un bulbe nerveux; nous négligerons pour le moment cette dernière circonstance. La déclivité antérieure étant due à l'existence d'un récessus buccal, se montre sur toutes les coupes parallèles au plan sagittal qui l'intéressent. La déclivité postérieure tenant au contraire à la présence du canal salivaire, est particulière à la région médiane. Notons en passant que la couche cornée, de même que toutes les formations similaires, est déchiquetée inférieurement et comme implantée par des racines fibrillaires; elle porte en avant quelques cils ou bâtonnets, en relation avec sa fonction sensorielle.

Le canal salivaire, *cs*, se rétrécit à quelque distance de son insertion, et perd en même temps ses épaississements spiralés qui se transforment successivement en une garniture de bâtonnets irréguliers (1) et en un revêtement sensiblement homogène. Ainsi modifié, il aborde obliquement la paroi pharyngienne, se relève pour la traverser presque normalement, comme

(1) Bien visibles sur la FIG. **32**, *cs*, indistincts sur celle-ci.

Digitized by Google

s'il tendait à s'ouvrir en *o'* tout contre le bord postérieur de la plaque cornée, puis rampe horizontalement sous une mince lame cuticulaire, *l*, pour se terminer finalement à l'orifice *o*, vers le milieu de la pièce. Celle-ci se déprime brusquement à ce niveau, présentant sur toute sa surface un contour exactement moulé sur celui de la lame et du bord *ba*, dont elle est le prolongement, d'où il résulte que si toute cette paroi supérieure est susceptible de s'abaisser, la lumière du canal sera oblitérée et l'orifice *o* protégé derrière le rebord saillant de la plaque. Nous ignorons si de semblables dispositions ont été décrites dans d'autres larves de diptères; elles nous paraissent constituer une des particularités importantes de l'anatomie du pharynx.

Revenons à la FIG. **35**.

La paroi supérieure du canal pharyngien s'y montre relativement peu accidentée : il n'y a guère à signaler d'autre accessoire cuticulaire que la plaque épipharyngienne, située en *pe* sur une protubérance qui fait saillie dans l'anfractuosité buccale, en avant de la plaque hypopharyngienne; quant à la couche hypodermique, les seules modifications qu'elle présente consistent dans de fréquentes interruptions, dont la plus importante est due à la terminaison bulbiforme du nerf sensoriel, *ng*, et les autres aux insertions des fibres musculaires, *me*.

L'orientation de la coupe permettait de prévoir que le montant vertical du processus aliforme n'y serait point représenté, mais que sa partie supérieure y serait entamée tangentiellement par sa face interne. Elle apparaît en effet en *AA'* sous la forme d'un îlot très irrégulier, massif et tronqué en avant, atténué et fusiforme en arrière, où l'on reconnaît de suite le squelette intérieur compliqué de parties cornées et de parties hyalines avec l'hypoderme enveloppant. L'irrégularité des contours est une nouvelle preuve de l'état si capricieusement tourmenté de toute cette formation.

Coupe horizontale des processus. On se rend aisément compte à la seule inspection des coupes transversales précédemment étudiées qu'une coupe horizontale, conduite suivant l'axe de la lumière pharyngienne, n'offrirait à l'examen aucun détail qui ne soit connu d'avance. Il y a plus d'intérêt, pour mieux apprécier la forme des processus, à examiner une section qui les intéresse en plein, en laissant en dehors l'ensemble des parois. Nous l'emprunterons à la FIG. **40**.

La présence des nerfs sensoriels, *ng*, dont l'un se dilate déjà près de

Digitized by Google

son extrémité pour fournir le bulbe terminal, montre qu'il s'agit d'une coupe horizontale rasante par rapport à ce bulbe épipharyngien.

Les sections respectives des deux processus se remarquent en *AA'*. La charpente squelettique est formée, comme dans les autres directions, d'une partie cornée, noire, et d'une partie hyaline : la première développée principalement en arrière, où sa coupe se renfle en une tête triangulaire; la seconde prédominante en avant, où elle se termine par un contour arrondi. L'ensemble est sinueux, avec un sinus médian externe plus prononcé. Les rapports des deux sortes de chitine sont ceux que nous avons déjà relevés plusieurs fois : il n'y a pas transition brusque de l'une à l'autre, mais pénétration mutuelle par des pinceaux fibrillaires.

Le revêtement hypodermique ne donne lieu à aucune remarque particulière.

3. *La musculature.*

Dans tout ce qui précède, nous avons intentionnellement laissé de côté les muscles annexés aux parois pharyngiennes. Le moment est venu de porter notre attention sur ces organes.

Nous ne comptons pas entrer dans une étude approfondie des caractères fondamentaux, tels que la structure intime ou le développement de la fibre musculaire, questions qui n'auraient pas plus de raison d'être ici qu'à propos de toute autre larve de diptère(1). Ce sont les dispositions de détail qui feront l'objet de notre examen. Cependant, nous devons faire précéder nos descriptions de deux remarques générales, l'une ayant trait à la nature des muscles pharyngiens, l'autre relative à leur mode d'insertion.

La nature des muscles pharyngiens. Il suffit de reporter les yeux sur les coupes que nous avons parcourues, FIG. **31**, **32**, **33**, **35**, **40**, pour reconnaître dans tous les muscles de la région pharyngienne les caractères des muscles *striés volontaires*. Tandis que les muscles *involontaires*, spécialement ceux de la tunique intestinale, constituent des rubans aplatis, souvent ramifiés, à noyau typiquement unique, à striation moins marquée et moins régulière [VIALLANES, 87, p. 55], nous trouvons que toutes les fibres (2)

(1) L'accord est loin d'être unanime sur tous ces points, les faits étant susceptibles de plus d'une interprétation; il serait sans intérêt de prendre parti sans apporter des faits d'un caractère bien nouveau.

(2) Nous désignons ainsi l'unité anatomique des organes complexes appelés muscles, le cordon indivis qui constitue le faisceau primitif des auteurs et peut être considéré comme une cellule modifiée, plurinucléée.

Digitized by Google

pharyngiennes se présentent comme des cordons massifs, de substance nettement striée, arrondis ou prismatiques, accolés à une, quelquefois à deux bandes de protoplasme non spécialisé, où sont logés plusieurs noyaux, FIG. **32**, *me*, FIG. **40**, *mr*. Chez les larves âgées, la bande non spécialisée est discontinue, le protoplasme banal ne se montrant plus qu'autour des noyaux. Ceux-ci sont superficiels dans la très grande généralité des cas et très proéminents; on trouve cependant quelques exemples de situation axiale, FIG. **35**, *mc*.

Le mode d'insertion. Nous le définirons en disant que l'insertion est *cuticulaire*, non *hypodermique*.

Il nous a été impossible de vérifier le fait affirmé par WEISMANN [90, p. 105] et admis aussi par VIALLANES [87, p. 81] au sujet des muscles de la paroi générale du corps, savoir que les cellules hypodermiques ne s'écartent point pour livrer passage à leurs chefs d'insertion, mais que ceux-ci s'attachent simplement à l'hypoderme. Par contre, on voit par la plupart de nos dessins que le cordon contractile se poursuit jusqu'à la cuticule, pour s'y souder solidement au moyen d'une couche spécialement modifiée, FIG. **32**, **38**, *ti*, qui fonctionne physiologiquement comme un tendon; s'il semble parfois en être autrement, comme dans quelques fibres de la FIG. **35**, c'est que la coupe n'est pas axiale par rapport à ces fibres.

Ce mode d'insertion que l'on retrouve jusque chez les crustacés (1) n'empêche nullement que la cuticule ne se détache en entier, au moment des mues, et ne se renouvelle même à l'extrémité de la fibre musculaire, ainsi que nous avons pu nous en assurer par l'observation directe. Nous avions sous nos yeux le phénomène du décollement de la cuticule, préliminaire immédiat de la mue, et notre attention a été précisément attirée par ce qui se passait à l'extrémité des muscles; or, nous avons pu reconnaître que l'adhérence de la cuticule y persiste plus longtemps que sur tout autre point, ce qui n'aurait pas lieu s'il n'y avait qu'une cellule hypodermique à décoller.

Nous avons pris occasion d'une opinion émise par WEISMANN sur les muscles du tégument pour placer ici cette petite digression; mais nous ne croyons pas pour cela être sorti de notre sujet, puisque les parois du pharynx ont tous les caractères histologiques de la paroi générale et que l'insertion des muscles, en particulier, est identiquement la même dans les deux cas.

(1) Nous avons eu l'occasion de le constater en particulier chez les isopodes terrestres et IDE en a fait connaître de beaux exemples, sinon pour l'épithélium externe, au moins pour l'épithélium intestinal [38, figures, *passim*, par ex. fig. 95].

Digitized by Google

Ces remarques faites, nous venons au détail des muscles pharyngiens, nous proposant de décrire en premier lieu ceux qui commandent les déplacements de tout l'organe, et en second lieu ceux qui déterminent de simples déformations locales.

Muscles commandant les mouvements de totalité. Dans cette catégorie, une des insertions est à la paroi générale, *P*, FIG. **40**, pour y prendre appui, l'autre au squelette pharyngien. Les muscles qui sont dans ce cas sont fort peu développés chez la larve du *Thrixion*, si on les compare à cet égard à ceux des autres larves de muscides; ils ne comprennent, chacun, qu'une seule fibre. Nous avons à signaler :

I. *Les protracteurs.* Nous n'avons pu constater avec certitude que l'existence d'une paire unique, insérée d'une part à la paroi antérieure du pseudocéphalon et de l'autre au sommet des processus aliformes. Elle est visible sur les coupes horizontales superficielles. Nous n'avons pas réussi à découvrir des muscles correspondants dans la partie inférieure du pharynx où nous les avons recherchés, mais nous nous abstiendrons toutefois d'en nier l'existence à cause de l'incertitude où nous sommes sur la signification de deux fibres grêles, à parcours embrouillé, de cette région.

II. Les *rétracteurs*, au nombre de deux paires, l'une visible dans les coupes horizontales profondes, FIG. **40**, *mr*, l'autre apparaissant le mieux sur les coupes parallèles au plan sagittal qui rasent l'intérieur des processus. Les fibres de ces deux paires sont insérées, pour chaque côté, au bord antérieur du processus aliforme, au niveau fixé par notre coupe, FIG. **40**, l'une à côté de l'autre; à partir de cette origine commune, les deux fibres d'un même côté divergent, l'une dans le plan horizontal, l'autre dans le plan vertical longitudinal, pour aller prendre leur point d'appui au bord antérieur du deuxième segment.

On conçoit aisément que la contraction simultanée de ces quatre cordons déterminera un simple déplacement du pharynx d'avant en arrière, tandis que la contraction d'un seul, ou celle d'un groupe partiel combiné de diverses manières, pourra amener une flexion latérale ou une rotation autour de l'axe longitudinal.

Muscles présidant aux déformations locales. Dans cette deuxième catégorie de fibres contractiles, les deux insertions sont sur la paroi pharyngienne, l'une sur une partie rendue rigide et fixe par simple épaississement cuticulaire ou par épaississement compliqué de modification chimique,

Digitized by Google

l'autre sur une partie restée flexible, ou bien encore les deux sont sur des parties mobiles. Décrivons successivement les muscles qui appartiennent à la paroi inférieure et ceux qui appartiennent à la paroi supérieure.

I. Sur la paroi inférieure du pharynx, deux paires de muscles simples (une seule fibre) complètent les curieuses dispositions anatomiques affectées à l'obturation et à l'ouverture de l'orifice salivaire.

Le premier de ces muscles pairs est situé à peu de distance du plan sagittal; il se trouve contenu en grande partie sur la coupe FIG. **38**, en *mo*. Son insertion postérieure n'est pas visible sur cette coupe, mais la direction du tronçon dessiné permet à l'œil de suppléer aisément la partie qui manque. La fibre est sensiblement arquée vers la paroi pharyngienne, elle doit donc y trouver son insertion postérieure comme son insertion antérieure. On voit de plus que la première de ces deux insertions ayant lieu sur une partie épaissie de la cuticule, *c*, aura le caractère de point d'appui. L'insertion antérieure correspond exactement à l'*aisselle* du canal salivaire, nous voulons dire au sommet de l'angle formé par la paroi du pharynx et celle du conduit salivaire. La contraction d'un tel muscle ne peut avoir pour effet que d'abaisser la lame obturatrice, *l*, en l'amenant dans la dépression de la plaque hypopharyngienne destinée à la recevoir.

L'autre muscle fonctionne comme antagoniste par rapport à celui-là; nous croyons du moins pouvoir l'affirmer avec beaucoup de vraisemblance.

Situé en dehors par rapport au précédent, on le trouve sur des coupes toujours sensiblement parallèles au plan sagittal, mais moins profondes; nous le représentons en *md*, FIG. **39**, d'après une section de la même série que la précédente, où la plaque hypopharyngienne, *phy*, n'est entamée que par son bord latéral. La présence du rudiment imaginal, *ri*, et de l'armature cornée (branche horizontale) intéressée en *ac*, indique d'ailleurs que la coupe est rasante, par rapport au côté du pharynx.

Les deux insertions du muscle sont visibles : la postérieure correspond à la pièce cornée, *ac*, et représente par suite le point d'appui; l'antérieure est située un peu en avant du bourrelet transversal déterminé par la pullulation des cellules embryonnaires du rudiment imaginal. La destination ne s'impose pas avec la même évidence que dans le cas précédent. Il se pourrait qu'elle consistât simplement à accentuer, dans un but qui nous échappe, le sinus *S*. Mais il est clair, cependant, que la contraction de ce muscle doit abaisser la plaque hypopharyngienne en la faisant tourner autour d'un axe horizontal parallèle à son bord postérieur et par le fait même l'éloigner de

Digitized by Google

la lamelle obturatrice. Cette dernière fonction nous paraît s'accorder le mieux avec cette circonstance que le muscle appartenant à l'appareil digestif par ses deux insertions ne peut être destiné qu'à desservir la fonction digestive.

II. La musculature annexée à la paroi supérieure est d'un tout autre caractère. Il s'agit en effet de deux systèmes complexes, comprenant chacun un nombre assez considérable d'éléments contractiles et destinés l'un à élever le fond de la gouttière d'invagination, l'autre à produire une constriction capable d'oblitérer la lumière du canal.

La disposition générale des muscles *élévateurs*, *me*, se voit le mieux dans la coupe presque sagittale, FIG. **35**. Ce sont de robustes fibres étalées en éventail au-dessus du canal pharyngien, relativement espacées, les intermédiaires plus courtes et verticales, les extrêmes successivement plus longues et plus obliques, surtout en arrière. Toutes les insertions supérieures sont réunies sur le processus aliforme qui fournit le point d'appui pour le fonctionnement dynamique, toutes les inférieures sur la cuticule de la paroi invaginée, entre les cellules hypodermiques dont elles interrompent la série. L'ensemble offre quelque ressemblance avec certains modèles de harpe. La pièce de soutien qui reçoit toutes les insertions supérieures est environ trois fois plus courte que la paroi sur laquelle doivent se distribuer les insertions inférieures; aussi remarque-t-on que non seulement les fibres s'écartent les unes des autres, mais encore qu'elles ont une tendance marquée à se diviser inférieurement en deux chefs divergents. Dans les fibres qui se comportent de cette sorte, il existe en général entre les deux branches un îlot de protoplasme non différencié avec un volumineux noyau.

La direction affectée par les divers éléments de cette musculature, sur les coupes longitudinales, permet de prévoir que les coupes transversales les contiendront tout entiers ou n'en montreront que des tronçons suivant que l'on avancera de plus en plus d'avant en arrière. C'est ce que montrent fort bien les coupes étudiées, FIG. **31**, **32**, **33**. Les FIG. **31** et **32** révèlent en outre une autre particularité qui ne pouvait se montrer sur la coupe longitudinale, c'est que les muscles élévateurs constituent deux séries, droite et gauche, dont les insertions inférieures s'entremêlent en avant sur la ligne médiane de la paroi pharyngienne pour se séparer ensuite de plus en plus en arrière.

Sur la FIG. **40** où tout cet ensemble est coupé transversalement, on peut enfin apprécier le nombre total des fibres ainsi que l'allure générale des

Digitized by Google

deux séries qu'elles constituent. On y compte une vingtaine de sections, *me*, distribuées en deux séries latérales qui divergent l'une de l'autre à partir des bulbes gustatifs près desquels elles sont confondues, pour se rapprocher de nouveau brusquement, tout près des premiers muscles constricteurs.

Ceux-ci forment un système nouveau, différent des précédents par d'importantes particularités, telles que : absence de symétrie, ramification irrégulière, conditions identiques des deux insertions, rareté des noyaux, tous caractères qui les rapprochent des muscles involontaires.

Ce sont des fibres en anse de panier, allant d'un bord à l'autre de la gouttière en passant par dessus, insérées par suite sur deux parties également mobiles, tandis que dans les muscles précédemment étudiés il y avait toujours lieu de distinguer une insertion fixe; elles fonctionnent comme un demi-sphincter. Leur présence marque en réalité le passage de la région pharyngienne à la région œsophagienne, aussi nous ne les indiquons ici que pour permettre l'interprétation complète des figures, où nous les avons indiquées par la notation *mc*.

Nous devons dire un mot, en terminant, de certaines fibres, telles que *m*?, FIG. **35**, qui semblent avoir leur insertion supérieure en *A*, comme les muscles élévateurs, et leur insertion inférieure au-dessus des cellules claires œsophagiennes, non à la cuticule. Nous ne sommes point parvenu à nous renseigner exactement sur ces insertions. En admettant qu'elles soient telles que nous venons de supposer, on pourrait dire que ces fibres appartiennent morphologiquement au système des muscles élévateurs, mais que le développement des cellules claires ayant changé les conditions de leur insertion inférieure et détourné leur fonctionnement, elles doivent être assimilées aux branches longitudinales des constricteurs dont nous parlerons plus loin.

4. *Résumé général des données acquises et mécanisme de la succion.*

Il est aisé de synthétiser les renseignements épars dans les préparations que nous avons eues sous les yeux, pour se faire une idée d'ensemble soit de la conformation, soit du fonctionnement du pharynx.

L'organe nous apparaît comme une invagination tubulaire du tégument, dont les parois ne présentent, dans toute leur étendue, que les facteurs anatomiques de cette enveloppe, savoir la cuticule et son hypoderme formateur, l'un et l'autre demeurant susceptibles des mêmes accidents qui les affectent en général, tels que modifications chitineuses et insertions musculaires.

Digitized by Google

Le calibre du tube, typiquement arrondi, s'est modifié en vue de la succion, par l'invagination longitudinale de la paroi supérieure. Il s'est constitué de la sorte une gouttière dont le fond pourra s'abaisser ou s'élever, en faisant subir à la lumière pharyngienne des changements correspondants de capacité.

De tels déplacements éveillent l'idée d'un piston longitudinal s'élevant ou s'abaissant dans un corps de pompe (1). Leur réalisation exigeait simultanément un appui fixe pour la musculature qui devait agir verticalement sur le fond de la gouttière et une charpente indéformable destinée à limiter les mouvements à ce même fond. C'est la raison d'être des deux évaginations verticales fournies par les bords de la gouttière, les *processus aliformes*. Le développement de ces parties en apparence si compliquées se laisse ramener idéalement à ce mécanisme : 1° la poche d'évagination s'est comprimée, sa cavité ayant été réduite à néant, dans toute la partie supérieure, par la soudure cuticulaire des deux feuillets venus en contact; 2° le feuillet cuticulaire externe, ou soit la zone externe de la lame unique résultante, s'est fortement épaissi en se modifiant par places, de manière à se transformer dans cette pièce cornée, à contours capricieux, enchassée dans la partie hyaline, que nous avons appelée la pièce paire de l'armature. Celle-ci occupe toute la hauteur du processus, descend jusqu'au plancher pharyngien et s'y prolonge d'avant en arrière pour constituer une base rigide, destinée à empêcher le renversement de toute la charpente sous l'effort des organes volumineux qui s'y attachent.

Il y aurait peu d'utilité à suivre minutieusement toutes les anfractuosités et les accidents de surface de ces parties cornées. Les FIG. **31** et **40** suffiraient au besoin pour montrer que la pièce prise dans son ensemble se bombe, se clive, se renforce sur les bords, toujours conformément à la double condition d'obtenir le maximum de résistance à la flexion et de dépenser le minimum de matière.

L'hypoderme de revêtement s'est modifié dans son épaisseur de manière à régulariser les contours de l'ensemble et à accumuler les éléments chitinogènes là où il fallait produire une plus grande abondance de chitine.

En même temps que se dressaient les processus, en poussant pour ainsi dire de bas en haut, — nous demandons la permission d'insister sur cette

(1) Après la rédaction de notre texte, nous retrouvons cette comparaison dans l'ouvrage de LOWNE, à qui nous nous empressons d'en renvoyer le mérite.

Digitized by Google

représentation imaginative, — les muscles élévateurs dont ils supportent l'insertion supérieure pouvaient acquérir une longueur convenable à leur destination. Il est bien clair, en effet, que toute la raison d'être du développement des parois latérales dans le sens de la hauteur, développement si caractéristique dans les larves des muscides et qui a quelque chose d'étrange à première vue, réside dans les exigences fonctionnelles d'une musculature normale au fond de la gouttière; des muscles tellement situés ne pouvaient produire des déplacements d'une certaine amplitude qu'à la condition d'avoir une assez grande longueur.

A la charpente pharyngienne appartient très réellement une pièce dont la destination est d'ailleurs multiple, la plaque hypopharyngienne; elle complète en bas la paroi indéformable de cette sorte de corps de pompe en gouttière et protège l'orifice salivaire. Quant à la petite pièce épipharyngienne, nous répétons qu'elle est mobile et n'a rien de commun avec le système squelettique de l'appareil de succion.

Dans l'exposé qui précède, nous venons simplement d'envisager le pharynx, annexes comprises, comme une modification locale du tube digestif. Cette signification est la seule que suggère l'étude anatomique; est-elle également d'accord avec les faits embryogéniques?

Nous ne devons pas perdre de vue que la théorie de l'origine frontale et mandibulaire du pharynx établie par Weismann [90, p. 107] sur le développement embryogénique des *Musca* est actuellement reprise par Lowne et adaptée par lui à certaines particularités du développement post-embryonnaire. S'appuyant sur la coupe sagittale d'une très jeune larve de *Calliphora*, où il a cru reconnaître une invagination horizontale de l'hypoderme frontal [58, fig. 7, p. 41], ce savant considère les principales pièces de la charpente pharyngienne comme produites par cette poche, ce qui l'amène à désigner toute la formation sous le nom de *céphalo-pharynx*.

Nous ne sommes pas en mesure d'émettre une opinion basée sur les caractères même de l'embryon, n'ayant pas eu à notre disposition les matériaux appropriés; nous réservons intact ce côté de la question.

Quant à la preuve empruntée à la jeune larve, nous avouerons qu'elle ne ferait pas sur nous la même impression que sur Lowne. Il est vrai qu'au premier stade larvaire les processus pharyngiens simulent aisément sur la coupe sagittale une sorte de poche épithéliale, surtout sous certaines incidences du rasoir. Cependant, il est difficile de s'arrêter définitivement à cette interprétation, si l'on tient compte de ce double fait, savoir : 1° que la paroi de cette

Digitized by Google

formation contient les insertions supérieures de la musculature élévatoire; 2° que d'après toutes nos préparations de larves jeunes et adultes (nous en avons parcouru quelques centaines), la pièce qui porte ces insertions est en continuité avec la paroi du tube digestif.

Venons au mécanisme de la succion.

Il nous est arrivé, bien que rarement, d'observer les muscles élévateurs au moment même où ils étaient en action. La contraction n'est pas simultanée pour toutes les fibres de l'éventail, mais successive, d'avant en arrière, comme si elle passait d'un groupe au groupe voisin. La déformation correspondante de la paroi pharyngienne est une voussure localisée qui progresse à la façon d'une onde, la partie qu'elle abandonne reprenant sa forme normale, tandis que la suivante se soulève; le retour étant dû manifestement à l'élasticité de la cuticule, laquelle supplée, comme cela est fréquent chez les arthropodes, à l'absence d'une musculature antagoniste.

Nous ne voudrions pas affirmer que ces phénomènes ne sont pas susceptibles de variation, surtout dans l'acte d'une succion énergique, mais tout porte à croire que la variation consiste principalement, sinon uniquement, dans le nombre de fibres contractées et relâchées en même temps et par suite dans l'importance de la voussure formée ou effacée.

En admettant que telle soit la manière d'agir des muscles élévateurs, il est aisé de comprendre comment le pharynx se remplit par aspiration.

On peut supposer en premier lieu que la cavité est oblitérée du côté de l'œsophage par la contraction habituelle (tonus) ou actuelle des muscles en anse de panier et fermée sur le canal salivaire par celle du muscle obturateur, ne demeurant ouverte que du côté de la bouche. Dans ces conditions, la production de la première voussure ne peut que déterminer une diminution de pression hydrostatique et par suite l'appel d'un surplus de liquide qui envahit le nouvel espace; c'est le premier temps. Au second, une pareille voussure se forme en arrière de la première, tandis que celle-ci s'affaisse en se vidant dans le nouvel espace libre et ainsi de proche en proche jusqu'au moment où, parvenue au demi-sphincter, l'ondée y fait naître des réflexes qui en déterminent le relâchement et permettent son introduction dans l'œsophage. Il s'agit par conséquent d'un *péristaltisme unilatéral* réalisé non pas avec des muscles longitudinaux et des muscles annulaires, comme dans le type commun, mais avec des muscles normaux dilatateurs et une cuticule suffisamment élastique pour suppléer la musculature antagoniste (1).

(1) C'est tout à fait justement que Lowne a supposé l'intervention d'une sorte de péristaltisme dans l'acte de la succion [58, p. 46], mais son idée est restée à l'état de simple hypothèse et n'a été ni analysée ni vérifiée.

Digitized by Google

Nous ne savons si un semblable mécanisme a été décrit chez d'autres insectes. Quoi qu'il en soit, il nous semble qu'à côté des admirables dispositions anatomiques réalisant, chez d'autres types, une pompe tubulaire à piston plein, en forme de stylet, il n'est pas moins intéressant de constater dans celui-ci l'existence d'une pompe en gouttière, dont le piston présente la double singularité d'appartenir à la paroi et de se déplacer d'une tranche à l'autre.

§ III. Œsophage.

Une fois adoptée pour limite antérieure de ce tronçon la région des premiers muscles en anse de panier, il est facile d'en donner une première idée d'ensemble : c'est un entonnoir déprimé, à peine plus long que le pharynx, dont la douille se rétrécit graduellement pour s'engager dans le collier nerveux et se mettre *immédiatement* en rapport avec l'intestin moyen.

1. *Les parois.*

La coupe sensiblement sagittale, FIG. **35**, est particulièrement propre à renseigner sur la disposition et la structure générales de l'œsophage. Cette dernière partie de l'intestin antérieur s'y montre comme un canal à parois irrégulières, à lumière réduite, du moins dans le sens de la hauteur, et bordée par une cuticule hyaline, relativement épaisse, mais flexible. Ce dernier caractère se reconnaît à ce fait que l'un des feuillets moule sensiblement les ondulations du feuillet opposé.

Seul le revêtement cellulaire présente une allure différente suivant les niveaux. En ayant égard à ce facteur anatomique, il convient de distinguer dans l'œsophage deux tronçons, quelquefois assez nettement séparés par un sillon transerval *s*, le plus souvent réunis par une zone de transition graduelle, savoir : la région antérieure, *rcl*, caractérisée par les grandes cellules claires développées sur le côté dorsal, et la région postérieure, *rce*, où la couche sous-cuticulaire a toutes les apparences d'un épithélium ordinaire. L'une correspond à la partie large et déprimée, ou à l'entonnoir proprement dit, l'autre s'atténue en un cordon arrondi qui représente la douille.

Région antérieure. Elle offre des caractères tout à fait insolites. Tout d'abord, on est frappé du contraste qui apparaît entre les parois supérieure et inférieure au point de vue de l'épaisseur. La première nous montre une épaisse garniture de très hautes cellules, raccordée en avant aux cellules

Digitized by Google

hypodermiques du pharynx et en arrière à celles de l'épithélium par quelques éléments successivement plus courts; la seconde a une hauteur variable, maximum vers le milieu du tronçon, mais nullement comparable à celle des cellules supérieures. Les différences d'aspect ne sont pas moins considérables que les différences de grandeur : tandis que les cellules supérieures, en apparence vides, refusent de fixer les matières colorantes, les inférieures font l'impression d'éléments plus ou moins vacuolisés, se teignant intensément par endroits, d'où résulte une tout autre manière de se présenter dans les préparations.

Hâtons-nous de dire cependant que toutes ces différences tiennent uniquement au degré de développement et de spécialisation. Les éléments de la paroi inférieure ont subi une évolution dans le même sens que ceux de la paroi supérieure, mais elle n'a porté que sur une partie de leur protoplasme. La même chose doit se dire des éléments de transition par lesquels les hautes cellules passent par degrés à l'hypoderme ou à l'épithélium ordinaires.

Nous croyons devoir entrer dans quelques détails cytologiques au sujet de la spécialisation dont il s'agit.

Chez les larves âgées et sur la paroi supérieure de l'œsophage, où elle a pris sa plus haute expression, elle a conduit à des cellules prismatiques à base polygonale, dressées normalement sur la cuticule, dont la hauteur varie de 60 à 90 μ.

La membrane est épaisse; avec les bons objectifs, on y distingue aisément un double contour et on s'assure que sa face interne est rendue inégale par de nombreuses granulations ou de très fines trabécules en continuité avec le protoplasme. Les cloisons mitoyennes formées par la juxtaposition des membranes latérales des cellules contiguës participent aux mêmes caractères, FIG. **36**, que les membranes de la surface libre; aussi sont-elles très visibles même aux faibles grossissements. Il convient de signaler en outre cette particularité, que souvent elles sont flexueuses, les ondulations prenant un aspect caractéristique et se répétant pour toutes les cellules d'une région, comme si celles-ci avaient fléchi sous l'action des muscles qui agissent sur elles. La FIG. **35**, *rcl*, donne une idée de cet état.

Le protoplasme étudié à frais ne montre qu'une masse hyaline, brillante, sans aucun détail.

Dans les coupes et avec les objectifs moyens, on a l'aspect reproduit FIG. **35**, *rcl*. A l'intérieur de la grosse membrane, de rares et minces cordons

Digitized by Google

peu colorables circonscrivent des aréoles irrégulières, anguleuses, le plus souvent allongées dans le même sens que la cellule, absolument incolores comme des vacuoles.

Avec les meilleurs objectifs, les images se modifient, principalement si la préparation est montée dans un milieu peu réfringent. Les cordons protoplasmatiques se poursuivent mieux dans leur trajet, surtout du côté de la cuticule; on reconnaît là l'existence d'un riche réseau de fines aréoles périphériques, avec lequel ils sont en continuité et dans lequel ils finissent par s'épuiser. Une disposition analogue s'observe autour du noyau. Bien que la zone cuticulaire n'y soit pas aussi développée qu'à la périphérie, il est aisé de distinguer, en deçà de la membrane nucléaire dont le contour est continu, une couche mince faiblement colorée, déchiquetée en lambeaux anguleux, dont la pointe se continue en un cordon parfois très puissant, FIG. **3**, **7**, *cp*.

Tout cela rappelle les dispositions caractéristiques des cellules largement vacuolisées. On s'arrêterait d'autant plus facilement à ce rapprochement que le noyau se montre souvent comprimé et excentrique, comme dans une cellule végétale ou dans une cellule adipeuse. Cependant, il est impossible de considérer les grands espaces, *ev*, de nos FIG. **36** et **37** comme des vacuoles proprement dites, c'est-à-dire comme des places occupées par une inclusion aqueuse sans structure. Avec un très bon objectif, on y découvre un réseau très délicat, à mailles très irrégulières de forme, de grandeur assez constante, formé par des trabécules moniliformes ou par des traînées de granules absolument incolores. Il est en continuité manifeste avec les cordons déjà signalés et avec la membrane cellulaire, ce qui explique l'état particulier de la face intérieure dans cette enveloppe. Ajoutons que les grands cordons sont parfois très rares, toute la trame réticulaire du protoplasme s'étant transformée dans ce fin lacis granuleux.

Le noyau offre en général une forme irrégulière, même sur le vivant, allongée, souvent anguleuse, et un diamètre moyen variable; nous en avons mesuré de 10 et de 15 μ. Il se trouve d'ordinaire à mi-hauteur de la cellule, mais il a une tendance assez marquée à remonter vers la surface libre, dans le premier tiers à partir de l'extérieur. Son orientation par rapport à l'axe du corps cellulaire est très variable : on peut dire qu'il est rarement axial, bien que ce cas se présente; le plus souvent, il est transversal et oblique, ou rejeté excentriquement sur le côté. Sa structure, autant que nous pouvons en juger par des préparations qui n'ont pas été faites en vue d'une étude nucléaire fine, diffère assez du type qui s'observe dans la plupart des sys-

Digitized by Google

tèmes du même animal, tels que épithélium intestinal, muscles, etc. Au lieu d'une masse vésiculeuse de caryoplasme clair, dans laquelle se développe un boyau nucléinien périphérique, on ne voit ici, avec les objectifs faibles, qu'une tache homogène et, avec les forts grossissements, qu'un amas serré de corpuscules chromatiques, de grandeur très inégale, dont les principaux sont arrondis en boules. Ces petites masses paraissent aussi nombreuses au centre qu'à la périphérie; on les dirait plongées sans ordre dans un caryoplasme sensiblement homogène, qui se teinte assez fortement dans le carmin et dans l'hématoxyline, ce qui contribue à donner à tout le noyau une apparence d'homogénéité. Il est à supposer que les boules plus volumineuses ont la signification des nucléoles, car un corps de cette nature, très volumineux, existe dans les cellules hypodermiques, dont celles-ci dérivent par transformation; nous n'avons pas eu occasion de les caractériser d'une manière rigoureuse.

Que les cellules décrites dérivent par une évolution graduelle des cellules hypodermiques communes, leurs rapports avec la cuticule œsophagienne l'indiqueraient déjà par eux-mêmes. Nous pouvons ajouter que nous avons dans nos préparations les stades successifs qui conduisent de la cellule simplement allongée, à protoplasme encore colorable, à la forme achromophile, telle qu'on l'observe dans la larve adulte. Nous ne croyons pas devoir nous attarder à les décrire et à les figurer, mais nous devons chercher maintenant à définir la signification physiologique de la spécialisation ou le rôle des *cellules claires*.

Dans ce but, nous ne pouvons que rapprocher nos cellules claires de celles qui ont été signalées dans la tunique moyenne du proventricule des larves de muscides par WEISMANN [90, p. 72] et KOWALEWSKY [44, p. 559]. Les descriptions de ces auteurs s'appliqueraient sans violence à notre cas, au moins dans leurs traits généraux. D'autre part, ayant eu nous-même sous les yeux des préparations d'une larve de *Tachina*, dont l'appareil digestif possède le proventricule avec sa forme ordinaire, nous avons été frappé de la ressemblance entre les deux catégories d'éléments.

Nous n'insisterons pas sur la comparaison établie par les savants anatomistes entre cette formation proventriculaire et le tissu cartilagineux des vertébrés. Nous voulons seulement appuyer sur ce fait, qui nous paraît assez plausible, savoir que la spécialisation a un but mécanique. L'existence d'une membrane épaisse et de forts cordons plastiniens combinée avec la forme allongée du corps cellulaire permet la réalisation d'une palissade ca-

Digitized by Google

pable de résister à un effort exercé dans le sens de l'axe des cellules. D'autre part, l'état hyalin et brillant du protoplasme semble bien moins approprié à une fonction chimique, laquelle est toujours associée à une structure et à une colorabilité particulières, qu'au rôle passif de coussin élastique. Nous pouvons donc considérer la cellule étudiée comme squelettique. S'il fallait lui trouver un analogue chez les vertébrés, nous la rapprocherions volontiers des éléments de la corde dorsale. Elle n'a pas comme eux une origine entodermique, mais elle a une structure et un mode d'action très comparables. Nous nous occuperons dans un moment de ce mode d'action. Reprenons auparavant l'étude anatomique interrompue par l'étude individuelle de la cellule claire.

La coupe longitudinale déjà examinée renseigne suffisamment sur la distribution des cellules claires suivant la ligne médiane. Une coupe transversale doit nous montrer comment elles se comportent par rapport à l'ensemble du pourtour. Nous choisirons la coupe qui correspond au niveau M^{IV} M^{IV}_{1}, FIG. **28**, reproduit FIG. **34**. En la comparant à la section limite du pharynx, FIG. **33**, on reconnaît que la lumière du canal alimentaire retient encore sa forme de gouttière, mais avec cette différence que les parois sont ici en contact. Les cellules claires qui se montraient au niveau précédemment étudié sous la forme de deux massifs latéraux, adossés aux muscles élévateurs, ont envahi tout le pourtour. Cependant, le contraste que nous avons déjà signalé d'après la coupe sagittale entre les cellules supérieures et les cellules inférieures se maintient dans le meme sens. Les premières, de beaucoup les plus remarquables, ont une hauteur croissante des bords de la gouttière à son milieu et telle que les bases supérieures se raccordent suivant une ligne convexe, d'où il résulte que le contour général de la coupe est elliptique, malgré l'existence de la gouttière.

Un détail dont l'interprétation pourrait offrir quelque difficulté, au premier aspect, doit être signalé dans ce même massif. Nous voulons parler des cloisons transversales ou obliques, telles que *pl*, qui apparaissent assez fréquemment çà et là, de préférence dans la partie inférieure, en modifiant l'aspect général de manière à faire naître l'idée d'un massif à plusieurs assises. Ces sortes d'irrégularités tiennent à ce que les plissements dont il a été parlé plus haut font naître sur les membranes latérales antérieure et postérieure des saillies ou des sinus intéressés dans diverses directions par le rasoir.

Digitized by Google

Région postérieure. Il n'y a pas lieu de nous arrêter, pour ce tronçon, à une description de détail; il nous suffira de dire que tout y rentre dans le type commun. La coupe longitudinale, FIG. **35**, montre déjà que la différence de hauteur entre la paroi supérieure et la paroi inférieure s'efface sensiblement au delà de *S*. A ce même niveau se remarque en outre un passage graduel de l'aspect vacuolaire à l'aspect granuleux, plus ou moins sombre, des épithéliums.

Les coupes transversales sont circulaires, dans ce dernier tronçon, et la lumière du canal y est circonscrite par une cuticule plissée en étoile, comme chez les muscides quelconques.

Signalons à l'extrême limite un détail assez important, visible en *rv*, FIG. **35**, sous la forme d'une invagination à peine indiquée (parfois effacée), faisant saillie dans l'intestin moyen. Ce petit bourrelet est évidemment l'homologue du long repli d'invagination bien connu chez la plupart des larves de diptères sous le nom de *valvule œsophagienne;* il a la signification d'une valvule rudimentaire.

2. *La musculature.*

Dans la région antérieure, nous avons à décrire en premier lieu l'importante musculature de la face dorsale, déjà entrevue à la limite postérieure du pharynx.

Les éléments de ce système ont des caractères anatomiques intermédiaires à ceux des muscles volontaires et des muscles involontaires. Ce sont de fortes fibres transversales, modérément aplaties, quoique aussi nettement striées que les muscles de la paroi générale, par exemple, et ayant un ou plusieurs noyaux. Elles sont jetées en travers sur les cellules claires et insérées de part et d'autre sur les bords même de la gouttière œsophagienne, FIG. **33**, **34**. La FIG. **40**, qui, d'après les indications données plus haut, reproduit une coupe tangentielle par rapport à la paroi supérieure de l'œsophage, met sous les yeux la région moyenne de toute la formation, laissant apercevoir d'importantes particularités de forme et de rapports. Les fibres sont assez irrégulières, parfois tortueuses dans leur course, en général ramifiées près des extrémités en plusieurs chefs d'insertion qui divergent entre eux de manière à appliquer l'action de l'élément contractile sur une certaine étendue de la gouttière. Mais indépendamment de ces branches terminales obliques, toutes destinées à la ligne latérale qui marque la séparation des hautes cellules supérieures et des cellules basses du revêtement inférieur, il en existe d'autres qui naissent normalement de la région moyenne, et se

Digitized by Google

dirigent le plus souvent en arrière, quelquefois en avant, en s'engageant au-dessous des fibres transversales qu'elles croisent, de manière à constituer un plan inférieur d'éléments musculaires. Ce sont des éléments sans autonomie, car ils n'ont jamais de noyau; on doit donc les considérer non comme des fibres fusionnées par anastomose avec les éléments de la musculature transversale, mais comme des dépendances de ceux-ci. Nous les avons désignés dans les figures par la notation *bl* (branches longitudinales).

Quel est le sort ultérieur de ces bras longitudinaux dont on voit si clairement l'origine sur la FIG. **40**? Ceux qui se dirigent en arrière ont un mode de terminaison visible FIG. **35**, *bl*, et surtout FIG. **36**, *bm* : ces cordons contractiles longent la face supérieure des cellules claires et finissent par s'insérer sur l'une d'elles. La FIG. **36**, en particulier, laisse reconnaître que le cordon aborde la cellule par un bout tronqué et que la cellule de son côté présente une légère protubérance coiffée par ce bout (1). L'insertion est en réalité normale à la surface cellulaire. Il s'établit là, vraisemblablement, des rapports intimes, par fusion, analogues à ceux décrits par SCHUBERG [79, p. 48].

Nous présumons, sans l'avoir vérifié rigoureusement, que tel est aussi le sort de l'extrémité postérieure pour les muscles problématiques *m?*, FIG. **35** et **40**, mais qui ne peuvent s'insérer sur la cuticule œsophagienne, les cellules claires formant un massif ininterrompu à partir d'un certain niveau.

Quant aux prolongements dirigés d'arrière en avant, nous ne sommes pas fixé sur leur terminaison. Trois hypothèses nous paraissent également ou presque également vraisemblables : ils se terminent 1° ou à une cellule claire antérieure, 2° ou au corps transversal d'une autre cellule musculaire, 3° ou au processus aliforme, à la manière des muscles *m?*

Sur la face ventrale, on ne trouve rien de comparable au système qui vient d'être décrit; nous la croyons *absolument dépourvue de tunique musculaire*. Les coupes rasantes qui montrent fort bien cette tunique dans l'intestin moyen, malgré son extrême délicatesse, ne contiennent pas plus d'indications à cet égard que les coupes transversales ou sagittales.

Mais s'il n'y a pas, dans cette région, un système de cordons entrecroisés, il faut néanmoins y signaler un muscle monocellulaire pair, qui nous a paru fort singulier par ses insertions. Il s'agit d'un cordon fusiforme, *m*, FIG. **41**, issu de la capsule conjonctive du ganglion cérébroïde et soudé

(1) Ce détail n'a pas été très fidèlement rendu par le graveur.

Digitized by Google

en avant à la paroi œsophagienne, *pœ*. Celle-ci étant convexe en dessous, ainsi qu'on le voit FIG. **28**, se trouve coupée ici très obliquement (le détail est pris d'une coupe horizontale profonde appartenant à la même série que la FIG. **40**). La nature musculaire de ce cordon n'apparaît pas tout d'abord; cependant, la forme de fuseau que n'affectent jamais les nerfs, l'absence des petits noyaux névrilemmatiques parfaitement colorés dans toute cette série de coupes et enfin l'existence d'une striation transversale fort nette dans plusieurs préparations ne permettent pas d'y voir autre chose qu'un muscle involontaire. Il sort tangentiellement du bord même du collier œsophagien, longe la partie rétrécie de l'œsophage, en s'atténuant successivement, pour s'insérer en fin de compte par une dilatation triangulaire sur la région indiquée. Dans la moitié postérieure, un peu plus près ou un peu plus loin de l'insertion cérébrale, mais toujours dans la partie la plus renflée, on distingue un beau noyau ovalaire. D'après ces circonstances de forme et de situation du noyau, on dirait un muscle envoyé par les méninges à l'œsophage et non un muscle allant de l'œsophage aux méninges.

Il nous reste à signaler en terminant les caractères généraux de la musculature dans le tronçon postérieur de l'œsophage, soit dans la région épithéliale. Elle consiste principalement en fibres annulaires assez puissantes, fonctionnant comme un sphincter complet. C'est évidemment à leur présence qu'il faut attribuer le contour circulaire offert par les coupes transversales dans cette région. Des fibres longitudinales existent sans doute aussi, mais elles doivent être très grêles. Nous ne sommes point parvenu à les mettre en évidence.

3. *Résumé général des données acquises et fonctionnement.*

Contrairement à ce qui s'observe dans la grande majorité non seulement des diptères, mais des insectes en général, nous trouvons que chez le *Thrixion* l'œsophage débute par un large entonnoir déprimé, manifestement approprié à des fonctions spéciales. La paroi inférieure s'y présente comme une lame passive, dépourvue de musculature, capable de résister à une pression de haut en bas et rendue assez solide, tout en demeurant flexible, par la transformation incomplète de ses éléments. La paroi supérieure est absolument remarquable par l'épais coussinet de cellules spécialisées qui en remplit la gouttière. Ces éléments ont des hauteurs croissantes des bords au milieu et telles que l'ensemble de leurs extrémités libres se raccorde suivant une surface bombée, au-dessus de laquelle est jetée, comme un filet

Digitized by Google

d'aérostat, une puissante musculature en treillis. Les éléments de celle-ci sont des muscles ramifiés, dont le corps représente un cordon semi-annulaire ou, plus exactement, en anse de panier, inséré de part et d'autre sur les bords de la gouttière. Leur contraction doit fournir une résultante dirigée de haut en bas, déprimant le coussinet incompressible et déterminant l'occlusion parfaite de la lumière en amenant les deux parois au contact.

De par ces dispositions, le tronçon qui nous occupe réalise un appareil de fermeture hermétique, dont l'existence était exigée par la succion. Fonctionnellement, il remplace donc le proventricule des muscides ordinaires (1), comme il en rappelle en partie la structure anatomique. Mais il présente cette singularité qu'au lieu de déterminer l'occlusion *par constriction*, au moyen d'un sphincter complet, il la produit *par écrasement*, à l'aide d'un demi-sphincter.

Ce type intéressant de fermeture était ici avantageux, étant données la largeur considérable et la disposition en gouttière imposées à l'œsophage par le voisinage immédiat du pharynx.

Les remarques précédentes font abstraction de ce fait que les muscles en anse de panier se répètent sur toute la longueur du premier tronçon œsophagien et fournissent des bras longitudinaux, dont la destination particulière doit être différente de celle attribuée aux cordons principaux. Il suffit d'un moment de réflexion pour reconnaître que cet ensemble reproduit sur la face dorsale de l'œsophage la disposition typique des tuniques musculaires intestinales. Il permet par suite un péristaltisme unilatéral, faisant suite à celui que nous avons déjà reconnu dans le pharynx, et destiné à continuer l'action de celui-ci. Si le treillis musculaire occupe une certaine longueur au lieu d'être concentré sur une tranche, c'est sans doute pour qu'à chaque instant une dilatation puisse se produire concurremment avec une occlusion et que par suite le phénomène du vide puisse se répéter dans la région pharyngienne pendant la déglutition même.

(1) Le proventricule, dont l'existence est si générale et peut-être même constante, si l'on ne restreint pas le nom à une forme déterminée, paraît être un organe essentiellement variable avec le régime. Dans les larves pseudocéphales, tout spécialement dans les larves des muscides qui nous intéressent de si près, sa forme est bien connue, mais sa fonction n'a pas été établie d'une façon précise. Weismann se demande si elle n'est pas glandulaire [90, p. 112], hypothèse évidemment inadmissible, vu l'épaisseur de la cuticule; Kowalevsky [44, p. 559], tout en admettant que sa tunique *cartilagineuse* peut être destinée à produire un rétrécissement de la lumière, suppose que la raison d'être de celle-ci est dans la nécessité d'empêcher le passage des morceaux volumineux. Nous croyons que c'est là une destination secondaire et que le but principal de l'appareil est de servir à la succion en permettant la réalisation du vide du côté de la bouche.

Digitized by Google

Parvenue dans le tronçon postérieur, l'ondée alimentaire est soumise au péristaltisme annulaire du type absolument commun. D'ailleurs, les cellules qui tapissent la paroi dans cette région ne montrent aucun caractère qui puisse leur faire attribuer un rôle spécial.

Nous venons d'indiquer le fonctionnement qui nous paraît le mieux s'accorder avec les dispositions anatomiques, mais nous ne voudrions pas exagérer aux yeux du lecteur la confiance que nous avons dans ces interprétations. Encore moins prétendons-nous exclure d'autres mouvements plus ou moins complexes, dans lesquels peuvent intervenir soit les cellules claires, soit la musculature qui les commande. Nous devons faire remarquer à ce sujet que, dans les observations sur le vivant, les cellules paraissent animées de continuels frémissements; nous dirions volontiers qu'elles se bousculent comme si elles étaient mobiles et soumises à des poussées qui se transmettraient de tranche à tranche. Les frémissements retentissent très visiblement sur la petite plaque épipharyngienne. Nous n'avons pu nous assurer s'ils sont liés à l'acte de la succion ou s'ils en sont indépendants.

Si l'on s'arrête à l'interprétation proposée, on voit que la complication œsophagienne se ramène à une suppléance du proventricule ou, ce qui revient au même, à un déplacement de cet appareil : au lieu de se développer en arrière du cerveau, il s'est développé en avant, mais d'après un plan nouveau et plus simple, en rapport avec le voisinage immédiat du pharynx et avec sa forme en gouttière.

Il resterait à assigner une fonction quelque peu plausible au muscle cérébro-œsophagien, mais nous reconnaissons tout de suite que nous ne sommes point parvenu à nous faire à son sujet une idée arrêtée. Ce cordon n'a probablement rien à voir avec les actes digestifs, et il pourrait bien n'être qu'un moyen d'attache mécanique servant à assujettir la partie ventrale des centres nerveux. Nous aurions à citer de nombreux exemples de semblables liaisons réalisées, dans cette larve, au moyen de cordons musculaires.

§ IV. Intestin moyen.

Cette région de l'appareil digestif est en même temps la plus développée, la plus simple dans sa structure et la plus uniforme. Après avoir indiqué sa conformation générale, nous traiterons en particulier des caractères cytologiques de son épithélium de revêtement et nous terminerons notre étude par quelques données physiologiques.

Digitized by Google

1. *Renseignements anatomiques généraux.*

Le plus rapide est de les emprunter à une préparation de tout l'appareil digestif, obtenue par dissection.

La manipulation préliminaire fournit tout d'abord l'occasion de remarquer l'aspect *in situ* et les principaux rapports. Incolore dans les très jeunes larves, l'intestin moyen est jaunâtre chez celles qui sont un peu âgées ; il se présente à l'ouverture de la larve comme un tortillon pelotonné qui remplit à lui seul la presque totalité de la cavité abdominale. Les circonvolutions sont maintenues en place par des brides musculaires ou conjonctives, qui le rattachent surtout au corps adipeux, et aussi par un riche lacis de trachées. Il est néanmoins assez facile d'en opérer le déroulement, sauf au niveau d'insertion des tubes de MALPIGHI, où existe un pli brusque plus rebelle à l'action des aiguilles. Là aussi se trouvent des attaches musculaires plus puissantes, qui donnent à ce point une véritable fixité dans la cavité générale.

Une fois étalé et examiné sous un faible grossissement, l'organe apparaît comme un tube de fort calibre, de 3 à 4 dixièmes de millimètres de diamètre extérieur moyen, un peu rétréci çà et là, principalement dans la région distale, mais jamais brusquement, jamais assez pour permettre de le diviser en régions distinctes.

A part les tubes de MALPIGHI, dont nous dirons quelques mots dans un autre chapitre, il n'y a ni appendice ni accident de forme à signaler, du moins chez les larves jeunes. Chez les larves adultes, des massifs de cellules embryonnaires, incrustés, comme toutes les formations de ce genre, dans l'épaisseur de la paroi, se développent rapidement, de manière à faire une saillie bien visible à la simple loupe. Nous ne nous sommes point attaché à en préciser le nombre et la situation ; il en existe sur toute la longueur de l'intestin moyen, où ils sont disséminés sans ordre et à des hauteurs variables, mais ils nous ont toujours paru être incomparablement plus clairsemés que dans le cas de la larve étudiée par KOWALEVSKY [44, p. 557, Pl. XXVII, FIG. 14, *imz*]. Ceux de la partie proximale sont souvent plus saillants, FIG. **25**, *bi*.

La paroi de l'intestin moyen ne montre à l'observation directe qu'une assise de grandes cellules polygonales séparées par des limites très visibles, véritables bandes transparentes, assez larges pour être aperçues à la loupe. Disons tout de suite que les traits de ce carrelage sont bien trop vigoureux

Digitized by Google

pour être formés par les membranes adossées des cellules contiguës : ils correspondent à des bandes de moindre épaisseur appartenant pour moitié à chacune des deux cellules et contiennent les véritables membranes sans les laisser apercevoir.

Aucune différence ne se remarque dans l'aspect des cellules d'un bout à l'autre de l'intestin moyen, sauf des différences de taille aux deux extrémités, où existent des éléments successivement plus petits, faisant le passage à ceux de l'œsophage à l'extrémité proximale et de l'intestin postérieur à l'extrémité distale. Nous ne saurions dire, d'après cela, s'il existe de véritables anneaux de cellules imaginales, prédestinées au rôle qui est attribué par Kowalevsky [43, p. 9, et 44, p. 557] au « Vorderdarmring » et à l'« Hinterdarmring » des autres muscides, ou bien si ce rôle serait à reporter tout entier sur les massifs disséminés de cellules de remplacement. En tout cas, le « Vorderdarmring » ne pourrait plus être défini par sa position proventriculaire, le proventricule n'existant pas.

La dilacération sur porte-objet, au moyen des aiguilles, fournit quelques données complémentaires.

Rarement, on trouve dans cette partie de l'appareil digestif un contenu solide ou, si l'on en trouve un, il ne consiste guère que dans de menus grumeaux épars. La membrane péritrophique, dont l'existence est si générale, n'est représentée ici par aucun vestige appréciable.

Il est relativement aisé de déprendre quelques cellules épithéliales sur un tronçon préalablement ouvert, ce qui met à nu la très délicate membrane conjonctivo-musculaire extérieure. Si cette pellicule se décompose réellement en une couche conjonctive, la *propria* des auteurs, et en une double couche musculaire, nous ne sommes pas à même de le décider. Quant à la musculature prise dans son ensemble, nous l'avons trouvée formée de longs rubans longitudinaux logeant dans leur épaisseur un noyau ovalaire et de fibrilles transversales, à trajet irrégulier, appartenant à des cellules laminaires, dont le grand noyau arrondi est souvent compris entre deux cordons contractiles. Ce sont, comme on le voit, les types de muscles involontaires étudiés dans le plus grand détail par Viallanes chez d'autres larves [87, p. 69]. Il n'y aurait aucun intérêt à les décrire ici. Laissant donc de côté la tunique musculaire, nous allons soumettre à un examen assez détaillé les cellules épithéliales.

Digitized by Google

2. *Renseignements cytologiques.*

Forme et rapports des cellules. Les éléments anatomiques du revêtement épithélial, dans l'intestin moyen, sont des cellules colossales, mesurant à frais de 100 à 150 μ de diamètre, reposant sur la tunique conjonctivo-musculaire par une face plane ou convexe et dilatées vers l'intérieur en une volumineuse panse vésiculeuse. La hauteur de cette saillie peut atteindre le diamètre même de la cellule; son contour est typiquement polygonal, mais il est sujet à de nombreuses variations aussi bien que la forme du sommet, lequel peut être tronqué ou arrondi en dôme, FIG. **42**. Dans un état dynamique particulier, sur lequel nous donnerons plus loin quelques détails, la cellule s'affaisse et la saillie peut être réduite à l'état d'une calotte sphérique, FIG. **52**.

Les rapports des cellules entre elles et leur mode d'union permettent de comprendre ces changements de forme. Nous devons les signaler, non point qu'ils constituent une particularité caractéristique de notre larve, mais parce qu'ils ne paraissent pas avoir été l'objet d'une attention spéciale de la part des anatomistes, bien qu'ils se retrouvent dans un grand nombre d'épithéliums glandulaires et qu'ils aient une signification physiologique digne d'être soulignée.

Les cellules sont soudées latéralement les unes aux autres, de manière à engendrer un carrelage sans lacunes, comme tout épithélium, seulement la soudure ne porte que sur une zone basale assez réduite, *zb*, FIG. **42**. Grâce à cette circonstance, la surface libre réservée aux échanges fonctionnels demeure très étendue d'une part et de l'autre le passage successif de la forme bombée à la forme surbaissée est rendu possible. Ce passage lui-même n'est d'ailleurs pas sans relation avec le fonctionnement de la cellule, ainsi que nous aurons l'occasion de le dire un peu plus loin.

Les limites cellulaires vraies se montrent assez nettement, sur les coupes tangentielles et dans les dissociations, sous la forme de lignes bien marquées, réfringentes. Sur les coupes longitudinales ou transversales, nous ne les avons jamais vues avec netteté. Elles s'y révèlent pourtant par une circonstance significative : au fond du creux ou de la vallée plus ou moins resserrée qui sépare deux panses consécutives, on remarque en général une crête saillante, *cr*, FIG. **42**, qui ne peut que correspondre à la cloison moyenne constituée par les membranes soudées; son existence, en effet, indique suffisamment qu'il y a là une tranche normale à la paroi, qui diffère

Digitized by Google

des tranches voisines par sa résistance à l'étirement ou à l'affaissement, telle précisément que doit être la mince lame dont nous parlons.

Protoplasme. Les coupes sont particulièrement propres à son étude. Nous les prendrons pour base de notre description en nous référant tout spécialement à celles qui montrent la cellule à l'état de repos, FIG. **35** et **42**.

La trame protoplasmatique est constituée par un riche réticulum, dont les caractères sont fort différents à la base et au sommet.

De la base au milieu de la hauteur environ, c'est un lacis de trabécules fines limitant des alvéoles irrégulières, allongées et comprimées radialement, trop serrées pour être bien visibles aux moyens grossissements ou sans le secours d'une digestion partielle; dans les conditions ordinaires, cette structure ne se traduit le plus souvent que par un aspect plus homogène que dans le reste de la cellule, une plus grande opacité et une aptitude plus prononcée à fixer les matières colorantes. Ce dernier caractère est très accentué.

Dans la moitié apicale, on distingue aisément un réseau lâche, à mailles polygonales et assez uniformes, que parcourent des cordons ramifiés plus puissants, issus de la région basale. Le réseau est toujours plus serré dans la zone périphérique; les cordons sont surtout développés autour du noyau, sans y constituer une « Kerntasche » bien complète. Assez souvent, comme dans le cas reproduit FIG. **42**, la coupe axiale de la panse montre deux traînées principales qui se tiennent également à distance du noyau et du bord extérieur, s'atténuent en se ramifiant et finissent par se rejoindre en délimitant un zone marginale de protoplasme qui offre parfois une assez grande régularité. Ces circonstances rappellent tout à fait ce qui se passe dans certaines panses vésiculeuses des cellules musculaires chez les *Ascaris*. Les aréoles du réseau fondamental sont le plus souvent polygonales, mais il y en a aussi d'arrondies qui sont en général plus grandes. Du reste, les dimensions des unes et des autres sont trop considérables pour qu'on puisse leur attribuer la signification de mailles réticulaires typiques; ce sont manifestement des places occupées ou par des inclusions digestives, produits élaborés par la cellule et destinés à être déversés dans la cavité intestinale, ou par des inclusions alimentaires. Cette dernière hypothèse est peu probable. Nous verrons plus loin que les cellules dont il s'agit ont bien la double fonction de sécréter les ferments digestifs et d'absorber les produits de la digestion, mais il ne paraît pas que ces derniers s'y accumulent, au sein du protoplasme, en masses distinctes.

Digitized by Google

A l'égard des aréoles arrondies, en particulier, on pourrait se demander si elles n'étaient point occupées par des boules graisseuses qui auraient été dissoutes dans les traitements; cette idée se présente avec d'autant plus de vraisemblance que, dans certaines larves de *Tachina*, l'épithélium intestinal est à peu près aussi chargé de graisses que le corps adipeux. Nous ne croyons pas cependant que ce soit le cas pour le *Thrixion*. Lorsqu'on dilacère dans une liqueur fortement osmiquée un fragment d'intestin préalablement débarrassé des globules graisseux qui peuvent y adhérer extérieurement, — il en existe toujours en grande quantité dans le liquide où l'on dissèque la larve, — on ne met en liberté aucune gouttelette de cette nature. Le protoplasme, il est vrai, acquiert dans cette manipulation un ton brun foncé, mais c'est là une réaction assez commune, même en l'absence des corps gras. Nous croyons donc pouvoir admettre que toutes les aréoles sont occupées par des produits digestifs, boules de pepsine ou analogues.

Une fois admis que ces aréoles ne représentent point les véritables mailles réticulaires, mais des poches apparues au milieu de celles-ci, les filaments qui les limitent n'ont pas la valeur de véritables trabécules, mais celle de cordons formés par refoulement. C'est seulement dans la zone périphérique, *zp*, FIG. **42**, que l'on retrouve le véritable réticulum à mailles très fines et simplement occupées par l'enchylème. Là l'activité cellulaire s'exerce dans une autre direction : au lieu d'élaborer des sucs digestifs, elle modifie progressivement son réticulum, ainsi que nous allons le constater dans l'étude de la membrane.

Membrane. Nous passons directement à ce constitutif cellulaire sans nous arrêter à l'enchylème, sur lequel nous n'avons fait aucune observation.

La membrane des cellules qui nous occupent n'a point sur tout leur pourtour les mêmes caractères. Très délicate et à peine distincte à la base, fusionnée avec celles des cellules voisines sur les côtés, elle est très manifeste sur toute la surface libre sous la forme d'un plateau strié que nous devons étudier ici un peu en détail.

Dans les observations courantes avec les grossissements ordinaires (DD. 4), ce plateau apparaît simplement comme un ourlet homogène, hyalin. La striation ne se voit pas ou se voit mal, surtout en milieu résineux. Pour la mettre en évidence, il convient de faire intervenir une digestion partielle, de débiter la pièce en coupes aussi minces que possible et de monter dans un milieu aqueux. Les images que l'on obtient dans ces conditions sont dessinées FIG. **50** et **51**. Le plateau se résout en une frange de

Digitized by Google

filaments relativement robustes, libres, un peu tourmentés et incurvés à des degrés divers, d'où il résulte que le bord de la frange est assez irrégulier. Il n'est pas rare d'y rencontrer engagées de petites granulations qui appartiennent sans doute au contenu intestinal et parfois aussi des sphérules ou des larmes du produit élaboré par la cellule, surprises dans l'acte de l'expulsion, FIG. **51**.

Au-dessous du plateau règne une zone de protoplasme dense, d'aspect à peu près homogène dans les préparations ordinaires, dont la structure a été mise en évidence en même temps que celle de la frange. On y reconnaît aisément une ligne limite de nodules serrés, *b*, qui sont sans doute en rapport les uns avec les autres par l'intermédiaire d'une courte trabécule, et comme l'aspect ne change pas quelle que soit l'orientation de la coupe, pourvu qu'elle soit normale à la paroi cellulaire, il est assez naturel d'admettre que chacun de ces nœuds siège à l'entrecroisement d'un système de trabécules formant réseau. Mais quoi qu'il en soit des relations dans le sens latéral et plus généralement dans les diverses directions parallèles à la surface de la cellule, il est de toute évidence que dans le sens perpendiculaire chaque nodule est intermédiaire à un bâtonnet du plateau qu'il supporte extérieurement et à une trabécule radiale qui vient y aboutir à l'intérieur. En d'autres termes, il existe au-dessous de la ligne moniliforme, *b*, une zone de mailles étroites, allongées radialement, formées par des trabécules du réticulum, qui tendent à se fortifier et à se rectifier de plus en plus à mesure qu'elles se rapprochent davantage du plateau.

Cette zone nous paraît prendre une sérieuse importance au point de vue de la genèse du plateau. Sans entrer dans de longs développements sur cette question de cytologie générale, qu'il nous soit permis de nous référer ici aux idées développées par VAN GEHUCHTEN à propos de l'épithélium du *Ptychoptera contaminata* [27, p. 42], idées empruntées, comme l'auteur a soin d'en prévenir, au cours du professeur CARNOY. Pour ces savants et pour toute l'école de Louvain, le plateau n'est qu'une zone de protoplasme modifié en même temps dans sa structure et dans ses attributs physiques et chimiques. Lorsqu'il tombe à la manière des cuticules, il est remplacé aux dépens du protoplasme banal sous-jacent par une nouvelle zone qui se régularise de manière à revêtir les caractères de la formation disparue. Notre FIG. **50**, dans laquelle nous avons reproduit aussi exactement que possible l'image que nous avions sous les yeux, ne fait-elle pas assister aux préliminaires immédiats de cette rénovation? Il suffit d'imaginer que la régularisa-

Digitized by Google

tion et l'allongement des trabécules normales, déjà si accentués, se poursuivent dans le même sens jusqu'à donner naissance à un filament de 1 μ, longueur moyenne des bâtonnets libres extérieurs, pour que l'on ait un deuxième plateau tout formé au-dessous de l'ancien. Que celui-ci se détache alors par rupture des trabécules au-dessous des nœuds d'épaississement et les prolongements restants deviendront à leur tour des bâtonnets libres.

La rupture doit se produire au-dessous des nodules, dans notre cas, mais il peut arriver qu'elle se fasse au-dessus, dans d'autres espèces, et alors le plateau sera limité extérieurement par une membranule; c'est le type si bien décrit avec de nombreuses figures à l'appui par VAN GEHUCHTEN [27, p. 34 et suiv.].

Noyau. Nous insisterons sur sa description non seulement parce qu'il nous a offert des particularités de structure intéressantes en soi, mais aussi parce que ces caractères se retrouvent à des degrés divers d'expression dans les autres éléments anatomiques de la même larve.

Le noyau des cellules épithéliales intestinales est typiquement unique(1) et situé vers le milieu de la panse. C'est un corps arrondi ou allongé radialement, d'aspect vésiculeux, dont la taille est proportionnée à celle de la cellule; nous en avons mesuré de 30 et de 45 μ. On y distingue toujours, au sein d'un caryoplasme clair, à peu près homogène, un boyau nucléaire robuste, pelotonné, et un nucléole globuleux, de très grandes dimensions : trois facteurs anatomiques à examiner successivement.

I. La masse caryoplasmatique est remarquable, dans ces gros noyaux, par son apparente homogénéité et son insensibilité aux colorants, FIG. **35**, **42**. Presque vitreuse à frais, elle prend sous l'action des réactifs le même grenu que le plasma sanguin de l'animal, ne laissant voir que rarement quelques traînées comparables à des trabécules protoplasmatiques. Dans les préparations soumises à l'action d'un colorant nucléaire et bien lavées, cette masse demeure absolument incolore. Par contre, elle fixe énergiquement l'acide picrique, en sorte que dans les coupes traitées par le picrocarmin, on a le contraste assez insolite d'un cytoplasme rouge intense, dans toute la région basale de la cellule, et d'un caryoplasme jaune.

Hâtons-nous de dire que l'absence de structure n'est qu'apparente, les images en effet sont tout autres lorsque les pièces ont été partiellement digérées à frais, avant d'être soumises à la fixation définitive et aux traite-

(1) Il n'est pas rare de le rencontrer dédoublé.

Digitized by Google

ments ultérieurs. Nous avons expérimenté en particulier l'action du carbonate potassique à 50 o/o, suivie d'un lavage rapide et d'un traitement au sublimé acide. Les résultats sont variables avec la durée de la digestion, mais dans bien des cas nous avons obtenu, en même temps que la dissolution complète de la nucléine, la disparition de l'enchylème et la mise en évidence de forts cordons de substance réfractaire. Nous nous garderons de voir dans ces apparences l'expression absolument exacte et complète de la réalité, étant tout prêt à reconnaître que les réactifs de cette nature ont une action difficile à régler; cependant, tout en admettant qu'ils peuvent faire disparaître des cordons existants, nous ne comprendrions pas qu'ils en fissent apparaître là où il n'y en a point.

Le caryoplasme est limité par une membranule délicate, colorable par l'hématoxyline. Elle est en continuité avec le cytoplasme, mais peut, dans quelques cas de violente rétraction, en être détachée.

II. Ce qui frappe l'œil avant tout, au sein de la vésicule ainsi constituée, c'est la présence du gros boyau strié qui en représente le corps nucléaire. A frais, il se présente comme un cordon irrégulier de 3,5 à 4 μ d'épaisseur moyenne, très flexueux et ramassé en un peloton relativement lâche, mais dont les anses sont anguleuses, ce qui permet difficilement de les suivre sur une certaine étendue. Nous le croyons continu, bien que les changements incessants de direction, dans les tronçons successifs, donnent aisément l'impression d'anses disséminées. Des tentatives de déroulement, faites à frais après l'action du vert de méthyle, ne nous ont pas réussi. Sur des matériaux fixés, les circonvolutions du boyau nous ont toujours paru plus lâches, comme si dans la rétraction provoquée par les réactifs coagulants elles s'étaient partiellement développées et rectifiées.

Il est à remarquer que le corps nucléaire, pris dans son ensemble, ne constitue pas un peloton massif, mais une simple zone périphérique adossée à la membrane, laissant libre un espace central plus ou moins large. A cet égard, la FIG. **43** traduit mieux la disposition normale que la FIG. **42**, mais cette disposition n'a rien d'inflexible dans son allure, en sorte que l'on trouve des cas nombreux où des tronçons font saillie dans la partie centrale.

Le contour du cordon est essentiellement irrégulier, même dans les noyaux que la fixation a le mieux respectés. Rarement, il présente une largeur uniforme sur une certaine étendue; la règle est au contraire que les dilatations arrondies ou anguleuses et les étranglements plus ou moins prononcés s'y combinent de toutes les façons possibles avec la forme cylindrique.

Digitized by Google

Quant à la structure intime de cette importante formation, elle se rattache, croyons-nous, à l'un des types les plus compliqués qui aient jamais été décrits ; aussi toutes les préparations ne conviennent-elles pas également pour son étude. Nous avons eu sous les yeux des coupes fournies par des pièces colorées au picro-carmin, après fixation par le sublimé acide, qui la montraient avec la plus grande netteté. En général cependant, les procédés de surcoloration sont inefficaces, toutes les parties du corps nucléaire finissant par se teindre énergiquement. Cette remarque est surtout applicable à l'hématoxyline, quand on la fait agir à refus; par contre, ce colorant donne les meilleurs résultats, dès que son action est ménagée, ainsi que nous l'avons indiqué dans les remarques préliminaires.

Lorsqu'on examine à un grossissement moyen une de ces coupes de l'intestin où la coloration a atteint, sans le dépasser, le degré convenable d'intensité, on a fréquemment les images traduites dans nos FIG. **35** et **42** : une striation transversale bien marquée, relativement grossière, parfois très régulière, parfois aussi irrégulière, apparaissant presque uniquement sur les tronçons rectifiés ou peu courbés, tandis que tout à côté d'autres tronçons du même boyau se montrent uniformément colorés. On dirait que la striation est subordonnée à quelque circonstance extérieure insaisissable, ou peut-être et plus vraisemblablement à un état physiologique particulier qui était réalisé pour un tronçon et pas pour le tronçon suivant, lorsque l'organe a été traité.

L'idée que nous émettons ici peut causer de l'étonnement; nous dirons pour la justifier que nous ne savons pas concilier autrement l'extrême diversité des résultats obtenus dans des conditions où cette diversité ne saurait être mise sur le compte des méthodes. Voici du reste un fait qui domine toute cette question. D'une part les cellules intestinales que nous étudions ici ne nous ont jamais laissé voir la striation ni sur le vivant (même avec D. 4) ni à frais par dilacération dans le vert de méthyle, tandis qu'elles nous l'ont montrée d'une manière presque habituelle dans les pièces fixées au sublimé acide simple ou alcoolique, toutes les fois que la coloration a été convenable. D'autre part, d'autres cellules de la même larve, par exemple les *cellules métamériques* à décrire plus loin, nous ont parfois laissé apercevoir sur le vivant une splendide striation que nous n'avons jamais retrouvée dans les pièces fixées et colorées à souhait. Une telle opposition entre les résultats établit en général 1° que l'aspect strié n'est pas dû uniquement à l'action des réactifs, 2° que l'état auquel il correspond est tantôt mis en évidence et tantôt masqué par les mêmes traitements artificiels.

Digitized by Google

Examinons plus en détail la disposition qui se traduit d'ordinaire par les images telles que FIG. **42**. La simple alternance de bandes, ou si l'on veut de disques (vus par la tranche), colorées et incolores, fait place aux aspects représentés dans les FIG. **44** et **45**, lorsqu'on applique aux mêmes préparations un bon objectif à immersion homogène. Les lignes colorées se résolvent en grains de nucléine arrondis ou un peu allongés, disposés en séries et encastrés dans une matière homogène à peine teintée par l'hématoxyline. La distribution et l'allure générales de ces files de grains chromatiques sont assez variables : droites ou arquées, simples ou dédoublées, FIG. **45**, *ss*, *sd*, équidistantes, FIG. **44**, ou séparées çà et là par des intervalles plus larges, coexistant avec la forme cylindrique ou l'état bosselé du cordon général, elles donnent lieu à des images très variées dans le détail. Parmi les circonstances susceptibles de varier, il faut signaler encore la limite latérale des parties incolores par rapport aux lignes colorées : elle est le plus souvent concave, FIG. **44**, mais sur les dilatations globuleuses, on la trouve plutôt convexe, FIG. **45**, comme si les bosselures et les étranglements étaient dus respectivement à des dilatations et à des constrictions de la gangue achromatique.

Sur les pièces qui ont été directement fixées au sublimé, les petites masses de nucléine sont fortement serrées et juxtaposées en un cordon moniliforme. En faisant agir préalablement l'acide acétique à 15 o/o, on détermine un gonflement du boyau qui, persistant même après tous les traitements nécessités par l'enrobage à la paraffine, est favorable à l'appréciation de tous ces fins détails. Les FIG. **43** et **46**, dessinées au même grossissement que les précédentes, sont empruntées à des préparations ainsi traitées. Les masses de nucléine s'y montrent indépendantes les unes des autres, arrondies, cubiques ou allongées dans le sens de l'axe du boyau, enfin enclavées dans la gangue achromatique qui les entoure de toutes parts. Cette dernière circonstance se reconnaît aisément sur les bords du boyau, où les grains colorés sont entourés extérieurement d'un liséré qui se bombe en se moulant sur leur contour.

Nous n'avons pas eu la bonne fortune de rencontrer dans des conditions favorables des coupes transversales correspondant aux vues de face ou aux coupes longitudinales du boyau que nous venons de décrire. Celles-ci suffisent toutefois pour montrer que nous avons affaire à une structure nucléaire très analogue à celle qui a été publiée par CARNOY [14, p. 232] d'après les cellules de revêtement de la glande filière d'une larve indéterminée du

Digitized by Google

sous-ordre des *Nématocères*. Dans l'un et l'autre cas, les disques nucléinifères qui se répètent tout le long du boyau atteignent le maximum de complication observé jusqu'ici et présentent une véritable organisation. Nous sommes heureux de trouver chez les *Brachycères* et dans des cellules d'une autre espèce la confirmation des idées proposées, avec sa sûreté de coup d'œil ordinaire, par le savant cytologiste de Louvain.

L'accord entre les dessins de CARNOY [loc. cit., fig. 92 et 93] et les nôtres nous dispense d'insister sur la signification des détails observés. Nous ajouterons seulement une remarque au sujet de la zone périphérique du boyau.

Pour l'auteur de « *La Biologie cellulaire* », c'est un étui, un tube à mince paroi de nature plastinienne (linine de SCHWARZ), dans lequel sont empilés des disques alternativement nucléinifères et sans nucléine, ces derniers assez différents de la substance du manteau par leurs propriétés optiques pour qu'on puisse les distinguer. Il ne nous a pas été possible de faire cette distinction dans le cas décrit ci-dessus. Les tronçons les plus favorables, comme celui dessiné FIG. **46**, nous ont toujours montré que l'aspect de la gangue incolore se maintient identique jusqu'à la limite géométrique du cordon, quel que soit l'éclairage. D'autre part, nous avons trouvé dans les noyaux traités par les dissolvants de la nucléine, un squelette hyalin reproduisant presque identiquement le cordon normal moins les grains colorés. Ces faits tendraient à écarter pour notre cas l'idée d'une distinction entre contenant et contenu plastinien, pour lui substituer celui d'un cordon plein dans lequel seraient enrobés les grains de nucléine.

Nous ne pouvons oublier, du reste, que nous touchons ici à un point de fine cytologie. Un résultat négatif dans des questions de ce genre ne pourrait avoir de soi qu'une très faible signification.

III. Il nous reste à parler du nucléole.

L'importance de cet organite cellulaire se révèle peu à peu. CARNOY et LEBRUN, dans le remarquable mémoire qu'ils viennent de publier sur la fécondation chez l'*Ascaris megalocephala* [16], ont projeté beaucoup de lumière dans le chaos des publications contradictoires dont il a été l'objet dans ces dernières années et arrêté, peut-on dire, sur des observations d'une haute précision, les grandes lignes de son histoire. Nous ne pouvons songer ici à prendre position dans un débat qui porte avant tout sur les phénomènes de la division, mais convaincu de l'importance très réelle que peuvent prendre toutes les particularités d'ordre anatomique ou chimique que l'on observera

Digitized by Google

dans les divers types, nous avons cru devoir nous étendre un peu sur ce que nous avons vu dans la larve du *Thrixion*.

a) Situation et rapports.

Le nucléole des cellules épithéliales se montre, dans l'espace central réservé par les circonvolutions du boyau nucléaire, sous la forme d'un corps volumineux, massif, atteignant dans les trois dimensions 10-15 μ. Le contour en est variable, comme on peut s'en convaincre en parcourant les fig. **42**, **43**, **47**, **48**, **53**; cependant, la forme globuleuse est de beaucoup la plus fréquente. L'aspect est le plus souvent homogène et la réfringence très grande.

En présence d'un noyau dont les caractères fondamentaux ne sont pas sans analogie avec celui des cellules salivaires des *Chironomus*, devenu classique depuis sa découverte par Balbiani [1] (1), nous devions rechercher avant tout quels sont les rapports du nucléole avec le boyau nucléaire.

A cet égard, nous avouerons que l'on pourrait demeurer hésitant, en remarquant dans les coupes que d'assez nombreux nucléoles paraissent abordés directement par un tronçon du boyau, tandis que la plupart sont complétement libres. Cependant, toutes les fois que nous avons soumis à un examen plus attentif ces cas embarrassants, nous n'avons jamais constaté une véritable continuité entre les éléments nucléaire et nucléolaire.

b) Nature.

Dans les préparations ordinaires, le nucléole se colore à peu près comme le boyau, si ce n'est qu'il prend parfois une teinte encore plus saturée. Le vert de méthyle lui-même paraît s'y fixer assez énergiquement, lorsqu'il agit sur des matériaux frais, aussi une conclusion basée sur les données fournies par ce réactif, qu'elles que soient ses précieuses qualités électives, nous aurait-elle paru risquée.

Toute hésitation cesse devant les résultats fournis par l'action ménagée de l'hématoxyline. Lorsqu'un tronçon de l'abdomen a été traité en masse par ce colorant, les coupes que l'on en obtient montrent en général tous les passages, depuis l'état de surcoloration, dans les régions superficielles, jusqu'à celui de coloration nulle, dans les parties suffisamment éloignées de la surface de pénétration. Les replis de l'intestin occupant d'ailleurs tout le tronçon, il est aisé de trouver des régions où le boyau nucléaire seul est coloré. C'est uniquement quand cet organe commence à être saturé que le nucléole se teinte à son tour.

(1) Ce noyau est reproduit çà et là avec un luxe de dessin parfois assez fantaisiste, plus fait pour étonner que pour renseigner.

Digitized by Google

Dans d'autres circonstances, ce sera le nucléole qui se teintera, à l'exclusion du boyau. C'est ce qui a lieu par exemple dans les phénomènes d'imbibition vitale par le bleu de méthylène. Nous n'avons pas à citer de cas bien net qui soit relatif aux cellules épithéliales, mais nous pouvons invoquer celui de plusieurs autres cellules dans lesquelles le nucléole n'est certainement pas d'une autre nature que dans celles-ci, tout spécialement celui des cellules *trachéolaires*, FIG. **78**, où le nucléole *n'* était bleu sombre au sein d'une vésicule incolore, où l'on ne distinguait même pas le corps nucléinien.

Il nous serait facile de multiplier ces sortes de contrastes chromatiques. Ceux-là suffisent, croyons-nous, pour nous permettre de conclure à une différence chimique, ou pour établir, en d'autres termes, que nous avons affaire, dans la masse du moins, à un *nucléole vrai* ou *nucléole plastinien* (1) !

Cette conclusion est confirmée par l'action des dissolvants de la nucléine. Les coupes pratiquées dans des pièces qui ont séjourné dans les solutions alcalines, telles que KCy, K^2CO^3, un temps suffisant pour faire disparaître toute trace de nucléine (3 et 4 jours), montrent encore le nucléole.

c) CARACTÈRES ANATOMIQUES.

Par ce côté, le nucléole que nous étudions se rattache aux types les plus complexes.

Nous mentionnerons en premier lieu les vacuoles que l'on y rencontre. Nous ne saurions dire s'il en existe toujours, mais elles sont au moins fréquentes et assez variables en nombre (1-10) et en dimensions. Dans les coupes où elles sont plus faciles à voir, elles se présentent comme de petites vésicules globuleuses, disséminées plus ou moins profondément au sein de la masse nucléolaire, FIG. **53**, *v*.

Assurément, dans plus d'un cas, ces vésicules ont pu naître artificiellement au cours des manipulations, mais il en existe aussi de normales : nous avons pu en retrouver sur le vivant, où elles se remarquent assez facilement comme des sphérules claires, multiples et périphériques, douées d'une réfringence particulière. S'agit-il ici de vacuoles contractiles, comparables à celles qui ont été décrites par BALBIANI et HÆCKER [v. HENNEGUY, 34, p. 104]

(1) Contrairement à l'usage devenu assez général, nous n'avons pas adopté dans nos descriptions cytologiques la terminologie introduite par SCHWARZ, mais bien celle de la *Biologie cellulaire* de CARNOY. On peut voir dans le grand mémoire que notre savant maître vient de publier, en collaboration avec LEBRUN [15, p. 194], sur la vésicule germinative des batraciens, qu'à plus de 12 ans de distance cette terminologie est encore la mieux fondée au point de vue chimique.

Digitized by Google

dans la tache germinative de divers animaux? Peut-être, mais nous n'avons pu reconnaître aucun indice qui permette de l'affirmer.

Une autre particularité intéressante et sans doute plus originale de la constitution de ce nucléole, c'est l'existence normale et typique d'un quantum de nucléine, ou d'une substance analogue, enrobé au sein même de la masse plasmatique, sous la forme d'un granule massif ou fragmenté.

Lorsqu'on examine à frais un noyau traité par le vert de méthyle acétique, il n'est pas rare de remarquer vers le centre du nucléole une sphérule d'une teinte verte plus jaunâtre, produisant l'impression d'un *nucléolule* enchâssé dans le nucléole. De semblables apparences se retrouvent dans certaines coupes colorées aux carmins, quand elles ne sont pas trop saturées, mais nous avons hésité longtemps sur leur interprétation, ne trouvant pas le moyen d'écarter la confusion avec une simple vacuole.

Quelques préparations plus favorables, assez variées et assez concordantes, nous ont permis de nous arrêter à la conclusion ci-dessus énoncée.

Mentionnons en premier lieu une série de coupes colorées à la cochenille aluno-picrique, auxquelles nous empruntons le nucléole dessiné FIG. **53**. L'examen avec un fort objectif y montre un corps surcoloré, *in*, qui est exactement au point en même temps que le corps du nucléole et par suite ne peut avoir la signification d'un détail étranger. En même temps, la zone environnante laisse voir un assez grand nombre de vacuoles pâles, *v*, de grandeurs diverses, toujours bien reconnaissables pour des espaces vides. Il existe donc, au sein du nucléole, une masse incluse plus colorable que le corps nucléolaire, distincte d'une vacuole ordinaire.

D'autres préparations montrent que cette singulière inclusion manifeste vis-à-vis des matières colorantes le même pouvoir électif que la nucléine. La FIG. **43** fait la conviction sur ce point. La pièce à laquelle elle est empruntée avait été traitée à frais par l'acide acétique à 15 o/o (2 heures), puis soumise à l'action du sublimé acide de GILSON et colorée en masse par l'hématoxyline; le corps nucléolaire est resté incolore, comme la gangue achromatique du corps nucléaire, tandis qu'une masse centrale principale, plus quatre granules satellites, *in*, se sont colorés absolument comme les grains nucléiniens. Il n'y a presque pas un nucléole dans toute la série de coupes fournies par cette pièce, qui ne soit dans le même cas. Seulement la petite masse chromophile est plus ou moins centralisée; la FIG. **48** la montre fragmentée en 6 grains de même importance, logés dans une zone un peu plus claire.

Digitized by Google

Enfin, les essais de digestion par les solutions alcalines, réalisés en vue de caractériser la nature du corps nucléolaire, nous ont généralement montré que les inclusions se dissolvent dans les mêmes conditions que la nucléine du boyau. Les FIG. **47** et **49** reproduisent deux nucléoles digérés par le carbonate potassique, dans lesquels la disparition de l'inclusion centrale a laissé un vide correspondant, *vn*. Nous devons ajouter toutefois que dans un cas, ayant cherché à étudier par dilacération un fragment d'intestin qui avait été soumis durant 4 jours à l'action du carbonate potassique à 50 o/o, nous avons cru retrouver au centre du nucléole une sphérule compacte.

Nous n'avons pu pousser plus loin ces recherches et nous le regrettons. Mais les résultats déjà acquis nous autorisent du moins à admettre que le volumineux nucléole des cellules que nous étudions est un nucléole *vrai* ou *plasmatique* par sa masse principale, hébergeant un granule simple ou fragmenté d'une substance analogue ou identique à la nucléine du boyau.

Quelle est la signification de ce granule? Est-ce un nucléolule?

On pourrait l'admettre, à la condition de modifier quelque peu l'idée que l'on se fait communément de ce dernier corps. Jusqu'ici, en effet, le terme *nucléolule* semble avoir désigné une portion centrale de la masse nucléolaire, qui, abstraction faite du rôle qu'on a voulu lui faire jouer (1), ne se distinguerait de la zone périphérique que par une condensation plus grande et une aptitude plus prononcée à retenir les colorants. Dans notre cas, nous avons assurément quelque chose de plus net comme définition de contours et plus diversifié comme réactions chromatiques. Une modification par simple condensation ne saurait donner lieu aux passages brusques et aux contrastes criards qui s'observent dans nos figures.

Resterait à rechercher comment s'est constituée cette association hétérogène.

Nos observations, toutes relatives à des cellules quiescentes et assez spécialisées pour que nous n'ayons jamais pu y rencontrer le plus petit indice de division, ne pouvaient nous renseigner sur ce point. Mais en tenant compte de la genèse du nucléole, telle que nous la font connaître les belles recherches de CARNOY et LEBRUN [16, p. 157 et suiv.], on arrive à une interprétation assez naturelle, croyons-nous, de ce complexus.

Le point de départ est un tronçon d'anse chromatique. Le travail modificateur qui doit transformer ce tronçon en nucléole est nécessairement

(1) C'est ici le lieu de rappeler que pour LAWDOWSKY, p. ex., le nucléolule aurait fourni le corpuscule de division [v. CARNOY et LEBRUN, 16, p. 150].

Digitized by Google

successif et peut progresser de l'extérieur à l'intérieur, de telle sorte qu'à une certaine époque on ait précisément une zone déjà transformée englobant une partie centrale encore nucléinienne. Cet état de choses sera transitoire dans les cas ordinaires, nous voulons dire dans les cas des nucléoles qui deviennent homogènes, mais il pourra devenir permanent à la seule condition qu'il se produise un arrêt dans la transformation et un tel arrêt est bien concevable, lorsque l'activité cellulaire est de bonne heure détournée dans une autre direction. On pourrait donc envisager le nucléole de nos cellules intestinales comme un nucléole inachevé, fixé dans un stade intermédiaire par une sorte d'arrêt de développement qui reconnaîtrait lui-même pour cause une spécialisation précoce de la cellule.

L'hypothèse que nous introduisons dans cet essai d'interprétation, savoir l'hypothèse d'une transformation successive et centripète, trouve un certain appui dans la manière dont se comporte le nucléole vis-à-vis des liquides digestifs. Une fois dissoute la masse centrale, les parois de la cavité résultante sont corrodées progressivement et laissent apparaître un réseau de gros filaments à mailles parfois assez régulières, FIG. **49**, *r*, et il est à remarquer que plus se prolonge l'action du réactif, plus s'élargit, aux dépens de la zone hyaline périphérique, la partie réticulée, comme si l'action portait tout d'abord sur des parties plus jeunes et moins profondément modifiées.

Tels sont les principaux résultats que nous a fournis l'étude de ce noyau. Nous nous sommes attardé quelque peu à les exposer, parce que le type spécial de structure qu'ils caractérisent se retrouve à des degrés divers dans la plupart des cellules de la même larve, sans en excepter les cellules musculaires.

Il se retrouve même, comme c'était à prévoir, dans d'autres larves de tachinaires.

Sans exposer ici nos propres observations à cet égard, nous rappellerons que le noyau des cellules intestinales d'un *Tachina* a été incidemment étudié par FRENZEL [26, p. 289 et Taf. VIII, fig. 16]. La description de cet auteur et la figure qui l'appuie (celle-ci un peu bien schématisée) sont très suffisantes pour montrer de grandes analogies avec le noyau du *Thrixion*. FRENZEL a reconnu le gros nucléole pour un » echte Nucleolus «; il a remarqué aussi des vacuoles dans sa masse. Pour lui, le contour de l'organe est étoilé; nous n'avons jamais observé cette forme dans des préparations fixées, mais nous en avons eu des indices dans des préparations digérées. Sans étudier en détail la structure des corps nucléaires, l'auteur dont nous

Digitized by Google

parlons en signale la striation; il semble même s'être exagéré l'importance de ce caractère qu'il tend à regarder comme propre aux muscides. Il est à peine nécessaire de faire remarquer, au sujet de cette opinion, que même à l'époque où elle fut émise, on connaissait de nombreux exemples de boyaux striés dans les deux règnes, grâce surtout aux travaux justement célèbres de CARNOY et de STRASBURGER.

3. *Renseignements physiologiques.*

Nous réunirons sous ce titre les données que nous avons pu recueillir sur les mouvements de nature diverse dont l'intestin moyen est le siège.

I. *Mouvements physiques.* — Nous ne mentionnerons que pour mémoire les mouvements péristaltiques ordinaires. L'existence du système quadrillé de muscles longitudinaux et circulaires indique suffisamment qu'ils interviennent sous leur forme banale pour faire progresser le contenu intestinal.

Mais nous devons appeler l'attention sur un mouvement très spécial de dilatation et de retour à l'état normal, nous dirions volontiers de *diastole* et de *systole*, auxquels sont liés de remarquables changements des cellules épithéliales.

Pour en prendre une idée, appelons *état normal* de l'intestin celui que supposent notre description ci-dessus et les FIG. **35** et **42**, celui où les cellules de revêtement émettent vers l'axe de hautes et larges panses qui se touchent à peu près latéralement, formant ainsi une membrane *opaque* et *carrelée*. Lorsqu'on observe pendant quelque temps une larve assez jeune pour être bien transparente, au IIe stade de préférence, on remarque à de rares intervalles presque rythmés une étrange modification de cet état : les deux séries longitudinales de grosses cellules que l'on a devant soi, dans la mise au point superficielle, et qui se rejoignent suivant une ligne en zig-zag, se séparent subitement, s'éloignant l'une de l'autre comme si l'intestin se fendait, pour revenir en place après un court moment. L'amplitude de cette excursion est très comparable à celle de la diastole cardiaque, aussi plusieurs fois nous nous sommes demandé si nous n'avions pas pris le cœur pour une anse de l'intestin; mais ces sortes d'observations ont été trop souvent répétées par nous pour que nous rappelions nos appréhensions à cet égard autrement que pour signaler la ressemblance des deux phénomènes. Que se passe-t-il en réalité ?

Digitized by Google

La FIG. **52** reproduit, fixée par l'action pour ainsi dire foudroyante de l'eau chaude, la modification qui correspond à l'apparence de diastole. Elle est empruntée à une coupe transversale; on y a reproduit trois cellules du revêtement intestinal, *c*, *c'*, *c''*, en même temps que le contenu de la cavité, lequel est formé d'un amas granuleux, à contours irréguliers, avec cà et là quelques globules sanguins de l'orthoptère, suffisamment reconnaissables. La paroi seule nous intéresse ici. Les cellules sont affaissées; leur zone basale s'est étendue en surface aux dépens de sa hauteur, de manière à former une membrane mince, ici développée surtout entre *c'* et *c''*. Cette membrane n'étant en réalité qu'une extension de l'espace intervésiculaire de l'état normal, en a la transparence; l'œil la perd de vue très aisément, pour rester fixé sur le contour opaque des panses, d'où résulte une impression générale tout à fait comparable à celle que pourrait produire une fente longitudinale.

Les changements subis par les cellules dans cet état dynamique portent nécessairement sur toutes leurs parties. Le noyau, qui était allongé suivant l'axe de la panse, s'aplatit en forme de lentille; il sera donc allongé transversalement sur les coupes normales à la surface extérieure, *n*. Le réseau aréolaire du dôme apical conserve sensiblement son aspect, mais le réticulum serré de la base subit une modification très apparente : les mailles circonscrites par ses trabécules deviennent isodiamétrales, puis s'allongent parallèlement à la surface de la base. Cette modification fournit une intéressante confirmation physiologique de la théorie réticulaire du protoplasme, si hardiment généralisée et si constamment défendue par CARNOY et son école. S'il est vrai en effet que les trabécules plastiniennes, entrecroisées en tous sens, soient soudées à leurs points de croisement, le forme des mailles ainsi déterminées devra forcément changer avec la direction de l'effort dynamique, dont la masse deviendra occasionnellement le siège.

La dilatation brusque de la paroi et son retour subséquent à l'état normal contribuent évidemment à déplacer la masse alimentaire et en amènent les diverses parties au contact des diverses cellules sécrétantes ou absorbantes. Nous avons été témoin bien des fois des excursions en sens inverse qu'un même grumeau peut accomplir dans ces conditions. Toutefois, nous croyons que l'affaissement de la panse cellulaire est destiné avant tout à déterminer l'expulsion des sucs digestifs élaborés. La région aérolaire apicale représenterait comme le laboratoire chimique de la cellule et la région réticulaire de la base son appareil dynamique. Dans l'acte de l'affaissement,

Digitized by Google

celui-ci doit exercer sur les sphérules liquides diastasiques un excès de pression tendant à les chasser de la cellule dans la direction de la moindre résistance, à travers le plateau.

L'émission des produits sécrétés serait donc intermittente. Parmi les sections microtomiques où nous avons trouvé des cellules affaissées, il en est dont le contenu intestinal ne présente aucune particularité, mais d'autres laissent reconnaître de nombreuses sphérules de produits de sécrétion, coagulées pour ainsi dire au moment où elles venaient d'être rejetées dans la lumière de l'intestin.

Nous ignorons si de semblables mouvements des cellules intestinales ont été signalés chez d'autres espèces. Ils sont évidemment de même ordre que ceux décrits par Grandis [33, p. 181] dans les tubes de Malpighi de l'*Hydrophilus piceus;* aussi pouvons-nous supposer qu'ils se rattachent à un processus physiologique assez général, à un processus qui est peut-être lié à l'existence d'un épithélium à cellules proéminentes, comme il en existe dans beaucoup de glandes tubulaires.

Le mécanisme intime de ces déformations présente assurément un grand intérêt au point de vue cytologique.

A première vue, on voudrait pouvoir rattacher ces apparences de traction latérale, qui dilatent l'intestin jusqu'à tripler son diamètre normal, à quelque puissante musculature transversale. Mais un moment de réflexion suffit pour faire naître la conviction que cela n'est pas possible : il n'y a pas de muscles dans les tubes de Malpighi, comme Grandis le fait justement remarquer, et, s'il en existe dans l'intestin, leur disposition n'y est nullement appropriée au jeu dont il est ici question; au lieu de concourir à distendre la paroi intestinale, les fibres annulaires constituent plutôt un obstacle et doivent être étirées passivement.

C'est dans la couche épithéliale que réside le seul moteur sur lequel on puisse reporter les déformations décrites; c'est le réticulum cytoplasmatique qui, en se contractant et se relâchant périodiquement, peut seul faire passer le corps cellulaire par des alternatives de forme aplatie et de forme bombée, liées à son état de vacuité ou de réplétion fonctionnelles.

II. *Sécrétion.* On sait que chez les hexapodes la sécrétion des ferments digestifs est principalement dévolue à l'intestin moyen, ce que l'on a voulu rappeler en homologuant cette région à l'estomac des vertébrés. Bien que la fonction dont il s'agit soit une de celles qui sont le plus sensiblement affectées par le parasitisme, son existence chez la larve du *Thrixion* ne peut

Digitized by Google

faire aucun doute. Les caractères histologiques des cellules sont d'accord avec ce rôle; la présence, au milieu du magma alimentaire, de parties solides évidemment nutritives, comme les globules du sang de l'hôte, en montre la nécessité; enfin, l'existence des sphérules coagulées libres ou des gouttelettes en forme de larmes engagées entre les bâtonnets du plateau en fournit la preuve matérielle.

Cette fonction est-elle localisée ou générale? Nous ne pouvons que donner la préférence à cette dernière hypothèse, n'ayant jamais observé entre les cellules des divers niveaux une différence appréciable. Les boules de sécrétion sont relativement rares, mais nous ne saurions assigner une région où elles siègeraient de préférence.

La forme de ces gouttelettes, leurs rapports avec le plateau, les caractères même de cette dernière formation, tout indique que le mécanisme de la sécrétion ne diffère pas du type si savamment étudié chez le *Ptychoptera* par VAN GEHUCHTEN [27, p. 52 et suiv., Pl. IV et V]. On peut rapprocher à cet égard notre FIG. **51** des fig. 124, 126, 129... de cet auteur. Nous devons seulement insister sur cette remarque que de semblables images sont rares dans les centaines de préparations que nous avons parcourues. Cela pourrait tenir à ce que le produit sécrété par la larve parasite est plus diffusible que dans le cas du *Ptychoptera*, mais nous y voyons plutôt un indice de l'affaiblissement de la fonction de sécrétion.

III. *Absorption*. Voici sans aucun doute la fonction principale de l'intestin moyen, car elle ne peut ni avoir été affaiblie par l'adaptation parasitaire ni s'exercer dans une mesure appréciable par d'autres parties du corps, vu l'épaisseur des cuticules limitantes. Tout porte à croire d'ailleurs qu'elle appartient au même degré aux diverses cellules du revêtement épithélial, qui fonctionneraient alternativement ou peut-être même simultanément comme cellules sécrétantes et absorbantes.

L'étude anatomique ne nous ayant montré aucune différence de cellule à cellule ou de région à région, nous avons tenté l'application d'une méthode physiologique, calquée sur les intéressantes recherches de CUÉNOT dans un autre groupe d'insectes [19]; elle nous a fourni des résultats qui, sans être absolument complets, nous paraissent appuyer la proposition énoncée.

Nos premiers essais d'expérimentation tendaient à maintenir la larve dans son milieu naturel : nous injections dans le cœlome d'un *Leptynia* parasité quelques gouttes de solution physiologique fortement colorée par une teinture neutre, espérant que la matière, diffusée dans le sang de l'or-

Digitized by Google

thoptère, serait ingérée par le parasite. Mais l'élimination des matières colorantes par les tubes de MALPIGHI est tellement rapide chez le phasme que le sang a repris sa teinte ordinaire avant que la larve ait été contrainte par la faim de sucer le liquide anormal. Nous n'avons jamais obtenu par ce moyen un résultat positif (1).

Modifiant alors le procédé dans le sens que nous avons exposé en parlant de nos méthodes d'étude, nous obligeâmes le parasite à séjourner en milieu entièrement artificiel, dans une goutte de solution physiologique de sel marin additionnée de matière colorante. Le bleu de méthylène est toléré sans trop de difficulté. Toutes les larves d'ailleurs ne s'y comportent pas de la même manière; quelques-unes en avalent pour ainsi dire du premier coup, tandis que d'autres y ont séjourné jusqu'à 36 heures sans nous montrer aucun changement utilisable. Aussi devons-nous nous contenter de signaler le côté qualitatif des phénomènes, sans donner des chiffres relatifs à la durée qu'ils ont exigée ou à l'intensité qu'ils ont présentée.

1° *L'absorption par les cellules intestinales est très rapide; elle ne semble comporter qu'une sorte de filtration physiologique continue, sans arrêt de la matière au sein de la cellule, du moins tant que celle-ci n'est pas fatiguée par un fonctionnement trop prolongé.*

Telle est, croyons-nous, la conclusion qui se dégage de ce double fait que d'une part le bleu de méthylène parvient dans le cœlome en quantité suffisante pour y colorer d'autres organes avant que les cellules épithéliales se teintent d'une manière sensible, et que d'autre part une coloration plus ou moins tardive arrive à se produire dans celles-ci, pourvu que l'expérience soit assez prolongée. La première phase, pendant laquelle la cellule est traversée de part en part sans subir aucun changement dans son aspect, est mise hors de doute par l'apparition de boules vertes dans les tubes de MALPIGHI (2); elle nous paraît correspondre à l'état d'activité normale, caractérisé par l'équivalence entre la quantité de matière introduite à chaque instant par la surface intestinale des cellules et la quantité déversée dans le sang par leur face cœlomique. La seconde correspondrait par contre à un régime irrégulier dans lequel l'introduction surpasserait l'expulsion. Elle pourrait reconnaître pour cause un état de fatigue ou de maladie tel que le protoplasme se laisserait envahir passivement, comme il se laisse envahir *post mortem*.

(1) La méthode réussit au contraire assez bien avec des larves de *Tachina* vivant dans des chenilles, celles-ci mettant bien plus de temps à débarrasser leur organisme des matières injectées.

(2) Nous verrons plus loin que telle est la forme sous laquelle s'élimine du cœlome le bleu que l'absorption y a déversé.

Digitized by Google

2° *L'absorption peut s'exercer par les cellules intestinales d'un niveau quelconque.*

On constate en effet que, dans le cas d'un séjour dans le bleu de méthylène assez prolongé, la paroi de l'intestin moyen finit par se colorer dans sa totalité, le phénomène commençant par le haut et progressant successivement jusqu'à l'extrémité distale.

§ V. Intestin postérieur.

Les cellules épithéliales se prolongeant avec tous les caractères ci-dessus décrits jusqu'au-delà de l'insertion des tubes de MALPIGHI, pour faire place brusquement à des éléments d'une autre sorte, nous sommes amené à placer à ce niveau de transition la limite distale de l'intestin postérieur, niveau bien reconnaissable d'ailleurs, même à la simple loupe, grâce à la cessation subite du carrelage polygonal et à l'existence d'un étranglement assez prononcé qui lui succède. Ce dernier tronçon de l'appareil digestif est réduit, ainsi qu'il a été remarqué plus haut, à un tube fusiforme, dont la longueur n'atteint pas le double de l'intestin antérieur. Depuis son extrémité proximale, qui est maintenue fixe par un muscle assez robuste, il descend vers l'orifice anal en s'infléchissant de haut en bas, mais sans se boucler. Il y a là, par rapport à la région correspondante des muscides ordinaires, une simplification de forme en même temps qu'une réduction de toutes les proportions, devant lesquelles nous croyons inopportun d'établir les subdivisions accoutumées en *intestin grêle*, *gros intestin* et *rectum*. Il nous paraît plus logique et plus conforme aux données histologiques de voir dans le tout un seul tronçon, limité à ses deux extrémités par un étranglement. Du reste, nous n'en ferons qu'une étude rapide.

1. *Structure des parois.*

Les FIG. **54**, **55**, **56**, représentant respectivement la coupe transversale de l'étranglement proximal, de la dilatation moyenne et de l'étranglement distal, suffisent pour en donner une idée sommaire, sans que nous nous attardions à une description de détail qui nous paraît ici superflue. Pour permettre d'apprécier plus aisément les différences d'aspect et de grandeur survenues soit dans l'ensemble du contour, soit dans les éléments anatomiques eux-mêmes, nous avons pris soin de conserver le même grossissement (D. 2), déjà utilisé pour les FIG. **30**, **31**, **32**, **33**, **34**, **35**

Digitized by Google

D'un bout à l'autre du tronçon, le revêtement épithélial est constitué par une assise de cellules incomparablement plus petites que celles de l'intestin moyen, ayant néanmoins la même tendance à se développer dans le sens radial en une panse très saillante, où se trouve d'ordinaire le noyau. La hauteur de ces éléments est extrêmement variable, en moyenne cependant elle reste en dessous de 25 μ. Le protoplasme est peu abondant, granuleux, assez avide de matières colorantes. Il est protégé, du côté de la lumière intestinale, par une cuticule épaisse et cependant délicate de structure, que nous n'avons pas étudiée jusqu'à élucidation complète de son état, mais que divers indices nous inclinent à croire striée, au moins dans la région moyenne. Le noyau est toujours volumineux, eu égard au corps cellulaire; nous en avons mesuré d'exceptionnellement grands qui atteignaient 20 μ. La nucléine y est abondante, le boyau nucléaire tortueux et massé en un peloton beaucoup plus serré que dans l'intestin moyen.

Mais ce qui imprime aux coupes de ce tronçon leur caractère particulier, c'est avant tout la présence d'une forte musculature transversale.

De même que sur l'intestin antérieur, cette musculature est formée d'éléments qui se rapprochent beaucoup plus des muscles pariétaux, par l'ensemble de leurs caractères, que des muscles viscéraux. Ce sont des fibres robustes, massives, très nettement striées, souvent polynucléées (1). Très développées à l'étranglement proximal, où elles se juxtaposent les unes contre les autres sans laisser de vides, elles y forment un large sphincter qui oblitère complétement la lumière du canal, en déterminant dans l'épithélium des plis longitudinaux de divers ordres. Cette disposition se traduit sur les coupes transversales par une rosette de ramifications cuticulaires, formées de deux feuillets opposés venus en contact et plus ou moins compliquées dans leurs contours, FIG. **54**, *rc*. L'ensemble de la coupe est arrondi, ainsi qu'il arrive dans la plupart des organes tubulaires étranglés par un sphincter complet.

La musculature est moins puissante dans la région moyenne. Les fibres, au lieu de se juxtaposer exactement, comprennent des intervalles plus ou moins considérables. D'ailleurs, elles sont moins robustes; il existe dorsalement une bande de protoplasme non spécialisé en substance contractile, avec un volumineux noyau, parfois très proéminent.

Le contour général de la coupe transversale est oblong, à grand axe horizontal, FIG. **55**; il montre une cavité libre assez considérable, circon-

(1) Ce caractère s'apprécie le mieux sur les coupes tangentielles du col distal.

Digitized by Google

scrite par un épithélium festonné, chaque feston correspondant en général à une panse cellulaire.

Les muscles atteignent leur plus haut degré de développement sur l'étranglement distal, où ils constituent un sphincter puissant et assez étendu le long de l'intestin. Non seulement ils sont juxtaposés en couche continue, dans cette région, mais encore ils y sont épais, à tel point que sur les coupes la couche musculaire tend à prendre la même hauteur que la couche épithéliale. Sous leur action, la lumière est totalement oblitérée par les plis longitudinaux et l'on voit reparaître sur la coupe transversale l'image ramifiée formée par la cuticule. Cette dernière est plus mince, mais moins délicate, que dans le cas proximal; les feuillets rapprochés par le plissement sont tellement pressés l'un contre l'autre qu'aux faibles grossissements ils simulent une pellicule unique. Enfin, dernière circonstance où se manifeste le caractère vigoureux revêtu ici par les éléments musculaires, le contour de l'ensemble de la coupe est circulaire, mais celui de l'épithélium lui-même tend à devenir polygonal par suite de déformations locales déterminées par le renflement moyen des diverses fibres.

Sans apporter de nouveaux renseignements sur les parois même de l'intestin postérieur, les coupes longitudinales montrent sa mise en rapport avec l'intestin moyen d'une part et de l'autre avec l'extérieur. Les grandes cellules de l'intestin moyen diminuent sensiblement de hauteur dans la région d'insertion des tubes de MALPIGHI, puis font place subitement à celles de l'intestin postérieur, sans que nous ayons pu reconnaître l'interposition de cellules embryonnaires. Quant à l'extrémité distale, on y remarque un passage graduel des cellules épithéliales proéminentes aux cellules associées en couche mince de l'hypoderme cutané. Le sphincter se termine à quelque distance en deçà de l'anus et il règne entre le niveau où il finit et l'orifice de communication avec l'extérieur un col sans musculature formé d'une assise de cellules, qui ne diffèrent de celles de la paroi générale que par leur hauteur plus grande et leur protoplasme plus riche. La cuticule prend aussi graduellement tous les caractères de la cuticule externe.

Il existe une musculature antagoniste du sphincter anal, dont les éléments principaux sont formés de muscles obliques insérés à la paroi dorsale.

2. *Fonctions.*

La structure que nous venons de décrire ne permet pas de douter que l'intestin postérieur ne soit principalement destiné à l'emmagasinage tem-

Digitized by Google

poraire et à l'expulsion intermittente du résidu alimentaire. Sa fonction est avant tout mécanique : les deux sphincters extrêmes emprisonnent les matières dans la dilatation moyenne, jusqu'à ce que la musculature propre de cette poche, combinant son action avec celle des muscles dilatateurs, détermine l'évacuation.

Mais pourquoi un arrêt dans cette région au lieu de l'expulsion immédiate ? La panse vésiculeuse des cellules de revêtement permet de faire à cette question une réponse au moins probable, en laissant entrevoir une autre fonction.

Il est clair que les proéminences radiales ne peuvent être destinées qu'à augmenter la surface de contact avec le contenu intestinal, en vue d'une réaction fonctionnelle quelconque, et comme d'autre part les caractères du protoplasme ne permettent pas de leur reconnaître une fonction sécrétoire, il nous semble assez naturel de les considérer comme absorbantes.

Nous ne perdons pas de vue que chez les insectes adultes l'absorption paraît localisée dans l'intestin moyen; c'est, en particulier, la conclusion des recherches physiologiques de Cuénot sur les orthoptères [19, p. 14]. Mais une telle conclusion ne saurait être étendue, dans l'état actuel de nos connaissances, aux larves de diptères. On sait en effet que van Gehuchten a décrit dans l'intestin postérieur de la larve du *Ptychoptera contaminata* un épithélium à plateau strié [27, p. 99], auquel on ne peut dénier un rôle absorptionnel.

Tout nous porte à croire que nous avons affaire à un cas analogue. La cuticule qui protège les cellules ci-dessus décrites est nettement et assez grossièrement striée par endroits; si elle ne se présente pas, dans nos préparations, sous la forme d'un plateau mieux caractérisé, c'est probablement à cause de sa délicatesse spéciale et de sa caducité. D'après divers indices observés çà et là, ce plateau existerait, mais il offrirait cette différence par rapport à celui de l'intestin moyen, que les filaments en seraient réunis à leur extrémité distale par une membranule limitante. C'est précisément une forme très voisine de celle observée par van Gehuchten dans l'intestin postérieur du *Ptychoptera*.

Nous ne retiendrons pas plus longtemps l'attention du lecteur sur l'appareil digestif. Nous l'avons décrit d'après les larves âgées, sans tenir compte des petites différences qu'il présente aux stades II et I, parce qu'elles ne

Digitized by Google

vont pas jusqu'à en modifier profondément les caractères. Nous croyons utile, néanmoins, d'ajouter ici quelques remarques très générales à ce sujet.

1° Les éléments anatomiques évoluent manifestement, durant toute la durée de la vie larvaire, vers la forme définitive qu'ils revêtent dans la larve adulte. Cela est vrai, non seulement des cellules musculaires, dont la substance contractile augmente progressivement aux dépens de la zone protoplasmatique non spécialisée, mais aussi du revêtement épithélial de l'intestin, surtout de l'intestin antérieur. Là, les cellules perdent successivement les divers caractères par où leur protoplasme se rattachait encore aux cellules épithéliales quelconques, en même temps que leur croissance les fait paraître plus serrées et plus déformées. Dans les cas où l'état définitif correspond à une structure protoplasmatique spéciale, comme pour les cellules œsophagiennes, il est à remarquer que les caractères nouveaux s'introduisent graduellement, pouvant se montrer sur une partie du territoire cellulaire avant d'apparaître dans les autres. Cet état mixte est transitoire pour la plupart des cellules claires de la paroi supérieure de l'œsophage, mais le lecteur se rappelle qu'il est définitif pour le revêtement de la paroi inférieure, et aussi pour quelques cellules marginales. Ces sortes d'éléments ont été frappés d'arrêt dans leur évolution.

2° Les différences dans la charpente buccale en entraînent forcément de correspondantes dans les coupes du pharynx. Nous n'avons pu étudier en détail celles qui caractérisent le stade I. Par contre, nous avons parcouru des séries très complètes de sections de cet organe au stade II : elles sont notablement simplifiées par rapport à celles que nous avons décrites; on peut y reconnaître que la disposition générale du pharynx se rapproche beaucoup de celle que nous avons schématisée FIG. **26**.

CHAPITRE II.

Appareil circulatoire.

Il semble que l'étude du vaisseau dorsal ait gardé quelque chose de ces difficultés spéciales dont elle parut hérissée aux yeux des premiers anatomistes, difficultés qui se traduisirent par des controverses demeurées célèbres. Sans doute, depuis G. CUVIER, MARCEL DE SERRES et LÉON DUFOUR, qui niaient l'existence de l'organe ou en méconnaissaient la signification, on

Digitized by Google

s'est mis d'accord sur les traits fondamentaux de son organisation et de son fonctionnement. Cependant, il suffit de parcourir les descriptions qu'on en trouve çà et là pour y reconnaître des traces manifestes des obscurités qui règnent encore sur plusieurs points. Pour quelques auteurs, le vaisseau est un tube ouvert aux deux bouts [METCHNIKOFF, 60, p. 89] et pour d'autres, un cœcum [GRABER, 31, p. 341]; pour un très grand nombre, il passe *dans* ou *sous* le collier œsophagien [MILNE EDWARDS, 61, III, p. 224; PERRIER, 70, p. 1180; VIALLANES, 87, p. 59, etc.] et pour quelques uns, il reste au-dessus [GRABER, 31, p. 339]. La manière dont il se termine en avant, la signification histologique de ses diverses parties, la disposition des orifices ventriculaires et celle des valves dont ils sont munis, donnent lieu à de semblables divergences de vues, indices manifestes de l'absence de données bien arrêtées.

Pour échapper nous-même au danger d'une semblable indécision, nous avons dû donner à cette partie de notre étude une attention spéciale et nous devons encore nous attacher à mettre à l'exposer le plus d'ordre et de rigueur que nous pourrons.

§ I. Principales publications relatives à l'organe central de la circulation chez les larves de diptères.

Il serait plus strictement de notre sujet de rappeler l'état de nos connaissances sur le vaisseau dorsal des larves de muscides, mais l'importance de la question nous détermine à passer rapidement en revue les principaux travaux qui ont porté sur les larves de diptères en général. Ce sont d'ailleurs les petites larves transparentes des nématocères qui ont fourni étape par étape la plupart des renseignements que l'on possède sur cette partie de l'anatomie des insectes.

1835. WAGNER [88] étudie le vaisseau dorsal chez le *Corethra plumicornis*. Il y compte huit chambres, dont la dernière lui paraît ouverte en arrière. Il voit la partie antérieure s'avancer sous le cerveau, observe les muscles aliformes et signale, à leur insertion cardiaque, des corps piriformes spéciaux.

1847. VERLOREN [84] utilise, dans ses recherches générales sur la circulation chez les insectes, la larve des *Chironomus*, mentionne deux orifices latéraux correspondant aux XIIe et XIe segments et soupçonne l'existence d'un plus grand nombre.

1851. LEYDIG [56], reprenant l'étude du *Corethra*, publie de nouvelles observations, reproduites plus tard dans son traité d'histologie[57]. Il a

Digitized by Google

vu les alvéoles qui marquent latéralement la séparation des chambres successives. Parmi celles-ci, la dernière surtout a fixé son attention : elle est plus large que les précédentes [57, fig. 220], ouverte en arrière et offre de chaque côté, fixées aux parois, 6-8 *cellules pédicellées* disposées en séries alternantes, de manière à se recouvrir pendant la systole et à fonctionner comme valvules. Dans la partie étroite du vaisseau, il existe des noyaux cellulaires.

1864. WEISMANN [90], dans son travail classique sur le développement des muscides, soumet le vaisseau dorsal à une investigation profonde, dont il nous importe particulièrement de remarquer les conclusions.

1° L'organe s'étend depuis la trachée communicante postérieure jusqu'au pharynx.

2° On y peut distinguer trois tronçons, à peu près de même calibre, dont les deux postérieurs possèdent seuls un sinus péricardique et sont assujettis par des muscles aliformes.

3° Le tronçon postérieur se distingue des autres par la présence de trois paires de muscles de cette sorte, dont le sarcolemme clivé en deux feuillets passe respectivement au-dessus et au-dessous de grandes cellules spéciales, pour se jeter ensuite sur le vaisseau dorsal. L'extrémité périphérique de ces muscles s'insère sur la trachée principale : aucun muscle annexé au vaisseau dorsal ne va à la paroi générale et c'est là un fait que l'auteur considère comme caractéristique.

4° Le tronçon intermédiaire est logé entre deux larges garnitures de cellules analogues aux précédentes, mais plus petites, donnant insertion à quatre paires de petits muscles aliformes, lesquels leur constituent une bordure longitudinale.

5° Le tronçon antérieur se loge en avant dans l'échancrure comprise entre les hémisphères, traverse à ce niveau un anneau de soutien spécial et se prolonge jusqu'à la partie postérieure du pharynx, où il s'attache en s'élargissant en entonnoir.

6° Au point de vue histologique, le vaisseau dorsal n'est pas un organe composé, mais une unité anatomique, correspondant dans son ensemble à une fibre musculaire (faisceau primitif) d'arthropode. Il ne sauraît être question de chercher dans ses parois des *fibres circulaires* et des *fibres longitudinales*; il n'y a qu'une couche de substance contractile, dont la striation est transversale par rapport à l'organe. Deux pellicules anhistes, de nature cuticulaire, tapissent cette couche en

Digitized by Google

dedans et en dehors. Des noyaux sont distribués avec beaucoup de régularité dans la substance contractile et font saillie en dedans, en sorte qu'ils peuvent fort bien fonctionner comme valvules, dans la systole.

7° L'auteur n'a pu voir ni le mode de terminaison de la partie antérieure, ni les orifices d'entrée et de sortie du sang.

1866. WEISMANN [91] rectifie les observations de LEYDIG au sujet du *Corethra* : l'extrémité postérieure du vaisseau lui a présenté deux ouvertures; les noyaux de la paroi font saillie à l'intérieur, surtout dans la dernière chambre, où la proéminence s'exagère au point d'offrir l'aspect de *cellules pédicellées*, que LEYDIG a décrites comme des formations spéciales.

1873. DARESTE [20], dans une note dont le titre est assez général, mais qui en fait est relative au *Chironomus plumosus*, annonce que dans la très jeune larve, à la sortie de l'œuf et tant que le système trachéen n'est pas encore livré à la circulation des gaz, le vaisseau dorsal comprend une poche postérieure contractile et une aorte antérieure non contractile, laquelle s'engage sous les ganglions cérébroïdes, tandis que, dans les larves âgées, l'organe présente la forme d'un tube contractile sur toute sa longueur.

1873. GRABER [30] publie sur l'organe propulseur du sang, chez les insectes, son important travail monographique, dans lequel il étudie en passant le cœur d'une larve de diptère, le *Chironomus plumosus*. Cette étude est d'ailleurs trop sommaire pour apporter des modifications aux idées jusque là en cours.

1877. Pour DOGIEL [21], le cœur du *Corethra* est formé de huit chambres, dont chacune est munie latéralement de deux ouvertures et de deux valvules. La partie antérieure de l'organe passe, au niveau de la réunion de la tête avec le thorax, à travers un corps particulier, d'où partent des cordons suspenseurs; au moment où elle atteint le cerveau, elle se divise en deux lanières, comprenant l'orifice de sortie du sang, qui se prolongent par devant. Le parcours de ces lames est difficile à suivre dans le détail, mais elles finissent par se rattacher au moyen de filaments déliés, soit au pharynx, soit à la paroi générale du corps. L'auteur décrit aussi avec figures à l'appui les cordons musculaires annexés aux chambres cardiaques, ainsi que les *corps piriformes* de WAGNER, qui sont pour lui des *cellules nerveuses apolaires*.

Digitized by Google

1879. JAWOROWSKI [40] étudie le vaisseau dorsal chez la larve du *Chironomus*. Au rapport de VIALLANES, à qui nous empruntons cette analyse, son travail est surtout précieux en ce qu'il s'attache à rendre compte de la disposition régulière des noyaux, ce qui l'amène à supposer que le cœur est constitué de tronçons successifs formés chacun de deux cellules en forme de demi-anneaux. Cette hypothèse, parfaitement d'accord avec ce fait observé quelques années auparavant par BÜTSCHLI chez l'embryon de l'abeille, que le cœur est formé par la soudure de deux cordons cellulaires latéraux, rend bien compte des résultats histologiques obtenus par VIALLANES et par nous-même. JAWOROWSKI a cru voir une striation dans la partie postérieure de l'organe, mais la région antérieure lui a paru lisse, bien que contractile.

1882. VIALLANES [87] s'adresse à diverses larves de nématocères et de brachycères, en particulier à des larves de syrphides. L'objet principal de ses recherches est la structure fine des parois cardiaques. Sur ce point, il obtint des résultats qui confirment brillamment l'hypothèse de JAWOROWSKI, parvenant à mettre en évidence la ligne annulaire de soudure qui réunit les tronçons, entre deux couples successifs de noyaux. En même temps, il observe dans l'épaisseur des parois de fins rubans de substance contractile striée, qui lui permettent d'assimiler la cellule cardiaque à un élément musculaire très aplati.

1887. RASCHKE [73], dans son étude de la larve de *Culex nemorosus*, accepte les idées de LEYDIG, sauf pour les cellules pédicellées qu'il n'a pas vues, mais qu'il interprète comme WEISMANN.

1890-1895. LOWNE [58] reconnaît qu'il n'y a pas, dans la larve de la mouche à viande, d'organe aussi difficile à étudier que le vaisseau dorsal. Les conclusions qu'il adopte peuvent se résumer dans les points suivants :

1° L'organe peut être divisé en trois régions : le *ventricule*, la *région intermédiaire* et l'*aorte*;

2° Le ventricule, de forme ovoïde, est subdivisé par deux étranglements en trois chambres. Il y existe des orifices en forme de fente, dont le nombre est difficile à déterminer; chaque chambre en possède au moins deux sur les côtés et une ou davantage sur le plancher. Le texte n'est pas très explicite sur leur disposition, mais d'après la fig. 19, 1 et 2, qui représente des coupes transversales de la région ventriculaire, ce seraient des fentes longitudinales;

Digitized by Google

3° Chaque orifice est gardé par une paire de valvules, formées par un repli invaginé de la paroi; ce repli est dépourvu de noyaux;

4° Le ventricule est logé dans une cavité dorsale (hémale) séparée de la cavité ventrale (neurale) par une cloison ou septum péricardial formée par les grandes cellules péricardiales, déjà signalées par WEISMANN, et par les ailes musculaires;

5° Le tronçon intermédiaire est assez inégal dans son diamètre et dans son contour : à section circulaire d'abord, puis pentagonale, puis de nouveau circulaire. Il ne repose pas sur un septum, seulement il est en relation avec une double ou triple rangée latérale de cellules amiboïdes et avec le *chapelet cellulaire* de WEISMANN (le *guirlandenförmige Zellenstrang*), toutes formations que l'auteur incline à considérer comme de jeunes cellules adipeuses. Il existe dans le tronçon plusieurs valves, constituées par des replis de la peau dirigés l'un vers l'autre des deux points opposés de la paroi;

6° L'aorte a sa terminaison à l'anneau suspenseur. Celui-ci est en relation avec le pharynx et avec le mésoblaste des disques céphaliques par de fines fibrilles musculaires déjà signalées par WEISMANN;

7° Au sujet de la structure histologique, LOWNE, après avoir rappelé les vues opposées de WEISMANN et de VIALLANES, émet l'opinion que les premières se rapprochent davantage de la réalité.

Cette excursion dans la littérature montre suffisamment que la connaissance du vaisseau dorsal est loin d'être complète; la constitution des valvules, la terminaison de l'aorte, la structure fine des parois se sont montrées particulièrement rebelles à l'étude.

Nous avons eu, à notre tour, à lutter contre les difficultés inhérentes à la nature de l'organe; aussi n'avons-nous pas la prétention d'avoir élucidé tous les points obscurs. Nous croyons, toutefois, avoir bénéficié dans une assez large mesure des conditions relativement favorables de notre objet.

Quelques-uns de nos résultats (1) confirment ceux de nos devanciers, d'autres en assez grand nombre leur sont opposés. Sans nous attarder ici à faire un triage qui ressortira suffisamment de lui-même, nous allons simplement décrire ce que nous avons vu.

§ II. Constitution générale.

L'organe étudié s'étend, conformément au résultat énoncé par WEISMANN, depuis la trachée communicante postérieure jusqu'aux processus ali-

(1) Sommairement énoncés dans une communication préliminaire [68].

Digitized by Google

formes du pharynx. Il siège immédiatement sous la peau en suivant la ligne médiane dans la plus grande partie de son trajet, ce qui permet de l'observer sur le vivant toutes les fois que les cellules hypodermiques ne sont pas trop chargées de granulations opaques. C'est seulement au voisinage du cerveau qu'il abandonne sa situation superficielle pour s'enfoncer parmi les lobes adipeux. A part cette inflexion dans le plan sagittal, le vaisseau court tout entier en ligne droite, lorsque l'animal est à l'extension.

On verra par les détails que nous donnerons qu'il se décompose, anatomiquement comme physiologiquement, en quatre régions, savoir, en partant de l'extrémité postérieure :

1° Le *tronçon postérieur* ou *ventricule* (Lowne), sorte de poche en ovale très allongé, notablement dilatée, en comparaison du calibre à peu près uniforme des parties suivantes, entourée d'un chapelet de très grandes cellules péricardiales, ou, plus exactement, placée au-dessus de ce chapelet.

2° Le *tronçon moyen*, tube parallèle, ayant pour satellite, de part et d'autre, une traînée de petites cellules péricardiales interrompue par places et formée d'une seule ou de plusieurs rangées.

3° Le *tronçon antérieur* ou *aorte* (Graber, Lowne), tube parallèle, dépourvu de tissu péricardial, compris entre la limite antérieure des petites cellules et l'*anneau suspenseur*, au bord postérieur du cerveau.

4° Le *tronçon* ou *prolongement sus-œsophagien*, allant de l'anneau au pharynx, sous la forme d'une large gouttière renversée, dont les bords se soudent aux disques imaginaux de la région.

Les trois premières parties ont été distinguées et caractérisées par Weismann; la quatrième peut évoquer l'idée du prolongement signalé par le même auteur comme une dépendance de l'aorte, mais nous verrons qu'il faut au moins lui reconnaître de tout autres caractères.

§ III. Les deux tronçons postérieurs.

Le ventricule et le tronçon intermédiaire, construits sur un plan assez uniforme et seuls capables de systole et de diastole, constituent ensemble le cœur proprement dit; il y aura avantage à les étudier simultanément. Nous suivrons dans cette étude un ordre calqué sur celui de nos recherches : avant tout nous exposerons les données fournies par l'observation directe et nous appliquerons ensuite à l'objet les procédés ordinaires de la technique.

Digitized by Google

I. *Renseignements empruntés aux observations sur le vivant.*

Ces sortes d'observations sont ici d'une importance exceptionnelle, soit pour donner une idée de l'ensemble, soit pour révéler tel détail dépendant de l'état dynamique de l'organe qui s'évanouit lors de la fixation, soit enfin pour guider les recherches par les autres méthodes. Nous avons cru devoir les pratiquer avec insistance toutes les fois que nous avons eu à notre disposition une larve suffisamment transparente (jeune, aux stades I ou II et maigre) (1) et que nous avons pu l'immobiliser dans l'attitude de l'extension. Le succès de la tentative est subordonné pour une large part à cette dernière condition, que l'on réalise d'ailleurs assez aisément par l'action ménagée de la liqueur chloroformée.

Rien de plus aisé, lorsque l'action du chloroforme a suspendu même les pulsations cardiaques, que de mettre au point, avec un faible objectif, toute la partie postérieure du vaisseau dorsal, ce qui permet d'en apprécier le contour et les rapports généraux, FIG. **57**. Le croquis auquel nous nous référons est pris sur une larve au stade I. Entre les deux grandes trachées longitudinales, immédiatement en avant de la trachée communicante, *tc*, apparaît, sous la forme d'une large poche oblongue, le ventricule, *Tp*, auquel fait suite en avant le tronçon intermédiaire *Ti*.

Le ventricule est fermé en arrière. Il affecte, comme on voit, une forme qui rappelle assez exactement celle que LEYDIG attribue au cœur du *Menopon pallidum* [57, p. 225]. La ressemblance se complète par la disposition des ostioles latéraux, au nombre de trois paires, et des ailes. Les premiers sont opposés deux à deux, en o_1, o_2, o_3; jamais nous n'avons pu observer le moindre indice d'orifices impairs, comme ceux que LOWNE croit avoir trouvés dans la larve du *Calliphora erythrocephala* [58, fig. 19, p. 89].

Aux faibles grossissements, les ostioles n'apparaissent que comme des refoulements aigus de la paroi; en réalité, ce sont des fentes verticales à lèvres invaginées, dont on a sous les yeux une coupe optique horizontale.

(1) Le choix du stade est pure question de facilité. Contrairement au résultat énoncé par DARESTE [20] d'après la larve du *Chironomus plumosus*, et par VIALLANES [87, p. 65] d'après celles de divers autres diptères, chez le *Thrixion*, nous avons trouvé le vaisseau dorsal très semblable à lui-même depuis les premiers âges de la larve jusqu'à la nymphose.

Quant au système trachéen, que DARESTE suppose pouvoir bien être inactif dans la généralité des jeunes larves [loc. cit., p. XXXVII], nous avons pu nous rendre compte qu'il est complétement développé et fonctionne sous la coque de l'œuf, bien avant l'éclosion; les canaux aériens apparaissent comme de fines lignes *noires* sinueuses et enchevêtrées, le petit animal étant très ramassé sur lui-même.

Digitized by Google

Les lèvres, amenées l'une contre l'autre à l'état de repos, mais susceptibles de s'écarter, constituent les valvules obturatrices. Celles d'un côté correspondent assez exactement à celles de l'autre, et leur saillie dans la cavité est en général assez considérable pour que chaque paire y engendre une sorte de cloison transversale incomplète. Le ventricule se trouve ainsi partagé en trois chambres; en trois, non en quatre, bien qu'il y ait trois cloisons, parce que les valvules v_3 occupent en réalité l'extrémité antérieure.

Les ailes ma_1, ma_2, ma_3, sont insérées sur les parois cardiaques, au voisinage des ostioles, par une dilatation triangulaire. L'une d'elles est contenue tout entière dans le croquis : on la voit passer sous les trachées, se mettre en rapport avec un lobe adipeux, *la*, par un bras latéral, et enfin s'attacher à la paroi générale.

Quant au tronçon intermédiaire, il ne se montre aux faibles grossissements que comme un tube calibré, sans accidents externes ni internes.

Étudions maintenant le même objet avec D-4. Pour une bonne mise au point représentant une coupe optique à mi-épaisseur, le vaisseau prend l'aspect dessiné FIG. **58**. Limitées à l'extérieur par une ligne simple, les parois offrent à l'intérieur une série de boursouflures vésiculaires, *n*, régulièrement espacées et en nombre égal à droite et à gauche pour un même tronçon, bien qu'en général elles ne soient pas exactement opposées. Entre les boursouflures, le contour interne est plus ou moins irrégulier. Un corps brillant, homogène et arrondi, *n'*, siège vers le centre de chaque vésicule; l'idée se présenterait assez naturellement d'y voir un noyau et de considérer la vésicule comme la cellule correspondante; mais l'étude des coupes nous apprendra que la saillie est due à peu près exclusivement à un volumineux noyau, ici invisible dans ses détails et dans son contour propre, lequel est seulement revêtu d'une zone mince de protoplasme; le corps *n'* n'est donc qu'un gros nucléole, en tout pareil à celui que nous avons décrit dans les cellules épithéliales de l'intestin moyen.

Ces remarques faites sur le fond même de la paroi cardiaque et après avoir constaté qu'elle est fermée en cul-de-sac en arrière, portons notre attention sur les trois paires de valvules, v_1, v_2, v_3, ici à l'état statique. On reconnaît aisément que chacun de ces petits appareils est formé d'un double feuillet adossé, sur lequel proémine, du côté libre, une vésicule semblable à celles de la paroi générale, mais plus petite; c'est un noyau muni d'un nucléole brillant, que nous appellerons dès maintenant le *noyau valvulaire*. L'ensemble se prolonge, perpendiculairement à l'axe du vaisseau, en une

Digitized by Google

sorte d'appendice très nettement atténué, qui produit l'impression d'une pointe libre. Une seule fois, nous avons suivi cet appendice jusqu'à sa mise en rapport avec l'un des noyaux opposés : ce cas est exceptionnel, cependant nous avons cru devoir le reproduire en *c*.

N'abandonnons pas ce tronçon, le plus important de tout l'organe, sans consigner quelques particularités qui en précisent la description.

Entre deux ostioles consécutifs, on compte généralement quatre cellules pour chaque côté. Dans la chambre postérieure, on en compte quatre aussi, en allant du dernier ostiole de droite au dernier ostiole de gauche, mais elles sont partagées en deux groupes égaux par la mince cloison qui ferme l'organe en arrière. Il faut dire cependant que le nombre des noyaux ainsi intercalés aux ostioles n'est pas rigoureusement fixe ; on en trouve exceptionnellement trois et dans quelques cas la chambre postérieure nous a présenté un mode de distribution un peu différent de celui qui vient d'être indiqué comme le plus fréquent (voir les FIG. **62** et **70**).

Sur le tronçon intermédiaire, les observations de ce genre montrent difficilement les valvules. C'est qu'elles y sont petites, rudimentaires et sans fonctionnement apparent. Leur aspect est si différent de celui des précédentes, que nous avons été longtemps sans les reconnaître, bien que certaines d'entre elles se présentent assez aisément à l'observation. Ce sont des systèmes de noyaux doubles, beaucoup plus petits que les noyaux ordinaires, placés d'ailleurs sur l'alignement de ceux-ci et simplement tangents entre eux, en sorte qu'à leur niveau la paroi offre une très légère échancrure, soit à l'extérieur, soit à l'intérieur. Il en existe trois de chaque côté et les chambres qu'ils déterminent offrent, comme dans le tronçon postérieur, quatre paires de noyaux pariétaux.

Les valvules d'un côté ne correspondent pas très exactement à celles de l'autre.

L'observation sur le vivant ne se prête pas à l'exploration du tronçon antérieur, mais la structure histologique, sur laquelle nous devrons plus loin nous arrêter, montre qu'il ne peut y avoir d'ostioles. Nous trouvons donc que dans la larve étudiée le nombre des chambres cardiaques ne dépasse pas sept. Encore faut-il, pour atteindre ce chiffre, tenir compte des trois ostioles rudimentaires du tronçon intermédiaire et envisager comme une chambre toute la région antérieure. Nous ne saurions donc admettre dans toute sa généralité la règle énoncée par GRABER [31, p. 341] et reproduite çà et là, que dans le vaisseau dorsal des insectes le nombre des chambres est égal au nombre des segments du corps.

Digitized by Google

Les dimensions des parties que nous venons de décrire peuvent aisément se déduire de nos dessins; néanmoins, nous transcrirons ici celles que nous avons directement relevées sur un IIe stade, dont le sang était encore incolore, très jeune par conséquent.

Largeur du tronçon postérieur, au repos . .	72 μ
» » intermédiaire. . . .	36
Saillie des noyaux de la paroi, vers l'intérieur .	10,8
Diamètre du gros nucléole réfringent . . .	3,6

Cherchons maintenant à observer l'organe à l'état d'activité.

Nous venons de supposer une larve vivante, mais chez laquelle tout mouvement physique a été suspendu. Si l'action du chloroforme n'a pas été trop prolongée, il suffit d'ordinaire de soulever un moment le couvre-objet et d'aérer le petit animal, pour que le rythme cardiaque reprenne peu à peu son régime. La période la plus favorable à l'étude est celle où les pulsations sont encore très lentes. Voici, dans ces conditions, les principaux phénomènes à remarquer.

Le rythme comprend : 1° une systole, 2° une diastole, 3° un repos, celui-ci peu prolongé dans les conditions normales, quoique toujours sensible.

En même temps que les mouvements de diastole et de systole, s'observent des déplacements longitudinaux très accentués : l'organe tout entier recule pendant la diastole, pour revenir en sens inverse aussitôt après, tandis qu'il demeure en place ou même recule légèrement durant la systole.

Nous ferons tout d'abord abstraction de ces mouvements particuliers, sur lesquels nous aurons d'ailleurs à revenir pour nous attacher à suivre un peu en détail les changements qui surviennent dans l'état des parois cardiaques, aux diverses phases des pulsations proprement dites.

1. *Dans le tronçon postérieur.*

Contrairement à ce que l'on pourrait supposer d'après les phénomènes bien connus et faciles à observer chez les insectes adultes ou même chez d'autres larves, où l'on voit les contractions et les dilatations progresser sous forme d'onde, il semble qu'ici les trois chambres du ventricule passent simultanément par la même phase.

Durant la systole, les deux parois latérales se portent l'une vers l'autre d'un mouvement d'ensemble, bien qu'en ondulant légèrement (nous traduisons toujours les aspects offerts par la coupe optique, c'est-à-dire par le plan horizontal qui contient la partie centrale des panses, mais il s'agit en réalité d'une constriction tubulaire); ce mouvement ne va pas cependant jus-

Digitized by Google

qu'à amener au contact les deux séries de noyaux. Les valvules passent de la position du repos, FIG. **58**, à celle représentée par la FIG. **59** : les deux feuillets s'appliquent plus fortement l'un contre l'autre et tout l'ensemble se porte plus avant, dans la cavité, par une invagination énergique; les noyaux valvulaires, qui étaient à peu près sur l'alignement des noyaux pariétaux, s'en trouvent par là tellement éloignés qu'ils prennent en coupe optique l'apparence d'une formation pédicellée.

Le mouvement de systole est relativement lent, soutenu, sans secousses et synergique, dans ce sens que la contraction est simultanée pour l'ensemble de la paroi et pour les replis valvulaires. Cette harmonie n'est rompue que dans la diastole.

Durant cette dernière phase, les parois s'écartent dans leur totalité, d'un mouvement continu mais successivement ralenti, jusqu'à ce qu'elles aient atteint la position qui correspond au maximum de relâchement. Quant aux valvules, on les voit au premier moment se séparer comme sous l'action d'un ressort et se montrer un instant dans l'état représenté FIG. **60**; mais elles reviennent à la position de repos bien avant la fin de la diastole, pour s'y maintenir jusqu'à la systole suivante.

Point de doute, d'après les images successives, FIG. **58**, **59**, **60**, que les valvules ne soient constituées par les lèvres invaginées d'un ostiole, *o*, en forme de fente verticale. C'est là d'ailleurs une disposition conforme à toutes les données publiées sur les larves de diptères, si nous exceptons les vues particulières de LOWNE. Mais l'existence des noyaux valvulaires, qui semblent avoir échappé jusqu'ici à l'observation, est de nature à modifier l'idée que l'on doit se faire de ces lames invaginées. Les noyaux dont il s'agit sont symétriquement placés aux bords même des replis mobiles; leur taille beaucoup plus réduite et tout leur aspect les distinguent des noyaux communs de la paroi autant que les dimensions et les autres caractères distinguent les noyaux stomatiques dans un épithélium végétal. Comme ceux-ci, ils appartiennent à un système de cellules spécialisées en un organe d'occlusion, ayant son fonctionnement particulier. Nous trouverons plus loin une confirmation de cette manière de voir.

Quelles sont les relations anatomiques des valvules entre elles et avec les parties voisines; quel est l'état de leur bord libre et quelle est la forme exacte de la fente qu'elles limitent? Les observations que nous venons de rapporter ne le montrent pas avec assez de clarté. L'aspect, FIG. **60**, correspondant au maximum d'écart, semblerait impliquer une liaison intervalvulaire au moyen d'une ou plusieurs brides contractiles, et d'autre part le

Digitized by Google

filament *c*, FIG. **58**, ferait supposer l'existence de semblables liaisons avec la paroi opposée. Ces liens d'attache, immédiatement comparables aux cordons musculo-tendineux qui empêchent le renversement des valvules auriculo-ventriculaires dans le cœur des vertébrés, auraient ici un rôle analogue à remplir. Mais hâtons-nous de dire que ce sont là des détails délicats sur lesquels l'état de nos recherches ne nous permet pas de nous prononcer. Nous n'avons retrouvé dans les coupes aucun vestige de semblables liaisons.

2. *Dans le tronçon intermédiaire.*

La systole rapproche les parois jusqu'à oblitération presque complète de la lumière, les noyaux d'un côté se plaçant en général dans l'intervalle compris entre deux noyaux du côté opposé et l'ensemble offrant l'image de deux crémaillères engrénées l'une avec l'autre. La diastole rétablit les positions primitives. Dans l'un et l'autre mouvement, les parois se déplacent parallèlement à elles-mêmes, sans que l'œil puisse y saisir même les sinuosités irrégulières que nous avons signalées dans la paroi ventriculaire. Nous ne pouvons que traduire ainsi l'impression qui nous est restée de nos nombreuses observations, tout prêt d'ailleurs à reconnaître que ce parallélisme peut bien n'être qu'apparent.

II. *Renseignements fournis par les préparations.*

Toute la moitié postérieure de l'organe central de la circulation est difficile à étudier par la dissection, moins à cause de ses multiples liaisons avec la paroi générale du corps, les trachées, les lobes adipeux, qu'à cause du tissu péricardique dont les cellules encombrantes ne permettent pas de l'étaler sans le plisser. Ces préparations suffisent toutefois pour donner cette conviction que le fond de la paroi cardiaque est constitué par une mince membrane hyaline, dans laquelle on observe une fibrillation lâche, irrégulière, à direction générale transversale. La direction des fibrilles n'est point partout exactement perpendiculaire à l'axe de l'organe; par places, elle peut offrir une obliquité assez prononcée et de sens contraire sur les deux faces supérieure et inférieure, d'où résulte l'apparence de quadrillage signalée par LOWNE [58, p. 91 et fig. 18, 4]. Nous sommes d'accord avec cet observateur pour l'interprétation immédiate de ces images; mais tandis qu'il y voit une modification d'une fibrillation longitudinale, nous les considérons comme produites par une disposition particulière d'une fibrillation transversale.

Digitized by Google

Nous emprunterons aux coupes quelques données plus précises, passant en revue successivement la paroi, les valvules et la musculature annexe.

La paroi générale du cœur dans les deux tronçons postérieurs. La section transversale, FIG. **61**, faite dans une larve adulte à travers la partie moyenne du ventricule, *Vd*, passe en même temps par deux noyaux cardiaques, *n*, par deux grandes cellules péricardiales, *gcp*, et par l'insertion des ailes moyennes, ma_2. Comme repères servant à fixer la situation de l'organe et à donner une idée de son calibre, nous avons retracé le contour des deux grandes trachées, *Tr*.

La coupe du vaisseau dorsal est circulaire, un peu anguleuse aux points d'insertion des muscles aliformes. Son diamètre est de 115 μ; au IIe stade, il ne mesure guère que 70 μ sur la plupart de nos coupes. Évidemment, ces chiffres ne peuvent être considérés que comme des termes moyens, au-dessus et au-dessous desquels se trouvent des écarts considérables tenant à l'état dynamique dans lequel l'organe a été fixé.

La paroi offre exactement l'image que l'on devrait avoir si l'on supposait deux fibres musculaires striées, mononucléées et renflées au niveau de leur noyau, qui se seraient courbées l'une vers l'autre en demi-anneaux et soudées en *s*, *s'*, sans laisser de trace de cette réunion. La saillie des noyaux est incomparablement moins accusée que sur le vivant, par suite du retrait général déterminé par les réactifs; la vésicule sphérique est devenue lenticulaire, en sorte que la coupe en est ovale et allongée de haut en bas. On distingue aisément une zone de protoplasme non transformé autour du noyau et la membrane musculaire ou le sarcolemme, tant à l'intérieur qu'à l'extérieur.

Les coupes du tronçon intermédiaire fournissent, à la grandeur près, les mêmes images. Nous pouvons donc, pour continuer notre étude, nous adresser indifféremment à l'une ou à l'autre région.

C'est précisément par l'examen de la coupe tangentielle du tronçon intermédiaire que nous chercherons à compléter les renseignements précédents. Nous représentons FIG. **66**, sous un très fort grossissement, une partie d'une semblable coupe, vue par l'intérieur, comprenant deux noyaux consécutifs.

Commençons par ceux-ci. A première vue, on pourrait être porté à leur attribuer tout le territoire d'aspect vésiculeux, de contour régulier et arrondi, circonscrit par une membrane, *vp*, qui paraît close. Mais un examen plus attentif apprend que la membrane nucléaire est *mn*, concentrique et inté-

Digitized by Google

rieure à *vp*; cette membrane est plus ou moins régulière, quelquefois assez ondulée, comme ici dans le noyau de gauche. En général, le contour en est sensiblement elliptique et allongé parallèlement à l'axe du vaisseau. En combinant cette donnée avec celles fournies par la FIG. **61**, où nous avons, à un faible grossissement, l'image de la coupe suivant *rs*, nous obtenons une démonstration du fait énoncé un peu plus haut, que les noyaux cardiaques prennent dans les matériaux fixés la forme d'ellipsoïdes très aplatis. Leur grand axe mesure environ 15 μ dans les larves adultes et même dans quelques larves au IIe stade. Leur aspect général est celui d'une vésicule très claire, à nucléine peu abondante. Celle-ci est disposée en un boyau irrégulier dont les anses, adossées presqu'immédiatement à la membrane, laissent libre un large espace caryoplasmatique central, où est logé un nucléole très comparable à celui des cellules épithéliales. Il est visible dans le noyau de gauche, où il montre une tache centrale surcolorée, due très probablement à une inclusion nucléinienne.

La signification particulière de la zone *p* ne saurait être douteuse, si l'on tient compte des remarques déjà faites; ce ne peut être que la zone de protoplasme qui entoure le noyau sous la forme d'une panse plus ou moins proéminente. Sa membrane bombée, coupée optiquement, donne lieu au contour *vp*. Les coupes transversales, FIG. **61**, apprennent que ce contour, au lieu d'appartenir à une membrane fermée sur elle-même, appartient à une simple proéminence, dont les bords s'étendent, sous forme de sarcolemme, sur les fibrilles striées voisines, *cc*.

C'est qu'en effet la cellule cardiaque est une cellule musculaire incomplétement spécialisée en substance contractile, rappelant par son allure générale la cellule musculaire transversale de l'intestin des insectes, telle que les belles recherches de VIALLANES nous l'ont fait connaître. Elle est aplatie jusqu'à être laminaire. La substance striée s'y trouve dissociée en minces cordons, *cc*, disposés ici transversalement par rapport à l'axe du vaisseau dorsal, assez espacés, irréguliers dans leur course, se rapprochant parfois les uns des autres jusqu'au contact, sans perdre cependant leur individualité par une véritable fusion. Les espaces qu'ils comprennent sont en général tout à fait hyalins; ils correspondent aux deux feuillets sarcolemmatiques externe et interne, *fi*, *fe*, simplement adossés ou séparés tout au plus par une couche extrêmement délicate de protoplasme ordinaire. Une coupe transversale du vaisseau dorsal contiendra un de ces cordons, dès que son épaisseur dépassera quelques microns et on aura l'image que nous avons précisément examinée dans la FIG. **61**.

Digitized by Google

Comme VIALLANES et bien qu'ayant suivi une voie différente, nous arrivons à la conclusion que l'élément histologique de la paroi cardiaque est une cellule musculaire laminaire, à cordons contractiles isolés et courant les uns à côté des autres entre les deux feuillets de la membrane, tandis qu'autour du noyau règne une zone vésiculeuse, très claire, de protoplasme ordinaire. Nous trouvons seulement que les cordons ont ici une direction transversale, tandis que notre savant devancier n'a étudié en détail que la région où ils sont orientés longitudinalement [87, p. 62].

Où sont les limites propres de chaque département cellulaire? L'hypothèse plus haut exposée de JAWOROWSKI veut qu'il existe une soudure annulaire entre deux tronçons qui se suivent en longueur et deux soudures longitudinales, suivant les génératrices ventrale et dorsale du tube cardiaque, l'une parallèle aux fibrilles, les autres perpendiculaires. Nous n'avons jamais observé le moindre indice de la première; quant aux secondes, elles se révèlent assez souvent par une sorte de ligne de faîte constituée par les raccordements des fibrilles qui peuvent, par endroits, se rencontrer sous un angle très appréciable; nous n'insisterons pas ici sur ce point, ayant à le traiter un peu plus loin à propos des valvules.

Les valvules du tronçon postérieur. Ces parties se présentent mal dans la plupart des préparations. Ce n'est pas toujours sans difficulté qu'on les retrouve et quand on y est parvenu, grâce principalement à l'aspect particulier des noyaux valvulaires, on n'a presque rien gagné pour la connaissance de leur disposition et de leur structure, à cause de l'attitude défavorable qu'elles se trouvent avoir prise. Aussi avouerons-nous que, si nous pouvons nous promettre de ne rapporter que ce que nous avons eu sous les yeux, nous ne sommes pas également sûr d'en proposer la véritable interprétation.

Examinons en premier lieu une coupe transversale du ventricule passant par un des ostioles latéraux, FIG. **63**. Ces sortes de coupes sont en général peu instructives, parce que les valvules se fixent de préférence dans la position de complet relâchement, leurs noyaux se plaçant sur l'alignement des noyaux pariétaux. Dans le cas actuel, elles ont été saisies au contraire à l'état d'invagination, d'où il résulte que l'une d'elles se trouve contenue dans le plan de la coupe, où elle se présente de face.

C'est un simple repli, *v*, en forme de croissant ou de segment de cercle disposé verticalement, parcouru par des fibrilles striées qui sont isolées les unes des autres comme celles de la paroi, mais courbées en arc de ciel. Le noyau est situé à mi-hauteur, assez près du bord interne, *ab;* sa comparaison

Digitized by Google

avec les noyaux ordinaires de la paroi, que l'on trouve dans les coupes voisines de celle-ci, permet de reconnaître qu'il se distingue non seulement par sa taille beaucoup plus petite, mais encore par la disposition du corps nucléaire et par tout un ensemble de caractères.

Jusqu'ici, tout est clair. L'image que nous avons sous les yeux ne laisse aucun doute sur la nature fondamentale de la valvule : c'est une cellule musculaire aplatie en lame comme la cellule constitutive de la paroi, mais différant de celle-ci par son noyau et par l'orientation de ses fibrilles. On s'explique dès lors qu'elle ait son fonctionnement propre et indépendant, comme nous l'avaient montré les observations directes. On pourrait la caractériser anatomiquement aussi bien que physiologiquement en disant que c'est une *lame auto-contractile*.

Mais il y a aussi des points obscurs. Nous ne déciderons pas, par ex., si le bord *ab* représente bien tel quel la lèvre de l'ostiole, ou si quelque détail complémentaire se dérobe dans la préparation. Pour notre part, nous nous attendions à le trouver muni de quelque cordon d'attache ou du prolongement en forme de pointe qui apparaît si nettement au-delà du noyau, sur les FIG. **58**, **59**, **60**. Un tel prolongement existe-t-il? Peut-être, mais peut-être aussi n'est-il qu'une apparence optique due à la projection de la corne *a* du croissant, c'est-à-dire du pli aigu qui correspond à l'extrémité supérieure de la fente. Nous ne devons pas perdre de vue que les observations, auxquelles se rapportent les figures citées, ont été faites avec l'objectif D, excellente lentille, mais d'un pouvoir pénétrant non négligeable et certainement de l'ordre de grandeur dont il s'agit ici.

Un autre point sur lequel la coupe est muette, c'est l'état de la membrane contractile aux extrémités de l'ostiole.

Sans être absolument explicite là-dessus, la FIG. **64** contient un renseignement dont il faut prendre acte ici, pour l'utiliser un peu plus loin. Cette figure est empruntée à une coupe longitudinale oblique, correspondant, autant qu'il nous a été possible de nous en rendre compte, à la direction *mm'* de la figure précédente.

Les feuillets valvulaires *fv*, surpris à l'état de demi-contraction, forment un angle aigu dont l'intérieur est encombré d'amibocytes, qui étaient entraînés par l'onde sanguine, mais n'ont pu pénétrer. Le sommet de l'angle nous paraît correspondre à l'extrémité même du pli d'invagination qui doit se trouver sur le prolongement de l'ostiole, en sorte que les détails que l'on voit au-delà appartiennent à la paroi. Or, ces détails consistent dans

Digitized by Google

un système divergent de fibrilles striées, *fp*, que nous croyons pouvoir considérer, d'après les renseignements fournis par une autre préparation, à examiner ci-après, comme le commencement des feuillets valvulaires symétriques.

La même préparation montre de plus une très singulière cellule pédicellée, *cp*, qui n'a rien de commun avec l'appareil valvulaire, mais qu'il convient de signaler en passant à cause de son analogie avec les formations semblables décrites pour la première fois par LEYDIG, puis retrouvées par WEISMANN dans la larve du *Corethra*. Son noyau rappelle effectivement par sa taille comme par son aspect général un simple noyau de la paroi. Dès lors, la pensée vient assez naturellement de supposer avec le dernier des observateurs cités que c'est ce noyau même, dont la saillie s'est exagérée jusqu'à donner lieu à cette forme étranglée. Il y aurait là à coup sûr un jeu dynamique très remarquable, sur lequel nous aurions voulu recueillir quelques données; mais à part l'image que nous dessinons ici et que nous avons retrouvée dans une autre coupe, nous n'avons rien observé qui se rapporte à ce détail. Toujours est-il que l'examen du cœur dans la larve vivante ne nous l'a jamais montré, même à l'état d'ébauche.

Les valvules du tronçon intermédiaire. Elles sont si peu développées que l'on doit mettre en question si elles fonctionnent. Cependant, tout porte à croire qu'elles ne sont pas construites sur un autre plan que les valvules ventriculaires. La seule particularité qui les distingue, c'est qu'elles se présentent à l'état de relâchement complet, sur le même niveau que la paroi, ce qui permet d'en mieux saisir la disposition. Nous examinerons à cet égard la FIG. **65**.

Elle est empruntée à une section microtomique à peu près horizontale, assez épaisse, contenant toute la moitié ventrale du vaisseau dorsal. On y a synthétisé les diverses mises au point, de manière à obtenir l'image de l'objet étalé sur un plan. *AB* est la génératrice latérale, passant par les noyaux pariétaux n_1, n_2; *ab*, la génératrice médiane ventrale; le noyau n_3, avec sa zone de protoplasme enveloppante, appartient en réalité à la moitié dorsale de l'organe; mais, par suite d'une légère déformation du calibre, il a été intéressé par le rasoir et sa coupe se projette sur *ab*. Les noyaux valvulaires *nv*, remarquables par leur petitesse et par leur plus grande richesse en chromatine, se montrent au sein d'une masse vésiculeuse de protoplasme non modifié, de part et d'autre d'une bande obscure transversale, *o*. Celle-ci ne peut que représenter l'ostiole, soit qu'elle dissi-

Digitized by Google

mule une véritable fente, susceptible de s'ouvrir et de se refermer, soit qu'elle corresponde à une simple ligne de soudure qui serait l'ostiole resté rudimentaire. Ce qui est tout à fait remarquable, c'est que des deux côtés de *o* les fibrilles striées s'infléchissent les unes vers les autres, pour aller se rencontrer, sur la ligne *ab*, avec celles qui proviennent des valvules opposées. Chacune d'elles affronte sa congénère sous un angle qui dépend de leur distance au plan moyen. Il se constitue ainsi deux séries opposées de chevrons, dont les angles augmentent de plus en plus et dont les côtés, d'abord très arqués, se rectifient à mesure que l'on s'éloigne du plan transversal qui passe par *o*.

Négligeons pour le moment l'induction que l'on peut tirer de l'existence de ces raccordements fibrillaires suivant *ab*, pour nous occuper de l'ostiole et des cellules valvulaires.

Nous aurons évidemment un système valvulaire tout entier, développé sur un plan, si, supposant les noyaux fixes, nous faisons tourner autour de *AB*, jusqu'à la rabattre sur le plan de la figure, la partie *AabB*. L'ostiole se développera suivant une perpendiculaire à *AB*, entre les deux proéminences vésiculeuses qui portent les noyaux; les fibrilles décriront de part et d'autre des arcs de cercle ou d'ellipse opposés deux à deux. Étant donnée cette disposition, il suffit de se rappeler qu'elle est réalisée sur une surface cylindrique, non sur une surface plane, pour se convaincre que la contraction des fibrilles arquées, ayant pour effet de les raccourcir, doit tendre à les rectifier, et par suite amener une invagination de la lame, conformément aux résultats fournis par l'observation du vivant.

Nous sommes conduits par là à une conception relativement simple de l'orifice cardiaque et de ses soupapes d'aspiration : tout l'ensemble paraît s'être formé aux dépens de deux cellules pariétales qui ne se seraient pas soudées sur la partie moyenne de leurs bords en regard et qui seraient devenues capables d'invagination en développant leurs fibrilles contractiles suivant des arcs concentriques. Cette disposition est commune au tronçon postérieur et au tronçon intermédiaire. L'existence des fibrilles arquées, qui la caractérisent avant tout, est manifeste sur la valvule de la FIG. **63**, manifeste aussi dans le faisceau divergent *fp* de la FIG. **64**. Celui-ci, dont nous avons plus haut renvoyé l'interprétation, est par rapport aux valvules invaginées du côté opposé, ce que le système marqué des mêmes lettres dans la FIG. **65** est par rapport aux valvules correspondantes étalées.

Pouvons-nous délimiter les territoires respectifs de ces cellules valvulaires ?

Digitized by Google

S'il s'agit d'assigner une limite transversale, c'est-à-dire d'indiquer la soudure qui doit exister quelque part entre $n\nu$ et n_2 ou n_1, parallèlement à la direction générale des fibrilles, nous ne trouvons aucun élément de solution à la question. Rappelons ici que, même en faisant intervenir les réductions de l'or et del'argent, VIALLANES n'est point parvenu à faire apparaître de semblables soudures. Il a bien mis en évidence des lignes d'union transversales par rapport au vaisseau dorsal, mais en agissant sur une région de l'organe où nous verrons que les fibrilles sont longitudinales; il s'agissait donc de lignes perpendiculaires à la direction générale des cordons contractiles.

Or, les soudures de cette dernière sorte peuvent se révéler, sans le secours de réactifs spéciaux, par la simple allure des fibrilles. Il n'est pas nécessaire de réfléchir beaucoup sur les particularités ci-dessus décrites pour acquérir la conviction que la soudure ventrale des cellules valvulaires d'un côté avec leurs congénères du côté opposé doit précisément coïncider avec la ligne des raccordements $\alpha\beta$, puisque ceux-ci séparent deux systèmes évidemment distincts.

Ce critérium de délimitation, une fois reconnu valable pour les cellules valvulaires, peut être étendu dans certains cas aux cellules pariétales communes. Ici, les fibrilles de chaque cellule ont dans l'espace la forme de demi-anneaux, dont les plans sont sensiblement perpendiculaires à l'axe du vaisseau dorsal; elles s'abordent de front, sur la ligne médiane dorsale ou ventrale, comme si leurs plans coïncidaient, chacune se plaçant sur le prolongement de son opposée, de manière à constituer un cordon unique sans point de rebroussement et alors il ne subsiste aucun vestige de la réunion. C'est le cas de la partie gauche de la FIG. **65**. Mais il arrive aussi que les plans des demi-anneaux sont plus ou moins inclinés en sens inverse et alors on observe des raccordements en chevrons très ouverts, comme en $\beta\gamma$, sur la droite de la même figure, qui établissent nettement la généralité du fait de la soudure, tel qu'il est prévu par l'hypothèse de JAWOROWSKY.

Musculature annexe. Nous ne parlerons pas ici des grandes cellules péricardiales que les auteurs décrivent assez ordinairement parmi les annexes du vaisseau dorsal; il nous paraît plus conforme aux idées actuellement reçues sur leur signification physiologique de les étudier avec l'appareil excréteur. Par contre, nous devons exposer les quelques observations que nous avons faites sur la musculature accessoire de la région déjà décrite. Nous pouvons distinguer en allant d'arrière en avant : a) les suspenseurs du cul-de-sac postérieur, b) les muscles aliformes du ventricule, c) les muscles aliformes du tronçon intermédiaire.

Digitized by Google

a) *Suspenseurs du cul-de-sac.* Les angles postérieurs de la dernière chambre ventriculaire envoient en arrière un certain nombre de cordons divergents, qui vont prendre attache sur la région dorsale du tégument, au niveau du bourrelet qui porte les nodules chitineux (IIe stade). Nous les appellerons les *suspenseurs dorsaux*; ils sont désignés sur les FIG. **58**, **62**, **70**, par la notation *sd*.

Le nombre de ces filaments est variable : nous en avons observé trois d'un côté et un seul de l'autre chez deux larves d'une transparence exceptionnelle. Ils naissent de la paroi cardiaque par une dilatation assez marquée, s'atténuent en un mince cordon et finalement se dilatent de nouveau, au moins quelquefois, en abordant l'hypoderme.

Nous n'y avons observé ni striation ni noyau; aussi n'oserions-nous pas dire que ce sont des éléments autonomes plutôt que des bras d'insertion envoyés par les cellules cardiaques. Les deux hypothèses se présenteront peut-être aux yeux de quelques-uns avec un égal degré de vraisemblance. Ce que nous croyons pouvoir admettre, c'est que ce sont des cordons contractiles, non de simples rubans conjonctifs. Notre persuasion à cet égard est basée soit sur les analogies d'allure avec d'autres rubans viscéraux que nous avons toujours reconnus pour de véritables cellules musculaires uninucléées toutes les fois que nous avons pu les soumettre à un examen détaillé (tubes de MALPIGHI, lobes adipeux, etc.), soit sur l'observation directe du fonctionnement.

Nous rappelons ici le fait cursivement énoncé plus haut que les pulsations cardiaques sont accompagnées d'un déplacement en avant et d'un retour en arrière de tout le vaisseau dorsal proprement dit. Or, les filaments qui nous occupent se raccourcissent visiblement, sous les yeux de l'observateur, pendant le mouvement de recul, pour reprendre leur longueur première dans le mouvement inverse. Il nous paraît peu naturel d'admettre que ces modifications soient purement passives et nous serions porté à y voir plutôt une action musculaire antagoniste de la contraction aortique, dont nous aurons à parler plus loin (1); toutefois, nous ne pouvons nous énoncer sur ce point d'une manière catégorique.

(1) Par là, nous ne prétendons nullement que le mouvement de recul soit tout entier à la charge des cordons, ce qui répondrait mal à leur faiblesse et à leur gracilité comparées à l'ensemble des fibrilles contractiles de l'aorte. Il est clair que le mouvement dont il s'agit doit être déterminé en grande partie par la simple pression sanguine, au moment du relâchement complet des fibrilles aortiques, mais il nous paraît tout aussi plausible que les suspenseurs dorsaux y contribuent pour leur part, en même temps qu'ils maintiennent l'organe dans sa position moyenne.

Digitized by Google

Nous ne savons si les suspenseurs dorsaux ont été décrits ailleurs. Dans une figure demi-schématique du vaisseau dorsal de la larve du *Calliphora* [58, fig. 18, 1, p. 88], LOWNE représente deux prolongements divergents, robustes, qui semblent se terminer à la trachée communicante; ce sont évidemment les cordons dont nous venons de parler. En tout cas, pour les anatomistes qui n'ont pas tenu compte de la différence fondamentale qui existe entre l'aorte et la région postérieure du vaisseau dorsal, au point de vue de la distribution des fibrilles, ces cordons ne pouvaient avoir à remplir qu'un rôle mécanique de soutien.

b) *Muscles aliformes du ventricule.* Ils sont au nombre de trois paires dans notre larve comme dans celles des muscides ordinaires étudiées par WEISMANN et LOWNE. Nous avons déjà signalé leur situation et leur allure générale d'après le croquis d'ensemble, FIG. **57**. Ajoutons qu'ils sont très grêles et qu'ils ne sont pas absolument semblables entre eux dans tous leurs caractères de détail et en particulier dans leur développement. Le muscle moyen est de beaucoup le plus robuste; il est oblique d'avant en arrière, ainsi que le muscle postérieur, tandis que le muscle antérieur est oblique en sens inverse. Cette obliquité est d'ailleurs fort variable avec l'attitude de l'animal et avec la phase du mouvement cardiaque.

Après ces remarques générales, portons notre attention successivement sur les insertions, sur les caractères cytologiques et sur le fonctionnement.

I. Nous avons fait remarquer au début de ce chapitre, en exposant les conclusions de WEISMANN, que cet auteur n'admet pour les ailes du cœur que deux insertions, l'une à la paroi de l'organe et l'autre à la grande trachée longitudinale. LOWNE [58, p. 90] s'est rangé récemment à la même opinion. Quant à nous, nous trouvons que chez la larve du *Thrixion* ces muscles contractent des liaisons variées et que deux d'entre eux au moins, si non tous les trois, ont une forte insertion à la paroi latérale du corps.

La FIG. **57** le montre jusqu'à l'évidence pour le muscle ma_2 : celui-ci commence au vaisseau dorsal par un large delta, s'atténue ensuite en un cordon mince qui descend obliquement à travers les viscères, pour venir prendre attache sur la paroi générale, sur laquelle il détermine un pli rentrant. D'autre part, il offre sur son milieu une dilatation triangulaire, d'où se détache une courte mais robuste branche qui aborde presque immédiatement le lobe adipeux *la*. Qu'il y ait là une véritable fusion et non point une simple superposition, cela résulte soit de la présence d'une petite saillie sur la cellule adipeuse, soit de ce fait que le lobe adipeux tout entier participe au rythme cardiaque.

Digitized by Google

La FIG. **61**, sans être aussi explicite, fournit des renseignements concordants. Le même muscle, ma_2, s'y poursuit bien au-delà de la trachée.

Nous ne déciderons pas si les muscles aliformes contractent d'autres liaisons encore. Il nous paraît très probable qu'en passant sous la grande trachée, ils envoient aux cellules matricielles une ou plusieurs branches d'insertion, car nous avons toujours vu ces canaux aérifères prendre part aux pulsations cardiaques.

II. A l'égard des caractères cytologiques, nous ne pouvons que confirmer les vues de WEISMANN [90, p. 123]. Chaque muscle aliforme est une unité histologique, une cellule musculaire. Ajoutons que cette cellule est de même type, dans ses traits fondamentaux, que l'unité histologique du vaisseau dorsal. L'analogie est surtout frappante dans la partie laminaire, élargie, qui constitue le chef cardiaque. Là se remarquent des cordons striés, isolés, courant entre deux feuillets sarcolemmatiques. Là se trouve aussi un volumineux noyau, entouré d'une zone de protoplasme banal, et déterminant, comme c'est la règle générale, une proéminence bien marquée. Mais il existe un second noyau dans le muscle moyen (et probablement aussi dans le muscle postérieur) à l'origine du rameau adipeux, FIG. **57**, n_1. La cellule est donc bi-nucléée. La situation de ce deuxième noyau ne peut manquer d'avoir une certaine importance cytologique; elle tend en effet à montrer que, dans le cas d'un changement brusque de direction dans les filaments contractiles, il faut qu'il s'établisse un centre d'action cellulaire correspondant.

Une autre particularité caractéristique des muscles aliformes, bien décrite par WEISMANN, se remarque à leur bout cardiaque. Nous voulons parler de leur dédoublement en deux feuillets, supérieur et inférieur, qui passent respectivement au-dessus et au-dessous des cellules péricardiales pour s'insérer finalement, chacun pour son compte, sur le vaisseau dorsal. La FIG. **61** met sous les yeux cette intéressante disposition telle qu'elle se montre sur les coupes transversales. Les cellules péricardiales, *gcp*, ne remplissent pas en général tout l'intervalle compris entre les deux lames de bifurcation; il reste un espace libre, un véritable sinus local, où l'on trouve soit des globules du sang libres, soit des cellules fixes placées en dehors des grandes cellules péricardiales, qui ont peut-être la valeur de cellules péricardiales accessoires.

Nous ne signalerons que pour mémoire l'existence de quelques nodules chromophiles qui, siégeant çà et là sur les lames de bifurcation, pourraient faire songer à une *propria*. Ils ne se sont jamais présentés à nous avec des caractères suffisamment décidés pour que nous puissions les re-

Digitized by Google

garder comme des noyaux conjonctifs. Nous saisirons cette occasion pour remarquer en outre que nous n'avons aucune raison d'admettre, autour du vaisseau dorsal ou des muscles qui en dépendent, une *adventitia* conjonctive [LEYDIG, 57, p. 497]. S'il existe de fins cordons par lesquels l'organe s'attache aux parties voisines, en particulier à la paroi dorsale du corps, — nous en avons vu de très nets, dans de bonnes coupes, — rien ne prouve que ces filaments soient des éléments proprement dits, plutôt qu'une simple dépendance d'une cellule cardiaque.

III. Reste à dire quelques mots du fonctionnement.

On admet en général comme un fait établi par les recherches de GRABER que les muscles aliformes n'interviennent en rien dans la diastole. Nous ne sommes pas en mesure d'examiner cette question dans sa généralité, surtout s'il s'agit des insectes adultes, mais nous sommes obligé de présenter ici quelques remarques, au sujet de la larve du *Thrixion*, qui tendent à restreindre la généralité de l'assertion.

Tout d'abord, il est hors de doute que les muscles aliformes se contractent périodiquement, comme les parois cardiaques, et que les phases des deux mouvements sont constamment opposées. C'est là un fait aisé à constater chez l'animal vivant. Peut-on l'expliquer par de simples changements passifs du muscle aliforme? L'explication nous paraîtrait aussi difficile à soutenir pour ce muscle que pour les suspenseurs du cul-de-sac postérieur. Des changements passifs pourraient consister tout au plus dans une extension et un relâchement modérés, non dans les changements de grande amplitude tels qu'on les observe.

L'examen des coupes transversales fournit d'autre part des inductions très favorables à l'idée d'une intervention active des muscles aliformes dans la diastole. Leur influence sur la paroi du cœur se révèle déjà FIG. **61**, par la forme anguleuse que prend le contour de celle-ci, au niveau de leurs insertions. Mais il y a plus. La disposition générale est telle que l'on peut à peine s'imaginer comment la contraction simultanée des deux muscles aliformes ne tendrait pas à écarter les parois de l'organe et ne l'écarterait pas effectivement, si elle coïncide, comme le montre l'observation directe, avec leur état de relâchement.

Il nous paraît donc très probable que, d'une part, les suspenseurs dorsaux fonctionnent très réellement comme antagonistes des fibrilles longitudinales de l'aorte, qui, nous le verrons plus loin, produisent le mouvement d'arrière en avant, et que, d'une autre part, les ailes agissent comme antagonistes des fibrilles transversales du ventricule qui produisent la systole.

Digitized by Google

Ici se placerait la discussion du rôle qui peut revenir au sinus péricardique chez la larve qui nous occupe et chez les larves du même type. L'idée de sinus implique celle de septum péricardique et LOWNE [58, p. 89] considère comme tel la file des grandes cellules engagées entre les feuillets d'insertion des muscles aliformes. Nous ferons remarquer à ce sujet que les cellules dont il s'agit, plus les ailes qui les enlacent, sont bien des formations, dont les analogues contribuent à former le septum péricardique des insectes adultes, mais la cloison qu'elles constituent chez les muscides est tellement incomplète qu'elle ne peut guère être considérée que comme un septum rudimentaire. En d'autres termes, la distinction entre cavité hémale et cavité neurale, dans les larves qui nous occupent, est purement théorique.

c) *Musculature annexe du tronçon intermédiaire.* WEISMANN a trouvé que, chez les larves des muscides, ce tronçon est muni de quatre paires (1) de muscles aliformes constitués, chacun, d'un corps transversal et de deux branches tellement écartées l'une par rapport à l'autre qu'elles forment une seule bande longitudinale accolée aux petites cellules satellites [90, p. 124, pl. IX, fig. 18].

De semblables muscles existent bien chez le *Thrixion*, mais nous n'en avons pas fait une étude complète. La seule particularité qu'il nous paraisse utile de consigner à leur sujet, c'est que, au lieu de se présenter comme des muscles transversaux à branches longitudinales, ils se montrent plutôt comme des muscles longitudinaux à branches transversales. Leur partie longitudinale, incomparablement la plus importante dans notre espèce, court en ligne droite, sans présenter au niveau de la partie transversale un sinus qui puisse indiquer une bifurcation. D'autre part, le noyau cellulaire a la forme d'un ellipsoïde allongé à grand axe longitudinal, circonstance qui suffirait, croyons-nous, pour caractériser la bande longitudinale comme corps cellulaire.

§ IV. Le tronçon antérieur.

Les observations sur le vivant ne nous ayant fourni sur cette région aucun renseignement utilisable, nous ne suivrons pas dans son étude le plan adopté pour la précédente. Après quelques remarques sur les caractères généraux, nous ferons l'étude histologique des parois et nous examinerons en dernier lieu quelle peut être l'action propre de cette partie dans le rythme cardiaque.

(1) LOWNE en suppose huit [58, fig. 18, 1, p. 88].

Digitized by Google

1. *Description générale.*

Par un de ces hasards de préparation que l'on trouve trop rares quand on traite des larves de muscides, nous avons obtenu dans une même coupe sagittale, FIG. **68**, une partie du tronçon moyen, *XY*, le tronçon antérieur tout entier, *YZ*, et le tronçon sus-œsophagien, *ZA*. Nous ne pouvons mieux faire, pour abréger et préciser notre description, que de mettre cette coupe à profit. Nous l'avons dessinée à un grossissement assez faible, mais suffisant toutefois pour permettre de saisir les simples caractères anatomiques.

Ce qui frappe tout d'abord dans le tronçon indiqué, c'est une dissemblance manifeste, par rapport au tronçon précédent, qui se révèle dans la plupart des caractères d'ensemble et que nous verrons se poursuivre jusque dans la structure fine des parois. Le calibre est plus étroit (18 μ au lieu de 25 μ), les noyaux sont plus riches en nucléine, plus opaques, et au lieu de se projeter sur la paroi latérale, comme en *XY*, ils se montrent respectivement en haut et en bas. La coupe que nous avons dessinée n'en contient que six, mais les autres sont fournis par celles qui la précèdent ou la suivent et nous avons pris soin de les reporter en traits ponctués à leurs places respectives. Nous arrivons ainsi à un total de neuf pour la série supérieure et de sept pour l'inférieure. Ces nombres sont sans aucun doute sujets à varier, aussi bien que la position, mais on peut néanmoins énoncer comme règle générale que le tronçon antérieur est caractérisé par une double série de noyaux, qui est sensiblement à 90° par rapport à la double série des deux tronçons précédents. C'est là un résultat assez inattendu.

Il y a dissemblance encore dans l'aspect des parois. Tandis qu'en *XY* la coupe longitudinale laisse voir, entre les fines membranes externe et interne, une série de petites taches obscures, correspondant aux sections des fibrilles annulaires, elle montre en *YZ* une striation très facile à remarquer, sur laquelle il convient de se renseigner plus complétement, en appliquant à la même préparation un bon objectif. Choisissons de préférence une région de la coupe, où l'organe soit entamé superficiellement, de telle sorte qu'il permette d'examiner par sa face interne une partie de la paroi latérale.

2. *Structure histologique.*

L'image obtenue dans ces conditions est dessinée FIG. **67**. Sur le fond hyalin, évidemment constitué comme dans les tronçons précédents, se détachent des fibrilles striées longitudinales, parfois très rapprochées, parfois

Digitized by Google

assez distantes, toujours plus régulières dans leur trajet que les fibrilles annulaires de la FIG. 66. Les noyaux, allongés dans le sens de l'axe de l'organe, sont plongés dans une masse lenticulaire de protoplasme, dont la coupe est plus ou moins fusiforme. Tout l'ensemble tranche sur les parties correspondantes telles qu'on les voit dans le tronçon précédent : le caryoplasme et le cytoplasme ont mieux fixé le carmin, le boyau nucléinien paraît scindé en tronçons irréguliers plus vigoureux, dispersés un peu partout au sein du noyau (1).

Nous trouvons, on le voit, dans le tronçon antérieur, la structure décrite par VIALLANES, sauf que les noyaux sont situés dorsalement et ventralement, non sur les côtés.

Évidemment, il n'est pas ici question de différences tenant à une espèce; tout porte à croire que l'organe étudié par cet habile anatomiste et celui dont nous nous occupons sont construits suivant un même type. La diversité des résultats obtenus s'explique suffisamment par ce double fait que VIALLANES, ainsi que nous en sommes prévenus par son texte, a examiné de préférence la partie du vaisseau dépourvue de tissu péricardique, et qu'il n'a point pratiqué de coupes. Les images obtenues par son procédé au nitrate d'argent sont très vraies et beaucoup plus belles, sans doute, que les nôtres, mais elles ne sont point valables pour tout l'ensemble de l'organe. Quant à la situation des noyaux, les coupes seules permettent de la déterminer pour ce tronçon.

A ces restrictions près, nous adoptons la conclusion de VIALLANES, admettant que le tronçon antérieur est formé de cellules laminaires à fibrilles longitudinales, courbées en gouttière, soudées longitudinalement à leurs vis-à-vis et transversalement à celles qui les précèdent et les suivent.

Les soudures longitudinales, supérieure et inférieure pour l'auteur cité, latérales pour nous, n'ont jamais été vues; les transversales ont été brillamment mises en évidence par notre devancier et nous croyons que sa conclusion doit être étendue à notre cas.

Parmi ces soudures transversales, il en est une qui présenterait un intérêt particulier, parce qu'elle correspond à des conditions uniques. Nous voulons parler de celle qui unit les dernières cellules du tronçon intermédiaire aux premières du tronçon antérieur. Partout ailleurs, la réunion a eu

(1) Nous traduisons l'impression produite par les préparations ordinaires, sans rien préjuger de la question cytologique de la continuité du boyau.

Digitized by Google

lieu entre deux bords homogènes, tous deux parallèles ou tous deux perpendiculaires aux fibrilles striées; ici, l'un des bords à réunir devrait être parallèle, l'autre perpendiculaire; un système de fibrilles va-t-il s'implanter perpendiculairement sur l'autre?

La FIG. **69** donne à cet égard quelques indications assez nettes. On y voit à gauche, en *cc*, les dernières fibrilles annulaires, et à droite l'un des deux noyaux du tronçon antérieur avec les fibrilles longitudinales, *cl*, de la cellule correspondante. La ligne de réunion doit être fort voisine du trait ponctué *ab*, et séparer les deux catégories de fibrilles. Or, il est curieux de constater que ceux de ces cordons qui appartiennent à la cellule antérieure ne sont pas exactement longitudinaux, comme ils le deviendront un peu plus haut, FIG. **67**. On les voit obliquer de plus en plus dans le même sens, à mesure qu'ils se rapprochent des cordons transversaux, et tendre à leur devenir parallèles, comme si la soudure ne pouvait se faire qu'entre des parties homodynames.

Nous sommes ainsi amenés à reconnaître qu'à ce niveau la soudure a été précédée d'une perturbation dans l'orientation des fibrilles, perturbation rendue nécessaire, sans doute, par les exigences de l'action musculaire. Pouvons-nous retrouver, dans l'état définitif que nous observons, la trace du mécanisme qui l'a opérée?

Si nous représentons le tronçon intermédiaire par un tube de caoutchouc strié transversalement et fixe, le tronçon antérieur par un tube strié longitudinalement et soudé à la tranche du précédent par un ou deux points seulement, il suffirait d'imprimer à celui-ci une légère rotation autour de son axe pour faire prendre aux stries longitudinales une direction oblique et spiroïde rappelant celle des fibrilles dans la partie droite de la FIG. **69**. On pourrait donc supposer que le tronçon antérieur, plus libre que la région postérieure, par suite de l'absence de tissu péricardique et de muscles aliformes, a subi une rotation à la suite de laquelle ses noyaux se trouvent placés à une certaine distance angulaire des noyaux précédents. Un mouvement de cette nature a pu déterminer encore des déplacements individuels de quelques noyaux, dans la partie directement soumise à la torsion, et c'est peut-être la raison de ce fait que, dans le cas représenté par la FIG. **68**, les deux premiers noyaux du tronçon antérieur paraissent réunis l'un derrière l'autre sur la ligne médiane dorsale.

Ces considérations un peu hasardées s'éloignent peut-être beaucoup de la réalité, mais elles auront au moins l'avantage de traduire imaginativement les dispositions actuelles.

Digitized by Google

2. *Action propre du tronçon antérieur. — Action de l'ensemble jusqu'ici décrit.*

Si nous n'avons pas eu la satisfaction d'observer le tronçon antérieur dans nos larves vivantes, ou du moins d'en remarquer le fonctionnement, il est évident, par contre, que VIALLANES l'a eu sous les yeux et que les phénomènes décrits par lui se rapportent uniquement à cette partie de l'organe propulseur. Ces phénomènes offrent cela de remarquable que chaque article semble agir pour son propre compte, se dilatant au niveau des noyaux durant la systole, ce qui donne lieu à l'apparition régulière d'une série de *nœuds* et de *ventres*, représentés pl. IV, fig. 9, du savant mémoire auquel nous nous référons (1).

Cet état individuel des articles binucléés correspond à un élargissement et à un raccourcissement de tout le tronçon. Comme d'ailleurs l'extrémité antérieure de celui-ci est fixe, à la hauteur du cerveau, la variation de longueur doit se transmettre passivement aux tronçons postérieurs pris en bloc, lesquels doivent être tirés et relâchés alternativement.

Ainsi se trouve expliqué, quant à son mécanisme, le mouvement longitudinal que nous avons mentionné plus haut dans le rythme cardiaque. Cherchons maintenant à en saisir la raison physiologique et à voir comment il se combine avec la systole et la diastole du cœur proprement dit.

Si, pour simplifier, nous réduisons le tronçon antérieur à un anneau susceptible de se raccourcir par le jeu de ses fibres en s'élargissant, et les deux tronçons postérieurs à un deuxième anneau susceptible de s'étrangler, placé derrière le précédent, nous avons tout juste les deux facteurs anatomiques d'une onde péristaltique. Mais tandis que, dans un intestin, ces deux facteurs se déplacent virtuellement, chaque tranche annulaire fonctionnant alternativement par ses fibres circulaires et par ses fibres longitudinales, nous trouvons ici qu'ils restent en place. A chaque diastole, l'organe est envahi par le sang, et à chaque systole l'anneau postérieur se contracte pour

(1) Cette apparence implique dans les fibrilles contractiles une modification un peu différente de celle que l'on admet d'ordinaire dans la contraction musculaire : au lieu d'une simple diminution de longueur correspondant à une augmentation proportionnée de la section transversale, il faut admettre en plus une courbure qui tende à rapprocher davantage encore les deux chefs d'insertion. Cette dernière modification peut être difficile à analyser mécaniquement, mais nous la croyons très réelle dans les larves de diptères; nous avons souvent constaté qu'au moment de leur contraction les muscles longitudinaux de la paroi générale *(m. recti)* ne demeurent pas rectilignes, mais s'infléchissent brusquement en arc de cercle.

Digitized by Google

chasser l'ondée, tandis que l'anneau antérieur se dilate pour la laisser passer; *le sang est propulsé au moyen d'une onde péristaltique stationnaire.* Il y a là, dans un sens très vrai, un cas de division du travail physiologique, très favorable à la régularité du rythme cardiaque, dans lequel on pourrait voir une sorte de compensation à l'absence des cloisons valvulaires plus complètes qui, dans bien des cas, partagent le vaisseau dorsal en plusieurs cœurs distincts.

§ V. Le tronçon sus-œsophagien.

Nous désignons sous ce nom la région terminale du vaisseau dorsal, comprise entre le cerveau et les processus aliformes du pharynx. Pour apprécier d'un seul coup d'œil les parties qui la composent et les rapports qui l'unissent aux organes voisins, nous nous reporterons un instant sur la préparation d'ensemble, FIG. **28**.

L'extrémité de l'aorte, *vd*, est reçue dans une sorte de collier, *as*, allongé d'avant en arrière et couché entre les hémisphères cérébraux dans une situation déclive. Cette formation est l'*anneau de soutien*, la partie en même temps la plus apparente et la mieux étudiée du tronçon terminal; c'est une simple annexe. Le fond même de l'organe est constitué par une lame en dos d'âne, *psœ*, qui continue l'aorte en avant de l'anneau et vient finalement s'insérer en *A* au sommet des processus aliformes; nous l'appellerons indifféremment le *prolongement sus-œsophagien* ou la *gouttière sus-œsophagienne*. Cette lame, que l'on peut caractériser en deux mots en disant qu'elle représente la paroi aortique fendue suivant la face ventrale, est totalement dépourvue de bords libres, par suite des soudures contractées avec les organes voisins : elle apparaît simplement comme une membrane d'union encadrée latéralement par les disques imaginaux et en avant par le pont hypodermique jeté sur les deux processus pharyngiens.

Ainsi définies les deux parties constitutives de l'appareil, il serait logique d'étudier en premier lieu la partie fondamentale et ensuite la partie annexe; nous croyons cependant devoir renverser cet ordre, en vue de la clarté dans les descriptions.

1. *L'anneau de soutien.*

Il a été découvert et étudié chez les larves des muscides par WEISMANN, mais son existence paraît être très générale dans l'ordre entier des diptères. KÜNCKEL l'a retrouvé chez les syrphides [47] et le manchon péricardial ob-

Digitized by Google

servé par DOGIEL dans la larve du *Corethra* [21, fig. 1, *h*], malgré une allure et une situation un peu spéciales, doit sans doute être homologué à la même formation.

Chez le *Thrixion*, c'est un épais cordon cellulaire complétement fermé sur lui-même; il mesure environ 150 μ dans son diamètre antéro-postérieur et 32 μ d'épaisseur (ces chiffres sont relatifs au IIe stade). Toujours allongés et plus ou moins irréguliers, ses contours ne rappellent que de loin la forme géométrique de bague dessinée par WEISMANN [90, Taf. VIII, fig. 8] et par KÜNCKEL [47, pl. XIII, fig. 5]. Il y existe toujours, chez les muscides, un prolongement antérieur, qui s'avance vers le pharynx en longeant le faîte de la gouttière, prolongement dont il importe de remarquer la forme et la signification. C'est un cordon massif, de même structure que l'anneau, qui tantôt s'atténue successivement et s'épuise avant d'atteindre le pharynx, comme dans notre larve, FIG. **28**, tantôt se poursuit jusqu'à cet organe auquel il s'attache au moyen d'une dilatation triangulaire. Sous cette dernière forme, il a été parfaitement vu et dessiné par WEISMANN [90, Taf. XI, fig. 30, *mb*]; cependant, en comparant divers passages du savant mémoire si souvent cité dans ce travail, on ne parvient pas à se rendre pleinement compte de la signification attribuée par l'auteur à ce cordon. D'après la légende de la figure que nous venons de citer, la bande *mb* serait un simple ruban, rattachant l'anneau au pharynx. Mais d'après le texte, on croirait aisément que c'est le prolongement de l'aorte : « Nachdem der nackte Muskel-» schlauch des Rückengefässes durch diesen Ring hindurch getreten ist, an » dessen innerer Fläche er durch feine Fäden festgehalten wird, erweitert » er sich allmählich trichterförmig, um sich schliesslich an der hintern » Wand des Schlundkopfes zu inseriren [90, p. 125]. » On ne voit pas que l'élargissement infundibuliforme dont il est ici parlé puisse s'entendre d'autre chose que de la dilatation terminale du cordon; appliqué à ce que nous appelons la gouttière sus-œsophagienne, le mot serait inexact.

Au point de vue de la structure, l'anneau peut être considéré comme une formation complexe, comprenant une délicate charpente conjonctive, avec complication de trachées et d'insertions musculaires, et un amas de cellules assez variables dans leurs divers caractères. Les coupes de cet ensemble offrent, aux grossissements moyens, l'aspect que nous avons reproduit en *as*, FIG. **35** et **68**. Il y existe des espaces clairs, en forme de lacunes, de la dimension d'une cellule ou d'un noyau, ou réduits à l'état de fentes diversement orientées. Les limites cellulaires sont parfois distinctes, parfois

Digitized by Google

confuses, la taille et l'état des noyaux très variables. Il convient de signaler en particulier, à la partie antérieure, un amas de noyaux petits et riches en chromatine, qui contrastent avec la forme commune; on dirait un nid de cellules de remplacement.

Destiné à fournir le point fixe exigé par les mouvements ci-dessus analysés, l'anneau n'est pas seulement relié au pharynx par l'intermédiaire de son prolongement antérieur; il s'attache encore solidement à la capsule cérébrale par des branches trachéennes et des brides musculaires puissantes. L'un de ces cordons d'attache les plus remarquables est un muscle pair, *lm*, FIG. **68**, du type viscéral (uninucléé et faiblement strié), qui part des bords postérieurs de l'anneau pour venir se fusionner avec la paroi latérale interne du collier œsophagien. Il n'est pas visible sur la coupe sagittale; nous l'y avons reporté en traits ponctués d'après une des coupes suivantes. D'autres muscles d'union sont du type commun, fortement striés (*fu*, même figure). Insinués entre l'anneau et l'aorte, ils vont, après un trajet longitudinal plus ou moins long, prendre insertion sur la paroi ventrale de celle-ci.

2. *La gouttière sus-œsophagienne.*

La partie que nous allons décrire a été certainement reconnue par WEISMANN comme appartenant au vaisseau dorsal. Il a signalé son enchâssure dans le cadre formé par les disques imaginaux, le pharynx et l'anneau, et remarqué les fibrilles musculaires qui la sillonnent dans le sens de la longueur. Mais de son aveu même [90, p. 127], il n'en a vu que le dehors, la disposition particulière qui la caractérise comme terminaison de l'organe propulseur ne pouvant lui être révélée par les procédés de préparation qu'il utilisait.

LOWNE n'a pas cru avancer dans la voie ouverte par le célèbre professeur de Fribourg; pour lui, le vaisseau dorsal finit simplement à l'anneau de soutien; sur les coupes transversales de la région œsophagienne où son prolongement se trouve intéressé, il l'envisage comme une simple *membrane de suspension* [58, p. 88, et fig. 14, 2, p. 81].

Quant à nous, nous regardons comme un fait bien établi par l'examen des coupes en séries, orientées suivant les trois dimensions principales de l'animal, qu'au lieu de s'arrêter à l'anneau, *le vaisseau dorsal s'avance jusqu'au pharynx, sans modifier la constitution histologique de sa paroi, mais après s'être ouvert suivant la ligne ventrale et transformé, à partir de l'anneau, en une gouttière renversée.*

Digitized by Google

Afin d'éviter les longueurs, nous appuierons cette proposition sur la coupe sagittale et les coupes transversales seulement.

Sur la coupe sagittale, FIG. **68**, l'anneau de soutien est intéressé suivant son diamètre antéro-postérieur; il apparaît par suite comme une bande oblique, perforée et traversée par le vaisseau, sa partie antérieure demeurant au-dessus et sa partie postérieure passant au-dessous de cet organe. Or, pendant que la paroi supérieure de ce dernier se poursuit sans discontinuité jusqu'aux processus pharyngiens, *A*, sa paroi inférieure s'évanouit brusquement en *Z*, au-dessus de la commissure cérébrale, *G*, fusionnée avec des muscles d'union, avec des trachées et avec le massif de l'anneau.

Les rapports qui s'établissent dans cette fusion sont très intimes; ils vont jusqu'à amener une véritable continuité, surtout en *Z* et *Z'*, suivant la surface de contact avec le bord antérieur de l'anneau. Au point de vue histologique, il y a là des soudures analogues à celles qui fixent le vaisseau dorsal sur les muscles aliformes, ou ceux-ci sur les trachées, mais les fibrilles de la paroi cardiaque n'en conservent pas moins leur individualité propre et peuvent aisément se reconnaître.

Ces données acquises, si nous revenons aux coupes transversales déjà utilisées pour l'étude du pharynx et de l'œsophage, FIG. **33** et **34**, nous y trouvons le prolongement *psœ* sous la forme d'un tractus membraniforme plus ou moins voûté, soudé par ses bords latéraux aux rudiments imaginaux, dont la succession forme un volumineux cordon, lequel s'étend des hémisphères au pharynx. De cette soudure résulte la constitution d'un véritable tunnel, qui empêche l'onde sanguine de se disperser dans des directions quelconques et l'oblige à tomber sur l'œsophage. Aussi est-il très ordinaire de rencontrer en cet endroit des amas d'amibocytes, dont nous avons représenté un petit nombre en *a*.

Cette disposition demeure essentiellement la même du pharynx à l'anneau.

Aux extrémités mêmes, il y a quelques particularités à signaler.

En descendant la série des coupes à partir de celle qui est dessinée FIG. **34**, on voit bientôt apparaître, suivant la ligne de faîte, le prolongement antérieur de l'anneau, puis le bord antérieur de l'anneau lui-même. La lame mince se rétrécit à mesure que les disques imaginaux, s'élargissant de plus en plus, tendent à se mettre en contact sur la ligne médiane et, quand on atteint le niveau marqué *Z'* sur la FIG. **68**, tout l'intervalle est occupé par la coupe de l'anneau. Telle est du moins l'apparence. En réalité, la

Digitized by Google

lame cardiaque existe toujours, mais soudée par sa face supérieure au massif de l'anneau et par ses parties latérales aux disques imaginaux. En continuant de descendre, on la voit se détacher de nouveau sous la forme d'un Λ, dont les branches s'allongent de plus en plus. Bientôt, on atteint le niveau correspondant à la base même des rudiments optiques, mais alors on a déjà entamé les hémisphères et on trouve que les branches du Λ se jettent sur ces corps, comme elles se jetaient sur les disques imaginaux. Enfin, à mesure que l'on approche de la partie postérieure de l'anneau, ces branches se courbent l'une vers l'autre et finissent par se réunir au niveau *Z* de la FIG. **68**; on a atteint l'extrémité de la fente, suivant laquelle la partie sus-œsophagienne du vaisseau dorsal se trouve ouverte.

Remonte-t-on la série des coupes, en prenant le même point de départ, FIG. **34**, on remarque, ainsi qu'il ressort du rapprochement des FIG. **34** et **33**, que les disques imaginaux se rétrécissent de plus en plus et finissent par se convertir en un cordon massif, tandis que la gouttière s'épaissit. L'ensemble de la coupe s'uniformise; on passe finalement au pont hypodermique qui se voit FIG. **32** par une transition tellement graduelle qu'il est impossible d'assigner une limite linéaire où finirait le vaisseau dorsal et où commencerait la couche hypodermique pharyngienne. La FIG. **68**, où l'on voit le prolongement *psœ* augmenter sensiblement d'épaisseur au voisinage du processus aliforme, retrace le même fait, autant qu'il peut l'être à ces faibles grossissements.

Tout ce qui précède se rapporte à la seule anatomie.

Hâtons-nous de dire qu'au point de vue histologique la gouttière sus-œsophagienne n'est que la continuation de l'aorte. C'est une lame mince, revêtue sur ses deux faces d'un feuillet sarcolemmatique délicat, logeant dans son épaisseur des fibrilles contractiles striées, longitudinales, en même temps que de gros noyaux aplatis et allongés, ceux-ci disposés sur deux séries longitudinales, sans beaucoup de régularité. Les séries sont placées latéralement, comme pour les tronçons intermédiaire et postérieur, d'où il résulte que les noyaux, surtout sur certaines coupes, se montrent parallèles au plan sagittal, non sur ce plan lui-même; la FIG. **35** en montre deux; la FIG. **33** permet d'appprécier leur situation latérale. Le prolongement sus-œsophagien est donc formé comme le tronçon précédent de deux séries de cellules musculaires membraniformes, mais au lieu de se souder entre elles suivant la ligne ventrale, celles-ci se sont soudées avec des organes étrangers.

Digitized by Google

Les faits que nous venons d'exposer ne sont-ils pas susceptibles d'une interprétation plus obvie? Au lieu de parler de prolongement du vaisseau dorsal, ne peut-on pas admettre que l'organe se termine comme tel à l'anneau de soutien et que tout ce que l'on trouve au-delà, quels qu'en soient les caractères anatomiques, est une formation accessoire, faisant partie de l'appareil de suspension, mais point du tout de l'appareil circulatoire? Ce fut là, nous le reconnaissons, l'interprétation qui se présenta à nous au début de nos recherches. Mais elle ne tient pas devant certaines préparations absolument démonstratives dans le sens contraire, par exemple devant certaines coupes horizontales qui permettent de suivre les mêmes fibrilles striées depuis la région antérieure de l'aorte jusque bien au-delà de l'anneau.

Notre conviction est donc que la proposition énoncée au début de ce paragraphe exprime correctement le mode de terminaison du vaisseau dorsal chez les larves des muscides. L'aorte s'ouvre en avant de l'anneau par une fente longitudinale ventrale, les lèvres de cette fente se relèvent en s'écartant l'une de l'autre et se jettent sur les organes voisins, hémisphères et disques imaginaux, en se soudant intimement à leur surface. Ainsi se constitue une voûte longitudinale qui est l'*appareil de distribution* de l'onde sanguine.

Cet appareil se maintient chez toutes les larves des muscides à peu près tel que nous l'avons décrit d'après celle du *Thrixion*. Il subit, il est vrai, quelques modifications secondaires, mais elles ne vont pas jusqu'à altérer la forme générale des parties ni leurs rapports principaux. La plus apparente de ces modifications, peut-être, tient à la persistance du cordon massif médian qui va de l'anneau au pharynx. On peut voir dans Lowne [58, fig. 14, 2, 3, 4, p. 81] l'aspect particulier qu'elle donne à la coupe transversale. Nous avons retrouvé la même particularité dans une larve de *Tachina*. Nous devons faire remarquer toutefois que les figures de Lowne semblent indiquer deux « suspensory membrane », une pour chaque côté; il n'en existe qu'une, en réalité, dont la partie culminante est soudée au cordon.

Il est à présumer que toutes les larves des brachycères possèdent un appareil terminal très analogue.

Si l'on passe au sous-ordre des nématocères, le tronçon terminal sera plus profondément modifié, mais restera encore reconnaissable. En prenant pour base la description et le dessin donnés par Dogiel de la larve du *Corethra* [21, Taf. I, fig. 1], on voit que la partie péricardique ou l'anneau se trouve rejetée plus en arrière et l'appareil distributeur obtenu au moyen de deux

Digitized by Google

fentes latérales qui partagent la paroi aortique en une lanière supérieure et une lanière inférieure; *l'appareil de distribution* consiste en un système de deux gouttières, mais celles-ci sont moins complètes que chez les muscides.

CHAPITRE III.

Appareil respiratoire.

Nous ne comptons pas nous engager dans une étude détaillée des trachées. La distribution topographique de ces canaux, leur structure générale, le très intéressant phénomène de la mue qu'ils subissent en même temps que le système tégumentaire, ont été bien étudiés chez les muscides par WEISMANN. Nos observations, tout en nous permettant de retrouver chez le *Thrixion* un assez grand nombre des résultats publiés sur ces divers points par cet anatomiste, ne nous ont rien appris de bien particulier. Nous bornerons notre étude de l'appareil respiratoire aux stigmates et à quelques détails histologiques des trachées qui nous paraissent plus dignes d'intérêt.

§ I. Les stigmates

Nous prenons le mot stigmate dans un sens un peu large pour désigner, avec les orifices respiratoires proprement dits, la région trachéenne et cutanée qui, du fait de leur voisinage immédiat, prend des caractères spéciaux. Tout cet ensemble se présente, en effet, comme un appareil unique, l'appareil par lequel les trachées maîtresses se mettent en rapport avec le milieu extérieur.

Si les canaux aérifères sont partout les mêmes dans les larves des muscides, les stigmates, entendus comme il vient d'être dit, sont assez variables avec les espèces, et une étude monographique doit nécessairement en tenir compte. Cela est d'autant plus nécessaire dans notre cas que, toute comparaison faite avec les descriptions déjà publiées, les stigmates du *Thrixion* nous paraissent construits sur un type tout à fait à part. Cette remarque cependant ne s'applique pas au stade I; là, l'appareil stigmatique est d'une telle simplicité que les éléments même de variation semblent faire défaut. La description extérieure que nous en avons donnée dans la première partie de ce travail et le dessin que nous lui avons consacré, FIG. **4**, suffisent pour montrer qu'il diffère peu de celui des autres muscides au même stade. Nous n'étudierons ici que la structure des stigmates propres aux deux derniers stades.

Digitized by Google

1. *Stigmate postérieur au stade II.*

Rappelons que sa partie superficielle consiste en un groupe de 4-8 fenêtres arrondies, pertusiformes, distribuées en une rosette irrégulière dans la pièce cornée, arrondie et bombée, qui coiffe le bout de la trachée. Chez les jeunes individus qui ont subi depuis peu la première mue, ces fenêtres sont circulaires, limitées par un péritrême en forme de bourrelet nettement arrêté, très claires, laissant voir à une certaine profondeur un espace clair que nous désignerons sous le nom de *vésicule terminale*. Leur diamètre est à très peu près celui d'une hématie humaine; nous l'avons toujours trouvé égal à 7 μ. Mais un peu plus tard, la chitinisation les envahit, à un degré plus ou moins marqué, des bords au centre; nous en avons mesurées qui n'avaient pas 4 μ de diamètre. Il est à croire qu'il en existe de bien plus petites encore, seulement il est assez difficile de procurer qu'elles se présentent bien à l'observation. Ajoutons que le péritrême devient irrégulier en même temps qu'il se rétrécit et que la vésicule elle-même s'opacifie.

Venons à l'étude anatomique.

Nous pouvons distinguer dans l'appareil une armature chitineuse, partie interne et trachéenne, partie externe et cutanée, et une matrice chitinogène correspondante. Nous examinerons successivement ces deux facteurs anatomiques en prenant pour base la FIG. **71**. Pour faciliter l'orientation et permettre une appréciation plus exacte de la situation respective des parties, nous y avons reproduit, outre la coupe du stigmate, celle de l'enveloppe tégumentaire du dernier somite, *X*, et d'une partie de l'avant dernier, *IX*.

L'armature chitineuse. La préparation dessinée est une coupe longitudinale passant par l'orifice anal, *a*, et par l'une des deux grandes trachées, T_2. Celle-ci est coupée suivant l'axe dans la partie gauche de la figure, mais tangentiellement dans la partie droite. Elle laisse voir vers le milieu une brusque transition entre les dernières spires du filament cuticulaire et un revêtement chitineux spécial, *rc*, qui le remplace à partir de ce niveau. L'armature chitineuse comprend dans son ensemble la formation *rc*, les vésicules terminales, *v*, dont trois sont visibles sur la coupe, et la plaque cornée, *pc*, dans laquelle sont creusées les vésicules.

rc est un remblai de filaments chitineux jaunes, très tortueux, très enchevêtrés, qui obstrue en grande partie le lumen de la trachée. Aux faibles grossissements, il ne se montre guère que comme un amas de points jaunes,

Digitized by Google

brillants, arrondis ou allongés, disposés sans ordre ou sériés normalement par rapport à la paroi. Nous examinerons sa disposition un peu plus en détail dans le stigmate définitif. Contentons-nous pour le moment de noter qu'au IIe stade, où la trachée est relativement étroite, le remblai filamenteux réduit notablement la lumière dans la partie proximale du tronçon qu'il occupe et finit par l'obstruer dans la partie distale, immédiatement en avant de la dilatation qui porte les vésicules terminales.

Celles-ci consistent dans des récessus de forme arrondie ou légèrement allongée, dont l'intérieur est à peu près libre. Ils sont creusés dans l'épaisseur même de la plaque cornée, *pc*, qu'ils semblent, dans certaines coupes, perforer de part en part.

Y a-t-il réellement perforation et la cavité de la vésicule s'ouvre-t-elle au-dehors par un ostiole libre? Nous ne tairons pas que, pour nous faire une opinion un peu arrêtée sur cette question en apparence si simple, nous avons dû multiplier les observations bien au-delà de ce que nous aurions su prévoir. De front, il est à peu près impossible de se persuader que l'on ne voit pas un simple trou. Mais toutes les fois que la vésicule se présente de profil dans des conditions où, si elle était ouverte, elle devrait apparaître comme un croissant, nous y avons vu une cornéule close, plus ou moins saillante. Parfois même, la saillie est tellement prononcée qu'elle ne laisse aucune place à l'hésitation; c'est le cas que nous avons tenu à représenter dans la FIG. 8 en *mt*.

Cependant, pour faire connaître toute notre pensée sur ce point, nous devons ajouter que, si l'existence d'un mince tympan cuticulaire, tendu entre les bords du péritrême, nous paraît suffisamment nette aux premiers temps de ce stade II, elle nous paraît au contraire très difficile à constater durant la dernière période, quand ces bords se rétrécissent progressivement. Les apparences que l'on peut observer alors s'expliqueraient aussi bien ou s'expliqueraient mieux dans l'hypothèse d'un puits libre. Il ne serait pas impossible qu'une perforation survint avec l'âge, partie par usure dans les frottements vigoureux auxquels le stigmate est soumis dans la perforation de la peau du *Leptynia*, partie par un effet de la tension radiale produite par l'épaississement des bords. Mais cette modification devrait dans tous les cas être considérée anatomiquement comme extra-typique et secondaire.

A l'égard de la plaque *pc*, contentons-nous de remarquer qu'elle représente une simple modification locale de la cuticule externe. La coupe dessinée étant empruntée à un individu très jeune, la modification est

Digitized by Google

présentement restreinte au voisinage immédiat des vésicules; plus tard, elle s'étend et envahit même les nodules chitineux *nc*. La transition entre la partie cornée et la partie hyaline environnante est brusque; la plaque, perforée par les vésicules, ferait aisément l'impression d'une pièce surajoutée.

La matrice chitinogène correspondante. L'armature décrite doit être considérée dans son ensemble comme une région modifiée de la cuticule, soit trachéenne, soit cutanée, à laquelle correspond une région aussi modifiée de la cuticule.

Celle-ci est épaisse, bien que formée d'une seule assise de cellules; elle forme dans l'espace un volumineux bulbe conique et dans la coupe que nous avons sous les yeux une figure triangulaire parcourue en long par la trachée et appuyée par sa base contre la cuticule tégumentaire.

Les cellules *mc* qui la constituent offrent leur maximum de modification dans la région moyenne. Là, on remarque les particularités suivantes :

1° Les éléments sont allongés en fuseau, le corps cellulaire étant réduit en decà et au-delà du noyau, à l'état de simple cordon;

2° Le noyau lui-même est allongé;

3° Les membranes latérales sont fortes, peu ou point soudées entre elles; tandis que les limites cellulaires ne sont pas ou ne sont que peu distinctes autour des trachées, elles apparaissent ici avec la plus grande netteté; les tractions latérales dues à l'action des réactifs y ont déterminé des séparations qui rendent les cellules à peu près libres, sauf à leurs extrémités;

4° Il existe du côté du cœlome une membrane basale, *mb*, de nature cuticulaire, incomparablement plus forte que la pellicule de ce nom à peine perceptible que les anatomistes admettent sur la face cœlomique des hypodermes. Les cellules, implantées presque normalement sur cette membrane qui leur sert de point d'appui, se dirigent obliquement vers l'armature *rc* qu'elles abordent sous un angle aigu, de manière à lui constituer de leurs extrémités un revêtement continu.

Nous ne voulons pas entrer dans des détails de cytologie à propos d'une figure destinée à renseigner sur de simples dispositions anatomiques. Nous devons cependant attirer l'attention sur ce fait que le revêtement sous-cuticulaire se trouve dépris de la formation chitineuse, par suite de la rétraction due aux réactifs, et qu'un espace vide, *e*, est apparu tout autour de la trachée modifiée, comme en général au-dessous de la cuticule tégumentaire. Les cellules, d'autre part, sont restées unies malgré ce décollement, comme si elles étaient retenues par une mince cuticule. Cette double circonstance

Digitized by Google

nous semble indiquer que les cellules dont il s'agit, malgré leur forme en fuseau, produisent l'armature chitineuse du stigmate, comme les cellules matricielles ordinaires produisent une cuticule quelconque, par une modification progressive de leur membrane terminale. Cette modification implique bien continuité suivant toute l'épaisseur de la cuticule, mais elle comporte nécessairement, entre les zones plus âgées, où elle est plus complète, et la zone actuellement en voie d'organisation, où les cellules sont fusionnées latéralement, une couche de transition, dans laquelle la résistance paraît à peu près égale dans la direction normale et dans les diverses directions parallèles à la surface. Cet état de choses ne peut guère correspondre qu'à un développement égal des trois systèmes de trabécules qui, suivant une théorie bien connue, constituent la trame squelettique de toute cuticule.

2. *Stigmate antérieur au stade* III

L'étroite analogie que nous avons signalée dans la première partie de ce travail entre le stigmate postérieur au IIe stade et le stigmate antérieur au IIIe stade, au point de vue des caractères, se maintient, comme c'était à prévoir, dans la structure anatomique. Nous allons avoir affaire à une armature chitineuse et à une matrice chitinogène de même type que celles dont nous venons de nous occuper. Nous aurons néanmoins à y relever quelques différences qui ne sont pas sans intérêt au point de vue du développement du stigmate.

Armature chitineuse. Soit d'abord, pour nous en faire une idée, une préparation digérée par la potasse, FIG. **72**. Au revêtement spiralé de la trachée, dont on voit en *fs* la dernière partie, fait suite la garniture modifiée, *rc*, dont l'aspect et la structure rappellent ce que nous avons décrit sommairement dans le stigmate postérieur. Seulement, la formation est ici très rétrécie dans toute sa partie moyenne et il est à remarquer que, malgré sa nature chitineuse, elle conserve une assez grande souplesse pour se courber en zig-zag, non seulement dans la préparation, mais aussi dans le vivant. Le rétrécissement est toujours brusque à l'extrémité proximale, où il succède d'ailleurs à un bourrelet, car le remblai filamenteux est plus large à son origine que la partie spiralée; à l'extrémité distale, on observe une dilatation graduelle appuyée par sa base contre la plaque cornée, où sont creusées les vésicules, *v*.

Celles-ci sont identiques de forme et de grandeur à celles du stigmate déjà étudié. Elles sont seulement beaucoup plus nombreuses (15-20 au lieu

Digitized by Google

de 4-8) et disposées plus régulièrement. Lorsqu'on les examine chez un individu jeune de ce stade, elles se montrent limitées par un double contour très régulier et très apparent, dû à la coupe optique de leur cuticule limitante.

La plaque cornée, *pc*, n'est que faiblement chitinisée dans le stigmate qui a fourni le dessin. On doit à cette circonstance d'apercevoir, outre le contour propre de la plaque, celui de la garniture ou remblai chitineux, *rc*, qu'elle recouvre comme un doigt de gant, mais en se maintenant toutefois à une assez grande distance.

Les diverses parties que nous venons de signaler et les parties molles qui leur correspondent se développent petit à petit durant la dernière période du IIe stade, de manière à acquérir leur forme définitive quelque temps avant la mue. On peut donc s'adresser pour l'étude anatomique de l'appareil stigmatique tout entier à des coupes de larves encore au IIe stade, mais prêtes à passer au IIIe; elles sont plus faciles à obtenir complètes et en même temps les cellules y sont plus belles que dans les larves adultes.

C'est d'après une coupe horizontale, FIG. **73**, répondant à ces conditions, que nous allons tout d'abord compléter les renseignements précédents sur la partie chitineuse, puis prendre connaissance de la couche formatrice.

vt est la vieille cuticule tégumentaire déjà déprise par places de l'hypoderme, qui paraît nu aux faibles grossissements, mais qui est protégé en réalité par la nouvelle cuticule, encore extrêmement fine. Au-dessous, dans la partie moyenne de la figure, apparaît le stigmate, *Es*, sous la forme d'une forte éminence conique, tronquée ou arrondie en dôme, s'élevant jusqu'au niveau général du fond d'un cratère d'invagination. On y reconnaît aisément les diverses parties de l'armature déjà examinées dans la préparation précédente, savoir :

1° A l'extérieur, la plaque cornée, *pc*, encore hyaline, — nous ne lui conservons ici le nom de plaque cornée que pour ne pas compliquer inutilement la description, — mais avec sa forme définitive, recouvrant tout le tubercule, lisse sur les côtés, bosselée sur le dôme terminal;

2° Intérieurement, sur le dôme, les vésicules, *v*, correspondant aux bosselures; à cette époque, ce sont de simples récessus arrondis, formés par une élevure de la plaque; ce n'est que plus tard, par suite d'une croissance inégale en épaisseur de cette même plaque, qu'elles paraîtront creusées à ses dépens, ainsi qu'il a été remarqué dans le stigmate postérieur du stade II; il est tout à fait digne de remarque que chacun de ces récessus paraît évidemment clos par une cuticule à double contour, même examiné en coupe méridienne;

Digitized by Google

3° Suivant l'axe, l'armature, *rc*, étroite, tortueuse, aboutissant par une dilatation subite à une grande trachée en voie de développement, T_3.

Matrice chitinogène. Elle est constituée ici encore par un ensemble de cellules très allongées, *mc*, qui se présentent, croyons-nous, dans des conditions favorables à l'appréciation de leurs caractères et de leurs rapports. Ce qui frappe avant tout dans ce massif, c'est la différence d'aspect de la partie basale, qui regarde le cœlome, et de la partie apicale, qui regarde l'axe de la trachée. Tandis que la première est granuleuse, riche en noyaux, au point que, ne pouvant trouver place sur un même niveau, ils se sont disposés à diverses hauteurs, simulant ainsi un épithélium stratifié, celle-ci est formée d'une masse plus hyaline, sans noyaux, sillonnée de stries parallèles entre elles et obliques par rapport à l'axe du tubercule, l'ensemble prenant ainsi l'aspect d'un pinceau fibrillaire au milieu duquel serait logée l'armature *rc*. Évidemment, la fibrillation n'est qu'une apparence, tenant à la juxtaposition de cellules très amincies, presque filiformes dans leur partie apicale, dont le bout est en relation de continuité avec l'armature. Celle-ci, quelle qu'en soit la complication, n'est que la cuticule spéciale produite par un manteau de cellules qui se sont allongées de dedans en dehors, au point de devenir filiformes.

Une particularité digne d'attention, c'est que toutes les cellules fibriformes n'obliquent pas vers l'axe de la trachée et ne se terminent pas, par suite, à la garniture feutrée, *rc*. Les plus extérieures d'entre elles, nous voulons dire celles dont le noyau siège le plus près des cellules hypodermiques non modifiées, *h*, se rejettent vers l'extérieur pour venir se terminer à diverses hauteurs contre la partie latérale de la plaque *pc*. Ce fait fournit une véritable démonstration du rôle que nous attribuons aux cellules allongées, par rapport à l'ensemble de l'armature chitineuse. La partie *pc*, en effet, a indubitablement la valeur d'une cuticule, — plus tard transformée en substance cornée, — et cependant elle n'est en relation qu'avec des extrémités de cellules atténuées en filaments; l'armature *rc*, qui n'est en relation qu'avec des cellules semblables, ne peut avoir elle-même que la signification d'une cuticule modifiée.

3. *Stigmate postérieur au stade III.*

Le nombre total des vésicules terminales, que l'on pourrait appeler les *éléments* ou les *unités stigmatiques*, augmente graduellement à chaque mue, en proportion avec les exigences croissantes des fonctions nutritives. Au

Digitized by Google

stade I, il y en avait une pour chaque moitié du corps; au stade II, nous en avons compté 4-8, encore localisées en un seul groupe; au stade III, elles forment deux groupes très inégaux, l'un de 15-20 dans le stigmate antérieur, un autre de près de 200 dans chacun des deux stigmates postérieurs, ce qui fournit un chiffre voisin de 450 pour la totalité de ces petites surfaces affectées aux échanges respiratoires. Il est tout à fait digne de remarque qu'à partir du stade I toutes ces vésicules sont presque rigoureusement égales entre elles (7 μ), pourvu toutefois qu'on les compare peu de temps après les mues, avant l'épaississement des péritrèmes, qui survient avec l'âge.

Avec cette richesse en vésicules, le stigmate postérieur atteint au IIIe stade un degré de complication assez élevé. Il réalise, peut-on dire, l'appareil des échanges gazeux vraiment typique dans l'espèce; il convient de nous arrêter à son étude un peu plus qu'à celle des stigmates déjà décrits.

Groupement des vésicules terminales. Contrairement à ce que l'on observe chez la très grande généralité des larves, non seulement des muscides, mais aussi des familles voisines, le stigmate postérieur du *Thrixion*, à ce dernier stade, ne présente pas vis-à-vis du stigmate antérieur une différence de plan architectural; il n'en diffère pas non plus par les seules proportions et par le nombre de vésicules terminales, comme c'est le cas pour le stigmate antérieur comparé au stigmate postérieur du stade précédent; on peut le caractériser brièvement en disant que c'est le stigmate antérieur reproduit tel quel un certain nombre de fois, un groupe d'éminences perforées, au moins apparemment, en pomme d'arrosoir ayant chacune la valeur du stigmate antérieur. Telle est en effet la signification des petites rugosités déjà visibles à la loupe que nous avons signalées dans la description extérieure du tubercule stigmatifère. Il en existe 14 ou 16, — nous donnons ce nombre comme une simple approximation, — à chaque branche de la fourche, c'est-à-dire à chaque stigmate.

Nous devons insister sur ce fait que les rugosités dont il s'agit siègent exclusivement sur la face tronquée du tubercule et sur l'arête qui en constitue le contour, nullement sur la surface latérale. Celle-ci est plus ou moins inégale et bosselée, mais les éminences qu'on peut y observer sont de simples élevures cornées, sans relation avec la trachée. Si donc nous avons affaire au parasite signalé par DE SIEBOLD, nous devons écarter comme inexact le mode de distribution des orifices respiratoires indiqué par cet auteur [81, fig. 4].

Digitized by Google

L'objet se prête mal à une représentation microscopique d'ensemble. A défaut de celle-ci, nous avons dessiné, FIG. **74**, un groupe d'éminences stigmatiques, E_3, telles qu'on les trouve dans les coupes rasantes, qui sont orientées perpendiculairement à l'axe du tubercule stigmatifère. Ces coupes ne sont d'ailleurs praticables que sur les larves venant de muer et chacune ne contient qu'une partie de la surface sur laquelle sont distribuées les éminences, vu la forme très irrégulière de cette surface.

La partie dessinée permet de constater que chacune des éminences, E_3, se montre comme une formation isolée, circonscrite par une bordure, *bl*, ovale ou irrégulièrement arrondie, qui n'est autre que la coupe de sa paroi latérale. A l'intérieur se remarquent 12-16 vésicules, *v*, dont le bord ou péritrème, *p*, est toujours un peu plus sombre que le fond général (toute différence de cette nature disparaît plus tard et l'étude précise devient impossible). Leur distribution est assez irrégulière; on peut dire cependant qu'elles tendent à former une chaînette continue parallèle au bord de l'éminence.

La distribution des éminences elles-mêmes reproduit en gros celle des vésicules. Dans les cas de plus grande régularité, elles forment une sorte de chapelet qui longe les bords de la troncature terminale, sur chaque branche du tubercule stigmatifère. Si cette surface était directement observable dans de bonnes conditions, on y verrait un collier de 16 grains, en forme de demi-lune verticale, ayant sa convexité en dehors. Mais une telle disposition est loin d'être constante; le collier se déforme, les éminences sortant de l'alignement pour faire saillie dans un sens ou dans l'autre.

L'armature chitineuse. Par suite de cette irrégularité, les coupes les mieux orientées intéressent l'appareil stigmatique de manière à donner les images les plus diverses. Nous utiliserons, pour nous renseigner sur les dispositions anatomiques les plus importantes, un dessin d'ensemble, FIG. **75**, dans lequel nous avons reproduit une coupe de tout le tubercule stigmatifère, à peu près verticale et axiale par rapport à l'une des grandes trachées, mais qui entame le massif des éminences de manière à en rencontrer 4 seulement, tandis qu'avec la disposition typique ci-dessus décrite elle aurait dû en rencontrer 7 ou 8. Cette figure a été dessinée au même grossissement, D. 2, que les precédentes, afin de permettre la comparaison des détails correspondants. Dans le même but, ces détails ont été désignés par les mêmes lettres toutes les fois que cela a été possible.

Quelques mots, en premier lieu, sur les modifications éprouvées par le canal trachéen, T_3.

Digitized by Google

A partir du milieu, en comptant depuis la base du tubercule, la lumière de la trachée devient irrégulière, sa paroi se plisse, se boursoufle et se revêt d'une garniture de filaments enchevêtrés, qui prend la place du filament spiralé ordinaire. En même temps, le canal apparaît ramifié; chaque éminence reçoit un rameau, r_1-r_4, qui a la valeur du tronc trachéen unique de la FIG. **71**.

Le rameau supérieur, r_1, se détache du tronc bien avant l'extrémité; il possède un parcours assez étendu, est accidenté de plissures, et aboutit à une éminence, E_1, d'une grandeur exceptionnelle, dont les vésicules terminales ne sont d'ailleurs pas visibles sur la coupe. Cette éminence est séparée des autres par une vallée à coupe anguleuse, large et profonde, au fond de laquelle se remarque un petit orifice, *o*, à peu près oblitéré, dernier vestige du stigmate au stade précédent. On voit en effet en T_2 l'armature spiralée de la trachée correspondante, non encore résorbée, atténuée dans sa partie distale en une loque chiffonnée, qui perfore obliquement la paroi du rameau r_1, en regard de l'orifice *o* et s'engage dans le mince canal qui vient y aboutir. Ce canal est l'espace vide, maintenant très rétréci, laissé par le départ de la partie *rc* de la FIG. **71**. Nous avons cru devoir ne pas passer sur ces intéressantes particularités sans les signaler au lecteur, parce qu'elles sont la preuve matérielle de ce fait que le stigmate définitif est bien, comme l'a montré WEISMANN, le résultat d'une néoformation, non d'une transformation du stigmate précédent [90, p. 116]. Il est à noter en outre que son développement est toujours excentrique par rapport au stigmate précédent. Au IIe stade, nous avons eu occasion de reconnaître qu'il avait lieu en dehors; à celui-ci, nous trouvons qu'il se fait presque entièrement en dessous, dans un plan à 90° du précédent.

Quant aux rameaux ordinaires, r_2, r_3, r_4, ils constituent de courtes digitations rétrécies à leur partie moyenne, équivalentes entre elles, divergeant de l'extrémité élargie, *V*, de la trachée.

Examinons maintenant en détail les parties de l'armature.

Le revêtement *rc* est de même nature et présente sensiblement même hauteur que celui déjà décrit dans les autres stigmates. Mais comme la lumière de la trachée est ici beaucoup plus large, l'encombrement qui résulte de sa présence est beaucoup moindre; il règne suivant l'axe une région libre assez large, qui ne disparaît que dans la partie étroite des rameaux, où l'obstruction est complète. La partie moyenne de la coupe que nous étudions semblerait indiquer, il est vrai, que les filaments enchevêtrés vont d'une

Digitized by Google

paroi à l'autre; mais cette apparence tient, comme on s'en assure en parcourant la série des coupes, à ce que la paroi trachéenne a été intéressée tangentiellement, à cet endroit, par suite d'une inflexion dans sa direction. Les aréoles très irrégulières, *a*, montrent qu'il existe, sur la face interne du revêtement, des anfractuosités de toutes formes et de toutes grandeurs, moulées sur les boursouflures dont il a été parlé ci-dessus.

Pour se faire une idée un peu nette de la structure de ce revêtement, il faut recourir à l'emploi des bons objectifs. On obtient alors des images que nous reproduisons FIG. **76** et **77**.

La première correspond à une coupe axiale par rapport à la trachée; elle est donc normale par rapport au revêtement. Celui-ci s'y montre comme une frange de filaments anguleusement tortueux, enchevêtrés comme les branches d'un buisson touffu, mais laissant reconnaître cependant que leur direction générale est normale à la paroi. Chaque filament s'implante par une petite saillie sur une couche basale continue qui tapisse immédiatement les cellules sous-jacentes. On remarque aussi de nombreux points d'épaississement aux points de croisement et aux extrémités libres, mais nous croyons que ces derniers ne sont le plus souvent qu'une illusion, due aux changements incessants de direction.

La FIG. **77** reproduit une coupe presque rasante, fournie par un pli transversal de la trachée, dans laquelle la couche filamenteuse est intéressée vers le milieu de sa hauteur. Entre les deux murs latéraux qui représentent la coupe de la couche basale, on y remarque, principalement vers le milieu, des aréoles polygonales, dont les sommets sont souvent épaissis en un nodule punctiforme. Une telle apparence tendrait à prouver que les filaments normaux à la surface, dont la coupe se montre sous la forme d'un nodule, envoient dans divers sens des rameaux tortueux, d'où résulterait la constitution d'un système réticulaire transversal. Mais nous ne sommes point parvenu à nous faire une pleine conviction à cet égard.

Revenons à la FIG. **75**.

Les vésicules terminales, ν, ne donnent lieu à aucune remarque particulière. Celles de E_2 et de E_4, vues en coupe méridienne, montrent un rétrécissement considérable du péritrème. Celles de E_2 sont vues à peu près de face, cette éminence ayant été intéressée tangentiellement et les vésicules en question y occupant une position latérale.

Il nous reste à examiner l'épaisse couche cornée qui forme le revêtement de tout le tubercule stigmatifère. Contrairement à ce qui a lieu le

Digitized by Google

plus souvent, elle se trouve assez bien conservée dans cette préparation. Il nous paraît d'autant plus convenable de nous y arrêter un moment que les formations de cette nature ne semblent pas avoir été étudiées histologiquement chez les larves de diptères.

En tenant compte de la couche matricielle plus que des caractères de la croûte dure elle-même, on peut y distinguer une région distale, *pc*, correspondant à ce que nous avons appelé la plaque cornée dans les stigmates précédemment décrits, et une région proximale, *bc*. La première constitue le revêtement individuel de l'un des deux stigmates, ou de l'une des branches du tubercule stigmatifère; la seconde appartient à la partie indivise de ce même tubercule et répond au bouclier corné qui englobe les deux stigmates au dernier âge du IIe stade, FIG. **9**, *bc*. Ces deux régions présentent, l'une par rapport à l'autre, quelques légères différences dans l'état de la surface extérieure et le degré de transformation de la cuticule : nous avons fait remarquer ailleurs que le contour latéral des branches de la fourche est plus bosselé et que la chitinisation est plus précoce au voisinage immédiat des stigmates que sur le tronc indivis du tubercule, mais, à part ces différences de détail, les caractères fondamentaux sont les mêmes.

La structure de tout ce revêtement est celle d'un fort plateau strié, ayant ses éléments empâtés dans un dépôt de chitine cornée.

Cette assimilation serait difficile à soutenir d'après les larves âgées, chez lesquelles toute la formation, d'un noir de jais, dure et cassante, est absolument impropre à l'étude. Mais les très jeunes individus, chez lesquels la chitinisation est en cours, permettent d'assister en quelque sorte au travail progressif qui transforme le plateau cuticulaire en couche cornée.

Notre FIG. **75** est précisément relative à cet état particulier du tubercule stigmatifère. C'est un dessin de simple anatomie; cependant la fine structure dont il s'agit s'y laisse en quelque sorte deviner à des indices très significatifs. L'épaisse couche cuticulaire s'y montre partagée en une zone externe noire et une zone interne incolore, pénétrant l'une dans l'autre au moyen de gros pinceaux filamenteux, qui s'expliquent aisément dans l'hypothèse d'un plateau préexistant, qui n'auraient au contraire aucune raison d'être dans celle où la couche cornée prendrait naissance par sécrétion. D'ailleurs, en appliquant un bon objectif à immersion homogène aux meilleurs endroits de la préparation, on résout fort bien toute la zone hyaline et la partie récemment transformée en groupes de filaments simulant des rubans plats, normaux à la surface générale et immédiatement assimilables aux éléments d'un plateau.

Digitized by Google

La matrice chitinogène. Malgré son apparente complication, elle se laisse aisément ramener à celle du stigmate antérieur. Le simple rapprochement des FIG. **75** et **73** suffit pour permettre l'identification des cellules matricielles de la plaque cornée, *mpc*, de celles du revêtement trachéen, *mc*, et de la couche basale, *mb*, qui leur sert de support commun. Les cellules sont du type allongé. Dissociées par un effet de rétraction, comme dans le cas de la FIG. **71**, elle montrent jusqu'à l'évidence qu'il existe une sorte de ligne de partage, *l* (1), à partir de laquelle les éléments obliquent en sens inverse, les uns allant aboutir à la plaque *pc*, et les autres à l'armature modifiée de la trachée, *rc*. Autant de particularités que nous avons déjà rencontrées dans le stigmate antérieur.

Une différence que nous trouvons dans les cellules actuelles comparées à leurs homologues du stigmate précédemment étudié, c'est que leur noyau, au lieu de se montrer au voisinage de la membrane basale, siège de préférence contre la paroi cuticulaire. Cette particularité fournit une explication au moins hypothétique à ce fait, que l'on trouve parfois sur la plaque cornée des cellules isodiamétrales ou même largement étalées entre deux éminences consécutives. On peut supposer que ce sont des éléments primitivement fusiformes, devenus indépendants de la membrane basale et ayant par suite résorbé le prolongement par lequel ils prenaient appui sur elle. Ce serait un véritable cas de migration, par un processus qui paraît tout d'abord assez surprenant, mais n'implique rien, au fond, d'incompatible avec les caractères généraux de la sous-cuticule.

En dehors des cellules allongées en fuseau, dont le rôle est de former l'armature du stigmate proprement dit, il reste la matrice particulière du revêtement *bc*. Celle-ci consiste en une assise de grandes cellules, qui ne se distinguent des cellules hypodermiques ordinaires que par leurs dimensions et par leur richesse en protoplasme. Dans la région distale du tubercule, elles passent graduellement aux cellules fusiformes sans que l'on puisse remarquer la moindre différence dans le plateau qui surmonte les unes et les autres. Aussi ne saurions-nous trop répéter que la distinction en régions dont nous avons parlé plus haut est tout artificielle et uniquement destinée à faciliter la description.

(1) Il existe une ligne semblable de chaque côté des deux divisions principales, *V*, r_1, de la trachée; nous n'avons indiqué sur le dessin que les deux externes, plus visibles sur la coupe. Il est à peine besoin d'ajouter que ces *lignes* de la figure plane correspondent dans l'espace à une surface annulaire.

Digitized by Google

Quelques remarques sur le développement. Le développement des stigmates, dans les larves des muscides, est bien connu dans ses traits généraux depuis les recherches de WEISMANN [90, p. 117]; il ne semble pas cependant qu'il ait été l'objet d'une analyse intime, où le côté histologique du phénomène ait été envisagé. Nous ne comptons pas nous-même traiter en détail cette difficile question, mais il nous paraît utile de lui consacrer en passant quelques remarques, dans lesquelles nous résumerons l'impression générale qui nous est restée de nos observations multipliées et les inductions assez plausibles que l'on peut tirer des coupes ci-dessus examinées.

Le stigmate antérieur surtout mérite de fixer l'attention au point de vue qui nous occupe.

Au stade larvaire qui précède son apparition (stade II pour le *Thrixion*, stade I pour les autres larves amphipneustiques jusqu'ici connues), l'armature cuticulaire de la grande trachée longitudinale n'aboutit pas, comme on sait, au tégument général : à une assez grande distance du point marqué pour sa mise en rapport ultérieure avec l'extérieur, sa lumière se rétrécit brusquement, puis se prolonge en un mince filament conique, non spiralé, véritable trachéole aveugle, qui s'arrête elle-même bien en deçà de la cuticule externe. Quant à la couche hypodermique correspondante, elle se comporte tout autrement; au lieu de se rétrécir et de disparaître, elle augmente d'importance et se continue en avant de la trachéole terminale sous la forme d'un bourgeon massif, renflé en forme de pilon, dont la base se fusionne avec l'hypoderme cutané. La fusion est telle, entre les deux catégories de cellules, qu'aucune différence d'ordre histologique ne permet de les distinguer : le bourgeon formateur du stigmate futur apparaît ainsi comme un massif de cellules semblables, limité extérieurement par la cuticule générale et aboutissant en dedans au canal aérien. Ses éléments reconnaissent une double origine, mais il est impossible de suivre individuellement le sort de l'une et l'autre catégorie, en sorte que la question de savoir quelles parties du stigmate sont formées par l'hypoderme trachéen et quelles par l'hypoderme cutané demeure jusqu'ici sans solution. C'est ce que reconnaît aussi LOWNE [58, p. 370]. Ce détail d'ailleurs n'a aucune importance, puisqu'il est établi par les recherches concordantes d'un grand nombre d'embryologistes, parmi lesquels BÜTSCHLI, GRABER, HATSCHEK et KOWALEVSKY, que les trachées sont d'origine ectodermique.

A une certaine époque voisine de la mue, la trachée devient le siège d'un travail spécial, bien décrit dans ses résultats définitifs par WEISMANN, que nous croyons pouvoir ramener au processus suivant.

Digitized by Google

L'activité formatrice, qui siégeait à la périphérie même de la cellule chitinogène et y organisait, les unes derrière les autres, les strates cuticulaires, se transporte à une certaine profondeur, ce qui délimite une zone protoplasmatique intercalaire enclavée entre deux feuillets chitineux, l'un externe destiné à être rejeté, l'autre interne en voie de formation. Cette zone se modifie aussitôt, devient hyaline, molle et semi-liquide, comme si sa trame protoplasmatique était progressivement résorbée ou dissoute, et par là se constitue l'état de choses représenté à gauche de la FIG. **73**, où l'on peut reconnaître : 1° l'armature trachéenne du stade II (pleine d'air et noire sur le vivant); 2° l'armature trachéenne de nouvelle formation, située en arrière de la précédente et séparée d'elle par une épaisse couche hyaline; 3° la couche matricielle ou hypodermique (1).

---

(1) C'est l'état préparatoire à la mue. L'étude de la mue elle-même n'entre pas directement dans le cadre des questions que nous avions à traiter ici; néanmoins, nous croyons utile d'exposer en note de quelle manière nous comprenons cet important phénomène.

Remarquons avant tout que le clivage de la cuticule par la formation d'un feuillet nouveau à distance de l'ancien, avec modification concomitante de la zone protoplasmatique interposée, a un double but : 1° permettre la formation de nouveaux accidents cuticulaires (fil spiral des trachées, poils ou semblables annexes du tégument externe), qui puissent librement se développer dans un milieu peu consistant et demeurer protégés jusqu'à l'époque où ils auront acquis assez de dureté; 2° préparer, sans le réaliser prématurément, le décollement de la vieille cuticule. Nous disons préparer et non réaliser, car il est à noter que la zone hyaline intercuticulaire n'est pas absolument liquide; la substance qui la constitue est assez plastique pour se mouler, par sa face interne, sur les accidents cuticulaires en voie de formation, mais assez résistante, en même temps, pour maintenir en place la vieille cuticule et conserver une épaisseur constante, malgré les contorsions et les déformations auxquelles elle est incessamment soumise et qui devraient la chasser de certains points pour l'accumuler sur d'autres, s'il s'agissait d'une simple couche liquide. La rupture de toutes les adhérences et la réduction à l'état de substance liquide ou semi-liquide ne s'achèvent qu'au moment même de la mue.

Celle-ci est réalisée, au moment voulu, au moyen d'une sorte de mécanisme hydraulique.

Lorsqu'une larve au deuxième stade, parvenue à son complet développement, se décide à muer sur le porte-objet, on est témoin des faits suivants.

Çà et là, la nouvelle cuticule semble se retirer vers l'intérieur, en se déprenant violemment de l'ancienne qui demeure en place; mais en réalité, au lieu d'être tirée de dedans, elle est repoussée de dehors, par la pression d'une gouttelette liquide qui vient d'être sécrétée par l'hypoderme. En redoublant d'attention, on voit de ces gouttelettes apparaître sur divers points entre les deux feuillets, s'étendre en nappes qui se réunissent entre elles et opèrent par le fait même le décollement du feuillet externe. Il ne reste plus à l'animal qu'à rompre cette sorte de sac, au moyen d'une contraction plus violente, et à s'en dépouiller de la manière que nous avons dite ailleurs.

S'il s'agit de la mue trachéenne, le phénomène est sans doute fondamentalement le même, seulement le feuillet cuticulaire ancien, ici la vieille armature spiralée, et les liquides intercuticulaires ne pourront disparaître du canal que par résorption. Cette résorption doit d'ailleurs marcher très vite : l'introduction de l'air est pour ainsi dire instantanée après la mue et l'armature spiralée, quelque temps encore observable sous la forme d'une traînée irrégulière, disparaît bientôt après.

Nous n'avons pas constaté directement la sécrétion finale dans le cas des trachées. Nous sup-

Digitized by Google

Durant ces changements, le bourgeon terminal subit, par suite d'un processus très analogue, un clivage axial qui prolonge la nouvelle lumière trachéenne jusqu'à la cuticule externe. Seulement, tandis que dans la région précédente les cellules se développent également en tous sens, ce qui permet à la cuticule de prendre sa forme spiroïde typique, dans celle-ci elles *poussent* vigoureusement de l'intérieur vers l'extérieur. L'effet d'ensemble de cette croissance centrifuge est précisément la saillie du tubercule stigmatifère; son effet individuel dans chaque cellule paraît consister dans une sorte de tiraillement, qui disloque les éléments du plateau en y déterminant une véritable dérégularisation et substituant à la bande spiralée le lacis de filaments que nous avons décrit plus haut. Ce mouvement, nettement manifesté par la forme allongée des cellules chitinogènes, paraît être tout à fait caractéristique; il semble même que l'épaississement local de la membrane basale n'ait pas d'autre raison d'être que la nécessité de fournir un point d'appui à la poussée cellulaire.

---

posons néanmoins qu'elle existe et que le phénomène de la mue comporte partout un même processus, dans lequel on peut distinguer, d'après ce qui précède, deux phases :

1° Une phase lente, préparatoire, consistant dans un clivage de la cuticule, lequel est dû à un déplacement de l'activité cuticulogène et à la modification de la zone périphérique de protoplasme délimitée par ce déplacement;

2° Une phase rapide, exécutive, durant laquelle le décollement des parties à exuvier est réalisé par voie hydraulique au moyen d'une sécrétion de l'hypoderme.

Cette manière de voir gagne, pensons-nous, en intérêt, si on rapproche de ce clivage temporaire, périodiquement renouvelé à chaque mue, le clivage permanent que nous aurons à signaler dans l'organe antenniforme (voir à cet égard notre communication préliminaire [69]).

Rappelons, avant de clore cette note, les vues émises sur le mécanisme de la mue, d'une part par WEISMANN au sujet des larves de muscides, de l'autre par VERSON et BISSON d'après leurs observations sur le ver à soie.

WEISMANN interprète les phénomènes préparatoires à la mue des trachées comme une infiltration de liquide *consécutive* à l'apparition préalable d'un espace interstitiel : « Zuerst hebt sich die Peritonealhaut (la couche péritrachéenne) von der Intima ab, zwischen beiden entsteht ein weiter mit klarer Flüssigkeit gefüllter Zwischenraum » [90, p. 117]. Il nous paraît évident que c'est au moins l'inverse qui a lieu, l'éloignement de la couche cellulaire ne pouvant être compris que comme une conséquence de l'apparition du liquide. Que celle-ci soit primitive, comme cela est bien possible pour ce cas et pour la formation des trachées en voie de développement, ou qu'elle ne survienne qu'après une modification locale du protoplasme, ainsi que nous croyons devoir l'admettre d'après nos observations sur la mue générale, c'est un point qui demeure conjectural, mais dont l'indécision ne saurait retentir sur l'ordre de succession dont il s'agit ici.

Pour rendre compte du décollement de la dépouille, VERSON et BISSON [85 et 86] font intervenir comme nous un liquide de sécrétion, mais ils le supposent produit par des cellules spéciales, les *Cellules hypostigmatiques*, non par les éléments ordinaires de l'hypoderme. Nous ne trouvons pas que cette interprétation puisse s'adapter suffisamment à notre cas : d'une part, en effet, les *Cellules hypostigmatiques* sont essentiellement localisées comme les *Œnocytes*, avec lesquels GRABER croit pouvoir les identifier [32, p. 213], et par suite semblent être mal appropriées à une action générale; d'une autre part, il existe sûrement des clivages locaux avec sécrétion interculiculaire, où les *Œnocytes* ne peuvent intervenir, par exemple dans l'organe antenniforme, à étudier plus loin.

Digitized by Google

Tout ce qui précède est applicable, à quelques détails près, au développement des stigmates postérieurs aux stades II et III. Ceux-ci s'organisent dans un massif de cellules chitinogènes formé pour partie par une évagination latérale (stade II) ou inférieure (stade III) de l'hypoderme trachéen, et pour partie par l'hypoderme cutané, massif qui est l'équivalent exact du bourgeon formateur du stigmate antérieur. D'autre part, le travail même du développement comprend toujours les deux processus caractéristiques de clivage axial et de poussée centrifuge.

On peut donc dire en général que le développement du stigmate se présente essentiellement comme une évagination de la trachée allant à la rencontre de l'air. Il débute par un bourgeon qui peut demeurer simple (stigmate postérieur au stade II, stigmate antérieur au stade III), ou se ramifier (stigmate postérieur au stade III), mais toujours s'organise suivant un même processus. Partout, on trouve des cellules allongées et des indices nombreux de leur poussée vers l'extérieur. Les boursouflures et les plis que nous avons rencontrés dans la région du lacis filamenteux sont dus manifestement à cette cause : on comprend en effet que sous son action la trachée tend à s'allonger, mais avant la mue elle en est empêchée par la rigidité de la vieille cuticule et, au moment même de la mue, il se peut que sa propre armature cuticulaire ait acquis une assez grande consistance pour ne plus lui permettre de s'étendre complétement.

Nous n'abandonnerons point ce sujet sans appeler l'attention du lecteur sur une particularité anatomique assez intéressante, qui se rattache immédiatement à la tendance centrifuge des éléments chitinogènes. On voit sur la FIG. **73** que cette tendance peut aller jusqu'à faire prendre aux cellules la forme de filaments nucléés, dont le bout cuticulogène sera parfois très éloigné du noyau, d'où il résulte que l'on pourra rencontrer des systèmes de cuticules adossées, tels que *pc* et *rc*, formés par une couche matricielle, dont tous les noyaux seront ailleurs. Nous nous servirons utilement de ce fait pour apprécier, plus loin, une curieuse disposition de l'organe antenniforme.

Comparaison avec les stigmates décrits dans les autres muscides. Nous avons déjà dit que la vésicule terminale nous paraît constituer la véritable *unité stigmatique* chez les larves des muscides. Cet élément est d'ailleurs partout assez semblable à lui-même : c'est typiquement un récessus arrondi, formé immédiatement sous la cuticule, probablement par un dernier clivage intercellulaire des cellules chitinogènes, qui se reconnaît de face à un bord circulaire chitinisé : le *péritrème élémentaire*. Tout appareil stigma-

Digitized by Google

tique est formé, dans sa partie extérieure, par la répétition de cet élément, et toutes les différences que l'on observe entre les divers types tiennent aux rapports des péritrèmes entre eux.

En adoptant cette base de comparaison, on peut affirmer que la larve du *Thrixion* se distingue de toutes les larves de muscides jusqu'ici décrites par l'identité architecturale de ses stigmates antérieurs et postérieurs, et de presque toutes par l'indépendance et le groupement irrégulier des péritrèmes.

C'est une remarque générale à faire d'après les dessins publiés par les divers auteurs qui se sont occupés de larves de muscides, que le stigmate antérieur diffère des postérieurs aux stades II et III au moins par le mode de distribution des vésicules terminales, quand il n'en diffère pas en outre par d'autres circonstances.

Le type où cette différence nous paraît être minimum est le *Meigenia bisignata*, chez lequel les péritrèmes des deux sortes de stigmates ont la forme simple d'un petit cadre circulaire circonscrivant un espace pertusiforme clair, isolé de ses voisins. Dans le stigmate antérieur, ils sont groupés en une série linéaire ondulée, et dans le stigmate postérieur distribués en groupes irréguliers [13, pl. XII, fig. 7]. Il est extrêmement probable que cette forme de stigmate diffère peu de celle que nous avons décrite chez le *Thrixion*. Les deux organes postérieurs ne sont pas portés sur un tubercule commun, mais chacun d'eux occupe l'extrémité d'une éminence distincte, cornée, qui pourrait bien fonctionner, par rapport à l'hôte du parasite, comme le tubercule unique de notre larve par rapport au *Leptynia*.

Partout ailleurs, les différences sont beaucoup plus accentuées entre les deux sortes de stigmates. Les péritrèmes se modifient en se mettant en rapport les uns avec les autres pour former un certain nombre de bandes, qui apparaissent sous la loupe et sont souvent décrites comme des *fentes* ondulées. Le plus souvent, il en existe trois au dernier stade, chez les tachinaires comme chez les autres muscides, et à cet égard le *Philornis molesta* de MEINERT ne fait pas exception ; cependant, le *Tachina pacta* en offre un plus grand nombre, d'après le dessin du même auteur [59, tabl. VI, fig. 11]. Ces sortes de bandes forment un ensemble disposé radiairement autour d'un petit pertuis, qui marque la place occupée par le bout distal de la trachée au stade précédent.

Il est plus difficile de faire porter la comparaison sur l'état des petites surfaces vésiculaires circonscrites par les péritrèmes : sont-elles vides, sont-elles fermées par un petit diaphragme ?

Digitized by Google

WEISMANN a admis que le stigmate postérieur des muscides étudiées par lui possède une fente étroite, pratiquée dans une fine membrane, au-dessous des cadres péritrématiques [90, p. 116]; il appartiendrait par suite au type appelé par MILNE EDWARDS *bilabié*. Depuis, KRANCHER [46, p. 532] et LOWNE [58, p. 49] ont retrouvé cette même disposition. Mais s'il s'agit des tachinaires, en particulier, la plupart des observateurs qui ont étudié les stigmates larvaires avouent qu'ils n'ont pu mettre hors de doute l'existence d'un orifice [LABOULBÈNE, 52, p. 236; BUGNION, 13, p. 41] (1).

Quant à nous, nous nous sommes expliqué plus haut au sujet du *Thrixion*. Nous croyons que la forme typique de ses stigmates, celle qui résulte de l'organisation directe du bulbe trachéen, est la forme tympanysée. Ainsi ramenés à l'idée que TREVIRANUS se faisait du stigmate des larves des lamellicornes, nous admettons avec lui que dans certains cas les échanges respiratoires peuvent s'effectuer par voie osmotique [DE SIEBOLD, 82, I, p. 598].

Pour ce qui regarde notre larve, on ne peut s'empêcher de reconnaître dans cette disposition une admirable adaptation à son genre de vie. Son existence temporaire en milieu liquide, depuis son introduction dans la cavité générale de son hôte jusqu'à sa fixation, l'usage singulier qu'elle fait de son armature stigmatique pour détruire par usure l'enveloppe cutanée du *Leptynia*, tout semble exiger que son système trachéen soit protégé par une clôture, qui permette les échanges gazeux tout en empêchant l'introduction des liquides ou des débris solides.

§ II. Quelques détails histologiques du système trachéen.

1. *La tunique péritrachéenne ou l'hypoderme trachéen.*

Au cours de son étude sur la genèse et la structure des trachées chez les larves des muscides, WEISMANN a insisté sur une apparence dont il nous paraît avoir exagéré en même temps la généralité et la signification; nous voulons parler de l'absence de limites cellulaires perceptibles dans la tunique péritrachéenne (péritonéale) (2). Nous rappellerons ici les idées de ce savant et nous exposerons en quelques mots les faits qui nous empêchent d'y adhérer sans restriction.

(1) Il semble étrange, à première vue, qu'une simple observation microscopique ne puisse pas décider si une membrane est continue ou perforée; mais il faut remarquer que l'observation des stigmates est rendue difficile, dans les préparations digérées, par la présence de toute l'armature interne, et que d'autre part les coupes sont fréquemment défectueuses.

(2) Le même reproche lui a été adressé par LOWNE [58, p. 48].

Digitized by Google

Pour WEISMANN, les cellules péritrachéennes se fusionnent, en perdant complétement leur autonomie [90, p. 78], dès que la cuticule interne (l'*intima* de LEYDIG) s'est constituée. Il résulte de là une couche protoplasmatique multinucléée, — on dirait aujourd'hui un syncytium, — dont les noyaux sont dépositaires des manifestations vitales qui appartenaient originellement aux cellules; ces noyaux pourront d'ailleurs, après un travail plus ou moins compliqué de divisions, se reconstituer ultérieurement en cellules indépendantes [90, p. 117].

Postérieurement à WEISMANN, POUCHET semble avoir adopté la même manière de voir dans son étude sur le développement du système trachéen de l'anophèle [71, p. 220].

Il faut dire tout de suite que l'aspect de l'hypoderme trachéen, sur les préparations dissociées et même sur des coupes axiales, est bien, en général, celui qui correspond à une absence de limites cellulaires discernables; mais on n'en saurait conclure qu'il est intervenu une fusion.

Il ne manque pas de régions où les limites demeurent visibles, même sur les coupes axiales; telles sont, par exemple, les régions qui avoisinent les stigmates; en tout cas, les coupes tangentielles seraient suffisantes pour faire la conviction dans le sens opposé à l'opinion de WEISMANN. Sur ces coupes, les contours cellulaires apparaissent comme un carrelage polygonal de la plus grande netteté. Ces contours tendent, il est vrai, à disparaître à mesure que l'on examine des plans de plus en plus profonds; mais comme ils disparaissent dans l'hypoderme cutané ou dans nombre d'épithéliums intestinaux à mesure que l'on avance vers la cuticule ou vers le plateau. C'est un caractère commun à beaucoup d'assises cellulaires qui produisent une cuticule ou un plateau, que les membranes latérales s'effacent partiellement au voisinage immédiat de cette formation commune. Mais une circonstance indique toujours que les cellules n'en conservent pas moins leur autonomie et cette circonstance est réalisée pour la tunique matricielle des trachées comme pour l'hypoderme cutané, c'est que les noyaux restent en place et correspondent à peu près au centre du contour polygonal que montre la coupe rasante.

2. *Les cellules trachéolaires étoilées.*

Historique. On doit à LEYDIG d'avoir signalé le premier, dans la larve du *Corethra*, de remarquables cellules ramifiées ou pluripolaires, en connexion avec l'hypoderme trachéen, qu'il a envisagées comme l'appareil de terminaison des trachées [56, fig. 4 et 57, fig. 205]. Depuis cette découverte,

Digitized by Google

les « Tracheenendzellen » ont été étudiées dans d'autres espèces et actuellement il existe sur cet objet toute une littérature.

Les travaux relatifs aux larves de diptères nous intéressent principalement; ils sont dus à WEISMANN et à LOWNE.

WEISMANN a retrouvé les cellules pluripolaires dans les larves de muscides très jeunes, à l'extrémité des trachées en voie de développement; il a reconnu ce fait important que le canal trachéen s'y poursuit au sein même du corps protoplasmatique [90, p. 79, Pl. VIII, fig. 97].

Quant à l'auteur anglais, il n'institue pas une étude détaillée et cytologique de cet élément, mais il le mentionne dans sa grande monographie de la mouche à viande, s'attachant surtout à en faire ressortir la distribution, les rapports et la signification morphologique; il admet l'existence d'un réseau cœlomique formé de *cellules étoilées* et de lames endothéliales, qu'il homologue au tissu adénoïde des vertébrés et qu'il considère en bloc comme d'origine parablastique. C'est dans les éléments de ce réseau que sont creusés les plus fins *capillaires trachéens* [58, p. 273].

Parmi les travaux qui ont porté sur des insectes d'autres ordres, nous ne pouvons que mentionner ceux de MAX SCHULTZE et de WIELOWIEJSKI sur les lampyrides [80 et 92], qui confirment et précisent les caractères reconnus par LEYDIG et WEISMANN; celui de WISTINGHAUSEN sur les glandes à soie des chenilles [94], où est décrit le *réseau de capillaires trachéens*, qui est le véritable appareil terminal de l'arbre respiratoire; celui de RAMON Y CAJAL sur les muscles des ailes et des pattes des insectes [72], particulièrement précieux en ce que l'auteur applique son exquise technique au chromate d'argent à révéler, autour des éléments musculaires, des capillaires trachéens qui ont moins de 0,2 μ de diamètre.

Mais nous ne pouvons mieux faire que de résumer ici, comme mise au point de la question, les principaux résultats que les glandes à soie des chenilles ont plus récemment fournis à HOLMGREN [36] (1). Pour cet observateur, l'ensemble des cellules du système trachéen se partage en trois groupes :

1° Les cellules trachéennes, formant le revêtement d'un tube cuticulaire spiralé, comparable au lumen d'une glande (*épithélium trachéen*; rôle simplement conducteur);

(1) L'important travail de cet auteur nous a été obligeamment signalé par M. le professeur CUÉNOT, de Nancy. Nous devons au même savant plusieurs autres communications très précieuses, pour lesquelles nous lui faisons ici nos sincères remercîments.

Digitized by Google

2° Les grandes cellules pluripolaires, logeant à titre de canaux intracellulaires les prolongements *non spiralés* des trachées (*épithélium de passage*; rôle respiratoire, manifesté par des propriétés réductrices qui permettent un rapprochement fonctionnel avec les hématies des vertébrés);

3° Un réseau à mailles fermées, réunissant entre eux les bras des cellules précédentes, constitué par de fins canalicules qui sont creusés dans des cellules spéciales, à noyaux relativement très petits (*épithélium capillaire*, identique au réseau capillaire de WISTINGHAUSEN; rôle respiratoire, comme pour le précédent).

Observations personnelles. Elles ne porteront que sur les cellules multipolaires. Ayant plusieurs fois rencontré ces beaux éléments dans la larve du *Thrixion* à tous les stades, nous n'avons pu passer sans nous efforcer de recueillir à leur sujet quelques renseignements; nous allons en rendre compte, sans prétendre faire une étude complète de la question.

C'est à un de nos essais de coloration *vitale* par le bleu de méthylène que nous devons d'avoir pu apprécier la distribution topographique et les caractères généraux des éléments qui nous occupent.

Une larve au IIe stade, suffisamment transparente, ayant séjourné 5 heures dans la liqueur physiologique bleuie par l'addition d'une goutte de teinture, fut examinée par la face ventrale. La substance colorante, absorbée en assez grande quantité, s'était fixée avec une élection remarquable sur divers organes et notamment sur les trachées. Notre attention fut surtout frappée par un certain nombre de cellules pluripolaires d'une grande richesse de prolongements, d'une taille géante et rivalisant de beauté avec les cellules radiculaires de la moelle des vertébrés, qui se détachaient en bleu franc sur le fond incolore de l'enveloppe musculo-cutanée. Un moment, nous crûmes avoir affaire aux cellules nerveuses sous-hypodermiques décrites dans les larves de diptères par VIALLANES [87, p. 42, pl. II, fig. 1]. Mais nous ne fûmes pas longtemps sans nous apercevoir que les corps cellulaires, n'émettant pas de prolongement cylindraxile et étant, par contre, invariablement abordés par une branche trachéenne assez importante, ne pouvaient être considérés que comme la terminaison de celle-ci (1).

La plupart des cellules ainsi observées avaient une situation superficielle. Aux faibles grossissements, elles formaient un élégant semis d'étoiles sous-hypodermiques, portées par des rameaux un peu plus longs ou un peu

(1) LOWNE suppose, non sans quelque raison, que les cellules trachéolaires ont été prises plus d'une fois pour des cellules ganglionnaires [58, p. 49].

Digitized by Google

plus courts, dépendant des principales trachées ventrales. Ce n'est guère que dans la région pharyngienne que nous leur avons trouvé une situation profonde.

La FIG. **78** est la reproduction d'un dessin fait au moment même de l'observation; *tr* est une branche trachéenne latérale, issue immédiatement de la grande trachée; *tr'* en est un court rameau; l'un et l'autre sont faiblement teintés. La cellule *C* est, au contraire, d'un bleu intense, ce qui permet d'en distinguer les contours, d'en suivre les prolongements les plus délicats et d'en remarquer la mise en rapport avec l'enveloppe matricielle de la trachée, en *x*. Le noyau est resté incolore, tandis que le nucléole s'est saturé de matière colorante à l'égal du cytoplasme.

Le trait le plus remarquable et le plus caractéristique de cet élément anatomique, c'est que le canal aérien de *tr'* se prolonge dans son intérieur en y changeant d'aspect et en y subissant plusieurs ramifications dichotomiques, telles que les dernières branches sortent chacune par un des bras de la cellule et continuent leur trajet sous la forme de trachéoles qui paraissent nues (1).

Il existe aussi quelques bras protoplasmatiques libres, *a*, qui se creuseront peut-être plus tard et se développeront en une nouvelle trachéole.

La continuité du tronc trachéolaire avec la lumière trachéenne, *tr'*, ne permet pas de douter que le protoplasme de la cellule ne fonctionne par rapport aux parois de tout le système comme la tunique matricielle ordinaire par rapport au canal trachéen et que par suite les trachéoles n'aient la signification d'un système intra-cellulaire. Les canaux de ce système se développent énormément dans le sens de leur axe, entraînant autour d'eux une gaîne de protoplasme, lequel est passé, pour ainsi parler, à la filière et forme une couche de plus en plus imperceptible, de telle sorte qu'à peu de distance du corps cellulaire les canaux semblent constitués par un tube à parois hyalines. Leur largeur peut être d'ailleurs très considérable : on peut dire qu'une cellule de ce genre dessert par ses ramifications un département assez étendu, distribuant l'air aux muscles, aux organes excréteurs et, d'une manière très générale, aux éléments anatomiques voisins.

On voit par ce qui vient d'être dit que, si les cellules ramifiées peuvent être désignées sous le nom de *terminaisons trachéennes* (LEYDIG, WEISMANN), dans ce sens qu'une trachée perd brusquement ses caractères en les abordant, cette appellation ne doit pas faire naître dans l'esprit l'idée d'un organe qui serait à la trachée ce que la *terminaison nerveuse* est à la fibre

(1) En réalité, ces canaux demeurent revêtus d'une couche imperceptible de protoplasme.

Digitized by Google

nerveuse, c'est-à-dire l'idée d'une modification terminale par laquelle le canal aérien se mettrait directement en rapport avec l'élément anatomique auquel il est destiné. Elles siègent souvent très loin des organes qu'elles desservent, et par suite doivent être considérées comme le centre formateur du système trachéolaire correspondant à une même branche trachéenne.

Le mot *trachéole* devient par là susceptible d'une définition précise : c'est un canal aérifère essentiellement *intra-cellulaire* et point du tout méatique, c'est-à-dire *intercellulaire*, comme les *trachées*, bien que sa lumière soit en continuité avec leur lumière et sa gaîne pariétale de protoplasme soudée au manchon cellulaire péritrachéen.

Ces trachéoles sont bien des voies de distribution de gaz en nature et non de gaz dissous : sur le vivant, elles apparaissent comme une ligne noire déliée, qui n'a nullement été forcée dans notre FIG. **78**. Si cette circonstance s'était dérobée jusqu'ici à l'observation [HOLMGREN, 36, p. 93], c'est sans doute, ainsi que l'a très bien supposé WISTINGHAUSEN, parce que la paroi des trachéoles est très perméable *post mortem* et que leur lumen est très vite envahi par les liquides, tandis que celui des trachées reste protégé par l'armature spiralée.

Quels sont, dans notre objet, les rapports des trachéoles issues d'une cellule avec leurs congénères issues d'une autre cellule? quelles sont les allures générales et la véritable nature du système capillaire qui les unirait en un réseau fermé, comparable aux capillaires sanguins des vertébrés, si du moins les choses s'y passent comme dans les cas étudiés par WISTINGHAUSEN et HOLMGREN? Il ne nous a pas été possible de le reconnaître. Toujours est-il que les trachéoles peuvent être suivies individuellement sur un parcours quelquefois très considérable, et que la constitution de leur paroi nous a toujours paru être la même, celle d'un *bras protoplasmatique creux*. Jamais, nous n'avons vu les petits noyaux dont parle HOLMGREN et qui, dans les glandes à soie des chenilles, arrivent jusqu'au voisinage immédiat du corps cellulaire [36, Taf. V, fig. 2, *c*]. Ils auraient dû, semble-t-il, rester incolores dans l'expérience de coloration physiologique à laquelle se rapporte notre FIG. **78**, et dès lors frapper notre attention par un effet de contraste.

Ajoutons aux données précédentes, fournies par l'observation sur le vivant, quelques renseignements empruntés à l'examen des coupes.

Les cellules trachéolaires s'observent le mieux sur les coupes longitudinales superficielles : profondément, on ne trouve que leurs prolongements,

Digitized by Google

sous la forme de canalicules qui font l'impression de tubes nus. Nous exceptons toujours la région pharyngienne, où il en existe de remarquablement belles, dont les canaux se distribuent entre autres aux muscles de la succion.

Les dimensions observées sont variables, mais toujours très grandes par rapport à celles des cellules péritrachéennes; nous avons mesuré des corps cellulaires de 45-70 μ et des noyaux de 20-25 μ.

Le protoplasme est très finement granuleux, presque homogène. La FIG. **79**, où nous avons synthétisé la vue superficielle (noyau) et la vue profonde (canaux) d'une grande cellule à canal principal trois fois ramifié, montre l'allure des trachéoles. Les branches 1 et 3 y sont dans un même plan avec le canal trachéolaire principal, *ctl*, et s'isolent immédiatement dans un bras protoplasmatique, tandis que le rameau 2 décrit plusieurs sinuosités dans des plans différents et n'abandonne que plus loin le corps cellulaire; celui-ci est assez généralement allongé, comme dans le cas actuel, suivant le prolongement de la trachée correspondante.

La FIG. **80** reproduit en coupe transversale une autre cellule de même espèce. Elle est absolument démonstrative pour le caractère *intra-cellulaire* des trachéoles : le canal principal et les rameaux 2, 3, coupés droit, ont leurs sections entourées sur tout leur pourtour par le protoplasme; les branches 1, 4, 5 sont coupées suivant diverses incidences obliques. Une autre particularité intéressante, c'est que le noyau, logé entre les canaux intraprotoplasmatiques, a subi, du fait de leur présence, une véritable déformation, son contour étant devenu anguleux, comme s'il cherchait à se développer dans la masse de protoplasme disponible. D'autres fois, au contraire, on constatera que les canaux se détournent eux-mêmes et décrivent une anse en dehors pour contourner le noyau.

La structure de la paroi, dans les canalicules trachéolaires, est d'une étude particulièrement délicate. Le plus souvent, même avec les bons objectifs ordinaires, on n'y voit qu'une couche hyaline, assez épaisse toutefois et en tout cas suffisamment nette pour qu'on ne puisse révoquer en doute son existence (1). Si on observe avec un excellent objectif à immersion et en milieu aqueux, on constate les faits suivants :

1° Le canal afférent principal, *ctl*, FIG. **79**, se montre parfois spiralé, avant sa ramification, presque à l'égal d'une trachée de même calibre, mais

(1) La continuation de l'*intima cuticulaire* dans les plus fins canaux trachéens est un fait douteux pour LOWNE : « Whether the cuticular intima is continued into the smallest tracheal vessels is doubtful » [58, p. 49].

Digitized by Google

comme il est impossible, dans la plupart des préparations, de reconnaître la surface suivant laquelle la grande cellule se soude sur le manchon de cellules trachéennes ordinaires, nous ne pouvons affirmer que la spirale appartienne bien réellement à la trachéole; le contraire est au moins aussi probable.

2° Sur les branches de bifurcation un peu larges (3-5 μ), la couche hyaline montre la structure représentée, sous un très fort grossissement, FIG. **81** : en coupe optique axiale, on trouve que le contour externe est arrêté par une ligne droite, tandis que le contour interne est inégal, comme estompé en pointillé; pour une mise au point superficielle (paroi supérieure) ou profonde (paroi inférieure), on aperçoit une très fine annelure formée de lignes discontinues ou de points serrés, qui paraissent correspondre à une sorte de plateau, dont les éléments tendraient à se disposer en spirale très fine.

3° Sur les fins rameaux, nous n'avons pu distinguer aucun détail.

Ces faits nous mettent en présence de propriétés adaptatives du protoplasme aussi difficiles à comprendre en dehors de la théorie réticulaire qu'aisées, avec ce point de départ, à réduire à d'autres aptitudes connues.

Il est à supposer que la formation d'une trachéole au sein du protoplasme comporte un mécanisme très analogue à celui qui préside à la formation d'une trachée, dans le bulbe massif du stigmate antérieur. Là, le phénomène a débuté par un clivage axial, peut-être bien imputable à un travail de transformation protoplasmatique, pareil à celui que nous avons admis dans le phénomène préparatoire à la mue générale et compliqué d'une sécrétion intercellulaire, peut-être bien aussi immédiatement produit par cette sécrétion (1). Ici, il peut bien commencer par une sécrétion interne du protoplasme, dont le produit s'accumulerait suivant les directions marquées pour le trajet de la future trachéole et constituerait une véritable *vacuole filiforme*, destinée à être ultérieurement résorbée, comme est résorbé le liquide trachéen.

Or, c'est un caractère cytologique des vacuoles, mis en relief principalement par les leçons orales et écrites de CARNOY, que leur présence détermine dans la trame réticulaire du protoplasme environnant une condensation très comparable à celle qui se fait contre la membrane même. Rien

(1) Bien que nous ayons soutenu (p. 190, note) que la sécrétion ne peut être *primitive* dans le cas du clivage général, parce que la couche hyaline conserve, jusqu'au décollement, une consistance inconciliable avec cette hypothèse, nous ne nous croyons pas autorisé à nier qu'elle ne puisse l'être dans le cas des clivages intra- ou intercellulaires.

Digitized by Google

d'étonnant, dès lors, à ce que, pareillement à ce qui a lieu pour les membranes, il se produise ici une régularisation des trabécules et une transformation, dont le résultat dernier est très comparable à une des nombreuses formes de plateaux.

Nous nous sommes un peu étendu sur le protoplasme des cellules trachéolaires; nous ne dirons qu'un mot sur les autres parties.

La membrane nous a paru à peu près insaisissable.

Le noyau est remarquable par un boyau nucléinien périphérique à anses courtes et serrées. Il existe un gros nucléole, pareil à celui que nous avons décrit en détail dans l'épithélium intestinal, qui nous a paru contenir parfois, à l'état d'inclusion, un nodule de nucléine.

CHAPITRE IV.

Appareil sécréteur et excréteur. — Organe métamérique ou œnocytique.

Nous passerons très rapidement sur la plupart des organes sécréteurs ou excréteurs, nous bornant à signaler à grands traits les particularités qui nous paraîtront pouvoir servir de jalons dans une étude comparée du groupe. C'est seulement à propos des œnocytes que nous devrons donner des détails plus circonstanciés.

I. *Les glandes salivaires.*

Ces glandes ont la forme de tubes aveugles, droits, de même calibre sur toute leur longueur, logés de part et d'autre de la moelle ventrale. Elles ne sont pas soudées l'une à l'autre à leur bout distal, contrairement à ce qui se rencontre chez d'autres muscides.

Les cellules qui en tapissent la paroi sont de même ordre, de même grandeur et de même physionomie générale que celles de l'intestin moyen, mais plus distinctes les unes des autres, à protoplasme plus homogène, incomparablement plus avide de matières colorantes. Le noyau est bien du même type; cependant, le boyau nucléaire y est encore plus grossièrement strié; on le dirait formé de gros disques nucléiniens sériés sans ordre, gardant mal leur alignement, — nous parlons uniquement de l'aspect dans les préparations ordinaires et aux grossissements moyens. — Le nucléole est immense, fréquemment criblé de vacuoles.

Digitized by Google

Sur les coupes, ce revêtement cellulaire s'est offert à nous sous deux états fort différents, tenant sans aucun doute à quelque particularité fonctionnelle :

a) Dans la plupart des cas, le lumen de la glande est ondulé sur les bords comme celui de l'intestin, les cellules proéminant fortement à l'intérieur et ne restant soudées les unes aux autres que par une bande basale de faible hauteur.

b) Exceptionnellement, la soudure se prolonge autant que la saillie et le lumen offre une section droite parfaitement circulaire. Nous avons observé le cas plusieurs fois.

II. *Les tubes de Malpighi.*

Ces organes sont plus ou moins jaunes chez les larves un peu âgées.

On doit, d'après leur orientation dans le cœlome, les distinguer en une paire antérieure et une paire postérieure, FIG. **25**, *ms*, *mi* (1).

Les tubes postérieurs sont relativement courts, bouclés sur eux-mêmes vers leur extrémité aveugle, sans être proprement récurrents. Avant de deboucher dans l'intestin, ils confluent en un tronc unique dont la longueur, toujours assez réduite, peut diminuer jusqu'à devenir nulle.

Autre est l'allure des tubes antérieurs. Insérés ensemble sur l'intestin au même niveau que les précédents, mais en un point diamétralement opposé, ils remontent d'abord vers les centres nerveux pour revenir sur eux-mêmes en se repliant brusquement et se terminer par une dilatation ovalaire après un parcours récurrent qui équivaut sensiblement aux 3/4 du parcours direct. La poche terminale aussi bien que le coude antérieur donnent insertion à un cordon fibrillaire qui sert en même temps à maintenir l'orientation générale de la glande et à lui imprimer de remarquables déplacements longitudinaux. Le cordon antérieur est une fibre musculaire, uninucléée, comme les muscles viscéraux, mais très nettement striée, qui envoie des chefs d'insertion à la grande trachée du même côté, à un lobe adipeux et à la paroi

(1) Cette orientation est typique; ni WEISMANN ni LOWNE ne paraissent en avoir tenu compte, soit dans leurs descriptions, soit dans leurs dessins de l'appareil digestif des larves des muscides.

Parmi les nombreuses figures qui ont été publiées de l'appareil digestif et de ses annexes dans les larves de diptères en général, on en trouve où cette distinction est correctement maintenue, mais en général on y fait confluer ensemble un vaisseau antérieur avec le vaisseau postérieur du même côté [BRAUER, 10, fig. 4; BATELLI, 4, fig. 7]; dans nos dissections, nous avons toujours trouvé que les deux antérieurs et les deux postérieurs s'unissent entre eux pour s'insérer au même point de l'intestin. C'est aussi ce que KÜNCKEL a fort bien indiqué chez les volucelles [47, pl. XVII, fig. 2].

Digitized by Google

générale. Le cordon postérieur est bien moins caractérisé comme élément contractile; il se pourrait qu'il fut de nature conjonctive, mais en tout cas destiné à fonctionner comme antagoniste du précédent, susceptible de s'allonger passivement pendant sa contraction, pour revenir ensuite à sa longueur normale en tirant sur le vaisseau.

De là un jeu alternatif d'une amplitude surprenante, qui tantôt porte en avant le tronçon réfléchi du tube de MALPIGHI et tantôt le ramène en arrière. Dans nos observations sur le vivant, nous avons toujours été frappé de la fréquence et de l'énergie de ces déplacements. Nous ignorons s'ils ont été signalés ailleurs; mais, dans tous les cas, leur signification physiologique ne peut être que de suppléer à l'imperfection de la circulation en amenant l'organe dépurateur au-devant des matériaux qu'il doit éliminer. Peut-être pourrait-on dire aussi que dans l'espèce que nous étudions ils suppléent au faible développement de l'organe lui-même.

La constitution histologique des parois est conforme, pour le fond, aux descriptions qui en ont été faites chez d'autres larves de diptères ou même d'autres insectes [SCHINDLER, 77]. Le boyau nucléinien offre parfois une striation très nette et très régulière, observable même sur le vivant avec la combinaison optique D. 4; mais le plus souvent, il paraît irrégulier, sans que cette différence d'aspect puisse être mise sur le compte des traitements.

La petite ampoule terminale exigerait une étude un peu attentive.

Les parois en sont très minces. Lorsqu'on la vide, par voie mécanique ou mieux par voie chimique, il ne reste qu'une pellicule à deux feuillets affaissés l'un sur l'autre et transparents, où les noyaux ne sont nullement vésiculeux. Dans l'examen des coupes transversales en série, on est surpris de voir succéder aux sections de l'organe glandulaire d'aspect bien connu, celle d'une vésicule à paroi tellement mince qu'il faut de l'attention pour y reconnaître une cellule plate.

Le contenu n'est pas moins digne d'intérêt. Sous la loupe, c'est une matière opaque, blanc de lait, qui difflue dans la goutte d'eau, lorsqu'une déchirure la met en liberté. Au microscope, ce sont des sphérules d'une régularité géométrique, dont le diamètre oscille entre 0,8 et 3,8 μ, FIG. **103**. Dans l'eau, la reconnaissance de leurs caractères optiques est à peu près impossible à cause du mouvement brownien dont elles sont agitées. Dans la glycérine, elles se montrent à peu près uniformément grises. Dans l'air, à sec, on a les images *a* ou *b*, FIG. **104**, suivant que la mise au point est superficielle ou profonde. Dans ce dernier cas, des anneaux de diffraction, que nous avons cherché à reproduire, pourraient faire croire à l'existence de zones

Digitized by Google

alternativement plus réfringentes et moins réfringentes; en réalité, nous n'avons pu constater, avec nos meilleures combinaisons optiques, ni striation concentrique, ni striation radiale. Il est fort probable que de semblables stries existent, mais elles doivent être d'une finesse extrême.

Entre les nicols croisés, les sphérules s'illuminent visiblement, sans toutefois donner lieu au phénomène de la croix, du moins d'une façon un peu nette.

Quelques essais de microchimie nous renseignent sommairement sur leur nature.

Il y a dissolution instantanée dans les acides minéraux, même fortement dilués, aussi bien que dans les liqueurs acétiques et jusque dans le réactif classique de RIPART et PETIT. On obtient une effervescence de CO^2 ou pas d'effervescence suivant les proportions relatives de la matière traitée et du milieu aqueux; le plus souvent, la quantité absolue de CO^2 mis en liberté est assez petite pour se dissoudre en totalité. Enfin, une goutte de H^2SO^4 agissant après HCl donne lieu au développement des cristaux bien connus de sulfate de calcium hydraté (gypse). On peut donc admettre que les granules étudiés sont formés, principalement du moins, de carbonate de calcium.

L'accumulation d'un semblable produit dans une poche terminale des tubes de MALPIGHI antérieurs n'est assurément point particulière à la larve du *Thrixion*. Le même caractère se remarque probablement à des degrés très divers dans la plupart des larves des diptères. Dans beaucoup de cas, il peut être assez peu marqué pour échapper à l'observation, et dans d'autres, au contraire, prendre de telles proportions que la petite poche blanche devienne un sac volumineux ayant des apparences de glande autonome.

Dans la larve du *Thrixion*, cette petite poche se reconnaît déjà au IIe stade, mais les parois en sont encore épaisses, le contenu laiteux peu abondant; elle se développe avec l'âge, plus ou moins d'ailleurs suivant les individus, et à maturité elle ne peut passer inaperçue même dans une dissection peu attentive. Elle est surtout volumineuse dans la pupe, aux premiers jours de la nymphose.

Chez une autre tachinaire, parasite d'une chenille, sur laquelle nous avons quelques recherches en cours, la même formation est déjà bien plus développée. Plus développée encore chez l'*Eristalis tenax*, où BATELLI l'a étudiée avec soin. Les caractères fondamentaux qu'elle y présente sont ceux que nous avons retrouvés chez le *Thrixion*, sauf que les granules contiennent un mélange de carbonates de calcium et de magnésium, où prédomine ce der-

Digitized by Google

nier sel. Dans notre cas, nous avons inutilement recherché le magnésium; il faut dire que nos essais portaient sur des quantités infinitésimales de matière, circonstance plus que suffisante pour expliquer un résultat négatif.

Il ne sera pas sans intérêt d'ajouter ici que la poche laiteuse dont nous parlons a été très probablement remarquée par DUTROCHET dans cette même larve d'*Eristalis tenax (mouche abeilliforme)*, mais qu'elle a été interprétée par lui comme un organe spécial, auquel il a donné le nom de *vaisseau lactifère*.

On peut, en effet, se rendre compte, en se reportant au texte et à la figure de cet ancien observateur [24, p. 197 et fig. 18], que les caractères assignés aux organes lactifères conviennent parfaitement à la formation étudiée de nos jours par BATELLI. DUTROCHET a parfaitement remarqué que ces organes sont d'*autant plus volumineux que la larve est plus âgée* [le contraire aurait lieu s'il s'agissait des glandes salivaires (1)]. Il a vu aussi leurs rapports avec les tubes de MALPIGHI; mais, après avoir émis l'opinion que l'*organe lactifère* est » destiné spécialement à la nutrition de la nymphe pendant sa métamorphose «, il explique de la manière suivante ces rapports : » Je dis spécialement, car il paraît que c'est aussi dans ces organes que les vaisseaux biliaires supérieurs (les *cœcums gastriques)* et inférieurs (les *tubes de Malpighi*) puisent les matériaux de la sécrétion des fluides qu'ils versent dans le canal alimentaire « (loc. cit.).

Enfin, chez certaines espèces de nématocères, l'excrétion calcaire prend une telle importance, dans la portion distale du tube de MALPIGHI, que l'organe affecte la forme d'un cœcum volumineux, longeant l'intestin et visible par transparence à travers le tégument. La première idée qui se présente, c'est bien de le considérer comme une glande distincte; aussi fallait-il s'attendre à voir la méprise de DUTROCHET se répéter au sujet des larves de ce groupe. Sans entrer à cet égard dans des détails qui demanderaient une révision assez étendue de la littérature, il suffira de rappeler que les *grands vaisseaux blancs* sont demeurés énigmatiques pour LYONET, ainsi que BATELLI le fait très justement observer à propos d'un *ver aquatique à queue de rat* que le célèbre observateur rapproche du *Psychoptera paludosa (sic*, évidemment pour *Ptychoptera paludosa*); on lit, dans les « Recherches

(1) Dans sa savante révision de la bibliographie des diptères [47, p. 26 et suiv.], KÜNCKEL identifie les vaisseaux lactifères de DUTROCHET avec les glandes salivaires; cette identification ne nous paraît pas être suffisamment d'accord avec le texte et la figure de DUTROCHET.

Digitized by Google

sur l'anatomie et les métamorphoses de différentes espèces d'insectes » (1), p. 194 :

« Quand on couche ce ver à la renverse, on lui remarque deux gros » vaisseaux très blancs, qui occupent environ la moitié de toute la longueur » de son corps par dessous, et entre lesquels un vaisseau brun plus grand » encore, que je crois être son estomac; mais pour ces deux vaisseaux, je » ne sais ce qu'ils sont. »

Après nous être un peu attardé sur la partie modifiée des tubes de MALPIGHI, revenons à leur partie non modifiée.

Son activité dépuratrice se manifeste en général avec une grande netteté après l'ingestion du bleu de méthylène (2). La matière se localise dans les cellules, même quand elle n'existe pas dans l'organisme en quantité suffisante pour y donner lieu à des colorations observables, et s'y élabore en petites sphérules vertes, qui sont ensuite rejetées dans le lumen du vaisseau. En marche régulière du phénomène, il est difficile de surprendre les boules dans les cellules mêmes, tant leur séjour y est de courte durée. Mais lorsque le travail sécrétoire a dû se prolonger ou, ce qui doit amener le même résultat, lorsqu'il y a eu surmenage de l'organe, à la suite d'un excès de matière étrangère déversée dans le cœlome par l'intestin, il survient une véritable fatigue; les sphérules, au lieu d'être expulsées, demeurent au repos au sein même du protoplasme, dans leurs vacuoles formatrices. Nous avons observé le cas après une trentaine d'heures d'un travail modéré et aussi après quelques heures seulement de suractivité.

III. *Les cellules péricardiales.*

La signification fonctionnelle du tissu péricardial a donné lieu, comme on sait, aux opinions les plus diverses. Nous avons vu plus haut que DOGIEL, se laissant impressionner outre mesure par ses relations avec les parois cardiaques et par certaines colorations de laboratoire, qui de soi n'ont pas une valeur exclusive, lui attribua une nature nerveuse, donnant aux élé-

(1) Ouvrage posthume de PIERRE LYONET publié par M. N. DE HAAN, Paris, 1832.

Nous sommes redevable de la recherche et de la transcription de ce passage à notre excellent confrère le P. J. DE JOANNIS. Qu'il nous permette de lui exprimer ici toute notre reconnaissance pour de nombreux services de cette nature que sa compétence scientifique et son inépuisable dévouement nous rendent également précieux.

(2) Nous avons à peine besoin de rappeler que la plupart des auteurs modernes sont d'accord pour reconnaître dans ces organes de véritables reins. Cependant, LOWNE avoue ses préférences personnelles pour l'opinion originelle de MALPIGHI, qui les considérait comme un foie [58, p. 54].

Digitized by Google

ments qui le constituent le nom de *cellules apolaires* [21, p. 9]. Plus récemment, tandis que BALBIANI a reconnu à ce même tissu des aptitudes phagocytaires, spécialement dirigées contre les microbes cœlomiques [d'après METCHNIKOFF, 60, p. 104], KOWALEVSKY a pu établir, au moyen de l'élégante méthode des injections physiologiques, sa fonction excrétoire [d'après L. CUÉNOT, 19, p. 3]. Enfin, pour LOWNE, les cellules péricardiales seraient plutôt une forme jeune des cellules adipeuses [58, p. 91].

C'est avec la manière de voir de KOWALEVSKY que nos observations sur la larve du *Thrixion* concordent le mieux.

Les cellules péricardiales constituent, dans les larves des muscides, deux cordons longitudinaux correspondant aux insertions cardiaques des muscles aliformes et prenant part aux mouvements de systole et de diastole. Très grandes et disposées sur un seul rang autour du ventricule, elles sont de dimensions moyennes et ordinairement plurisériées le long du tronçon intermédiaire du vaisseau dorsal.

La FIG. **62** permet d'apprécier la situation des grandes cellules par rapport à la paroi cardiaque, ainsi que leur taille colossale comparée à celle des vésicules latérales, dans la larve du *Thrixion*. Il en existe 6-9 de chaque côté. Au stade III, elles atteignent 40-90 μ en longueur et 40-70 μ en largeur.

La FIG. **61** donne, en *gcp*, une idée plus précise de leurs rapports. Situées dans un sinus prismatique, à section triangulaire, lequel est limité par la paroi cardiaque et par les chefs d'insertion luminaires des muscles aliformes, elles sont forcément inondées à chaque diastole par le flot de sang, qui se précipite vers les ostioles du ventricule; on comprend par suite qu'elles puissent lui emprunter au passage les matériaux sur lesquels leur activité spécifique est appelée à s'exercer. Leur protoplasme offre d'ailleurs plus d'une ressemblance avec celui des cellules excrétrices le mieux caractérisées : coloration jaunâtre durant la vie, grande avidité pour le carmin et les autres teintures courantes après fixation, présence de vastes plages vacuolaires occupées par une substance (produit d'élaboration?), qui retient énergiquement l'acide picrique, etc.

Les petites cellules forment une série linéaire simple sur tout son parcours ou tout au plus dédoublée par places, présentant çà et là des interruptions qui ne nous ont paru constantes ni pour le nombre ni pour la position. Les éléments y sont serrés et comme comprimés perpendiculairement à leur longueur (nous désignons ainsi celle de leurs dimensions qui est parallèle à l'axe du vaisseau dorsal); d'où il résulte que leur contour est

Digitized by Google

carré, transversal, trapézoïdal ou triangulaire. La longueur varie entre 10 et 35 μ, et la largeur entre 25 et 35 μ (stade III).

Le caractère le plus remarquable, celui par où ces sortes de cellules s'éloignent non seulement de leurs correspondantes chez les muscides ordinaires, mais encore de la grande généralité des éléments péricardiaux chez les insectes en général, c'est que le noyau est typiquement unique. Un seul individu, parmi tous ceux que nous avons explorés, nous en a montré de doubles en assez grand nombre.

IV. *Le corps adipeux.*

Par une de ses attributions, le corps adipeux appartient à l'appareil excréteur; nous pouvons donc placer ici les renseignements plus que sommaires que nous avons recueillis sur celui du *Thrixion*.

L'ensemble est formé de deux bandes longitudinales irrégulièrement festonnées, comprenant entre elles la masse principale des viscères et notamment les replis du tube digestif. Un pont les réunit en avant. Aux premiers âges, ces bandes apparaissent comme deux traînées cellulaires continues, de largeur inégale, peut-être parce qu'elles se présentent tantôt à plat et tantôt de champ. Des brides d'attache les rendent solidaires des grands troncs trachéens, dont elles suivent tous les déplacements, dans les mouvements d'extension et de rétraction de l'animal.

Plus tard, cet ensemble se dissocie (métamériquement?) en lambeaux que l'on peut isoler dans les dissections.

Incolore au stade I et même au premier âge du stade II, toute cette formation se colore progressivement en même temps que le plasma sanguin ou un peu après lui, jusqu'à acquérir une teinte orangée très pure et très intense. La coloration réside dans les inclusions graisseuses elles-mêmes, point du tout dans le protoplasme cellulaire. Il faut donc admettre dans cette larve le développement simultané de deux pigments jaunes : l'un soluble en milieu aqueux, celui du plasma sanguin; l'autre soluble dans les graisses; ou bien l'existence d'un pigment unique, mais soluble à la fois dans ces deux véhicules de nature si différente.

La forme des cellules, les aspects qu'elles offrent aux divers âges, depuis la sortie de l'œuf, alors qu'elles ont un protoplasme riche, avide de matières colorantes et presque pas vacuolisé, jusqu'à l'époque de la nymphose, où elles sont transformées en un vaste sac plein de graisse et d'en-

Digitized by Google

claves albuminoïdes, tout cela est trop conforme à ce que l'on connaît chez les autres muscides pour qu'il y ait intérêt à nous y arrêter. La FIG. 35 contient deux lobes formés de deux séries linéaires de cellules adipeuses, *ca*, à un état moyen de développement, assez favorable à l'appréciation de leurs caractères généraux. On peut y voir un beau noyau, où l'on retrouve le type si répandu dans cette larve. Le nucléole est très volumineux et fréquemment vacuolisé.

V. *L'organe métamérique ou œnocytique.*

Les remarquables cellules qui ont reçu de WIELOWIEJSKI [93, p. 515] le nom d'*œnocytes* (1) appartiennent à ce système de formations que le même auteur appelle *tissu hématique*, et pour lequel GRABER a proposé plus récemment le nom de *tissu hémostéatique* [32, p. 212] : formations constituées d'éléments très hétérogènes à bien des points de vue, mais ayant ces caractères communs qu'ils sont libres ou simplement reliés entre eux par des brides conjonctives et semblent avoir sur le liquide nourricier une action modificatrice. Le sens de cette modification est jusqu'ici à préciser pour les œnocytes plus encore que pour les cellules adipeuses ou péricardiales, mais il est extrêmement vraisemblable, ainsi que nous le verrons plus loin, qu'il s'agit encore ici d'une action excrétrice ou dépurative. L'étude des œnocytes trouve donc sa place dans ce chapitre. Nous nous y arrêterons quelque peu, tant à cause de l'intérêt qui s'attache à un organe de découverte relativement récente qu'à raison des caractères particuliers que cet organe nous a présentés chez le *Thrixion*.

1. *Indications topographiques.*

L'organe œnocytique est constitué, dans notre larve, par un ensemble de cellules colossales, distribuées par groupes géminés et latéraux qui se

(1) D'après l'auteur, le nom *œnocyte* fait allusion à la couleur jaune de vin qui serait caractéristique pour ces éléments. Comme il existe des vins d'un grand nombre de nuances, une telle appellation manque de précision; aussi GRABER a-t-il proposé [loc. cit.] de lui substituer celle de *xanthocyte* ou de *cirrocyte;* mais en réalité toute dénomination basée sur la coloration sera forcément défectueuse, les cellules dont il s'agit pouvant être parfaitement incolores, comme c'est le cas chez le *Thrixion*. Par contre, la disposition métamérique est un caractère d'une haute valeur morphologique et qui, jusqu'ici, a été trouvé constant ; nous l'utilisons dans nos descriptions pour qualifier l'organe, sans prétendre aucunement remplacer le nom primitif.

Digitized by Google

répètent avec une rigoureuse régularité dans les sept somites postérieurs (1). Si l'on tient compte du double fait signalé ailleurs que le nombre total des somites est dix et que le cerveau est situé dans le troisième, on voit que l'existence d'un semblable organe établit une très nette distinction entre la région céphalo-thoracique et la région abdominale, distinction d'ailleurs bien marquée par la disposition des muscles longitudinaux.

Aucune liaison anatomique saisissable entre les quatre groupes d'un même somite, pas plus qu'entre les systèmes des somites consécutifs : l'organe est rigoureusement métamérique et rigoureusement abdominal, double caractère qui n'est pas toujours exprimé au même degré dans les types d'hexapodes jusqu'ici étudiés. A cet égard, l'anatomie du *Thrixion* complète, par un côté, celle des larves de *Phryganes*, où les intéressantes glandes découvertes par GILSON et décrites en détail par HENSEVAL [35] se répètent dans les somites thoraciques.

Chacun des groupes œnocytiques est formé de 3-6 éléments (2), irrégulièrement placés les uns par rapport aux autres et siégeant sous l'enveloppe musculo-cutanée, en sorte qu'il est aisé de les observer par transparence, toutes les fois que le corps adipeux n'est pas trop développé. Que l'on examine la larve par sa face dorsale ou par sa face ventrale, une seule colonie d'œnocytes apparaît d'ordinaire dans chaque segment, à l'intérieur de l'arc convexe formé par le bord externe; aussi croirait-on, à première vue, avoir affaire à un même groupe de cellules vu successivement par dessus et par dessous. En réalité, il s'agit de deux groupes distincts, quoique voisins, l'un situé un peu dorsal, plus en dehors, l'autre ventral, plus rapproché de la ligne médiane. Dans quelques cas de coloration physiologique par le bleu de méthylène, il nous est arrivé de les voir se saturer de ce colorant, tandis que l'ensemble des viscères et le tégument restaient incolores. Si, dans ces conditions, on met la larve sur le flanc, les deux groupes se présentent de face, l'un au-dessus de l'autre, tels que nous les avons reportés sur le croquis FIG. **82**.

Ce n'est d'ailleurs que sur les coupes, spécialement sur les coupes transversales, que leur situation peut être rigoureusement définie. Utilisons dans

(1) Au dernier somite, la distribution paraît être un peu plus spéciale : nous y avons vu un sous-groupe rejeté très en arrière vers le tubercule stigmatifère, mais nous ne saurions affirmer que ce soit là une disposition constante.

(2) Ces chiffres sont simplement approximatifs; une numération rigoureuse est difficile, du moins sans le recours aux coupes en séries; il y a d'ailleurs trop de variation entre les divers somites d'un même individu comme entre les individus différents, pour qu'il soit prudent d'assigner un nombre catégorique.

Digitized by Google

ce but la FIG. 83, où nous avons reproduit demi-schématiquement le contour et les principaux détails d'une coupe transversale dans le IVe somite. On y remarque, à droite et à gauche, trois saillies en forme de segments de cercle, découpées par autant de muscles pariétaux, que l'on peut désigner par les noms de latéro-dorsal, latéral, latéro-ventral. Les cellules métamériques sont logées en *cm*, dans les saillies déterminées par ces deux derniers. Il existe par endroits d'autres insertions musculaires qui tendent à masquer cette disposition générale; cependant, il est toujours aisé de la reconnaître sur les coupes. Il n'est pas impossible néanmoins que durant la vie quelques-unes des cellules sortent de ces cantonnements, sauf à y revenir, grâce à de légères attaches, lorsqu'elles sont saisies par l'action de l'eau chaude ou qu'elles se contractent sous une autre influence; quelques images que nous avons eues sous les yeux, au cours de nos observations sur le vivant, ne paraissent guère comporter une autre interprétation.

2. *Caractères physiques et rapports.*

Ces éléments se présentent à l'observation avec une grande diversité de forme et de rapports, ce qui n'empêche pas qu'on les reconnaisse aisément, soit à la place qu'ils occupent, soit surtout à un certain fond de physionomie qui reste inaltéré.

Ce sont de belles cellules, dont le corps atteint en moyenne 15 μ au stade I, 45 au stade II et 85 au stade III, tandis que le noyau offre un diamètre correspondant de 8, 32 et 45 μ.

Typiquement, la forme est indifférente et les rapports de cellule à cellule sont nuls, c'est-à-dire que le contour général est arrondi, ovalaire ou proéminent et que les diverses unités d'un groupe sont simplement juxtaposées, tout à fait isolées ou se superposant en partie, mais non soudées. N'étaient les dimensions, on dirait un de ces groupes de globules sanguins qui stationnent parfois dans une anfractuosité, où ils échappent au mouvement circulatoire. Mais malgré ces apparences, il est impossible de les considérer comme des éléments libres : jamais, elles n'abandonnent totalement leur groupe; jamais, elles ne sont arrachées ou entraînées mécaniquement par le torrent circulatoire et, dans les préparations faites à frais de l'enveloppe musculo-cutanée, elles demeurent en place comme des éléments fixes.

Fixes, ces cellules le sont en effet, bien que leurs liaisons, d'une nature assez lâche, paraissent compatibles avec des mouvements limités : déplacements passifs ou peut-être même automatiques.

Digitized by Google

Les principaux moyens de fixation consistent certainement dans les trachées qui rampent à la surface de la cellule, tantôt trouvent là leur terminaison et tantôt continuent leur marche au-delà, comme on le voit FIG. **84**.

Il existe aussi d'autres brides, aussi délicates ou même plus délicates que des trachéoles, qui semblent aborder les cellules normalement, FIG. **86**, *n* (?), et dont nous ne sommes point parvenu à élucider la nature; il se pourrait que ce soient des branches nerveuses dans certains cas et dans d'autres des prolongements pseudopodiques (?).

Mais il semble que les principales liaisons qui retiennent en place les cellules métamériques dérivent immédiatement d'une sorte de faculté adhésive, dont leur membrane serait douée à un degré remarquable, faculté qui leur permettrait de contracter temporairement de véritables soudures, telles qu'on en voit FIG. **87** et **88**. Une cellule donnée peut s'unir ainsi à 1, 2 ou 3 cellules de même espèce par une surface plus ou moins étendue et, une fois opérée cette union, les tiraillements qui surviennent déterminent la formation de bras ou de ponts intermédiaires, appartenant pour moitié à chacune des cellules associées et laissant voir au milieu une cloison transversale, qui est la membrane commune.

N'allons pas plus loin sans écarter une interprétation qui pourrait aisément se présenter à l'esprit en face des systèmes tels que celui de la FIG. **88**. La forme des cellules et leur mode de réunion rappellent assez bien un processus de division en voie de prendre fin. Il n'y a pas jusqu'aux fins filaments longitudinaux, *fp*, qui se remarquent d'ordinaire dans la partie étirée, perpendiculairement à la membrane d'union, qui n'évoquent l'idée d'un reste de fuseau achromatique, une des particularités de la division cinétique accompagnant parfois la division du protoplasme [v. p. ex. CARNOY, 14, p. 251, fig. 116]. Nous ne croyons pas cependant qu'un tel rapprochement soit légitime et, pour nous, les filaments dont il s'agit ne sont que des trabécules du réticulum protoplasmatique régularisées par un effet d'étirement mécanique. Outre qu'il s'agit de cellules assez spécialisées déjà, dans lesquelles il serait étrange que la faculté de proliférer se fut maintenue, nous n'avons jamais rencontré un seul vestige des phases antérieures de la division. Il y a plus : ces mêmes cellules se soudent non seulement à leurs congénères, mais aussi à des éléments étrangers, principalement aux éléments hypodermiques, et la soudure est suivie de la formation d'une protubérance ou d'un bras protoplasmatique en tout semblable à ceux qui caractérisent les réunions entre cellules de même espèce.

Digitized by Google

Que, d'autre part, ces sortes de soudures ne soient que temporaires, et pour ainsi dire résiliables aussitôt que les propriétés ou les besoins du protoplasme sont modifiés par des conditions nouvelles où il se trouve engagé, nous croyons devoir le conclure du double fait qu'elles sont assez rares durant la vie, — nous n'avons observé qu'une seule fois le cas représenté par la FIG. **87**, — et absolument introuvables après la mort. Sur les coupes, en particulier, les cellules sont toujours isolées, FIG. **83**, **89**, **90**, ou tout au plus retiennent leurs liaisons filamenteuses, FIG. **86**.

3. *Caractères anatomiques et physiologiques.*

Membrane. Comme il arrive pour toutes les cellules de forme indifférente, susceptibles de déformations amiboïdes, la membrane est ici d'une grande délicatesse. Elle se révèle pourtant par un simple contour très régulier; il arrive même, dans certaines préparations à frais, qu'elle se soulève par places, à la suite d'une absorption d'eau.

Protoplasme. La structure du protoplasme et son aptitude à passer par divers états sous lesquels il ne semble plus, pour ainsi parler, comparable à lui-même, nous paraissent absolument remarquables. Nous avons dû insister sur l'observation pour en acquérir quelque idée, sans parvenir sur tous les points à une clarté complète. Nous nous efforcerons de concréter notre description, afin de soumettre les faits eux-mêmes à l'appréciation personnelle du lecteur.

1°. Sous un certain état qui paraît être l'état de repos fonctionnel, l'aspect du protoplasme n'offre rien d'insolite : c'est, dans toute la masse, un granulé uniforme, ni très fin ni très grossier, dont les détails ne sont bien appréciables que sur les coupes, FIG. **89**.

2° Souvent, de grosses granulations, de forme irrégulière, très réfringentes, se détachent en très grande abondance sur ce fond banal, FIG. **88**.

3° Plus rarement, mais toutefois dans des conditions assez variées pour que soit écartée l'idée d'une altération accidentelle, *sur le vivant* aussi bien que *sur les pièces traitées et examinées en coupes*, la masse protoplasmatique paraît parsemée de petites vacuoles, dont la plupart ont un contour arrondi et une grosseur uniforme, FIG. **86**, *vr*, tandis que d'autres se présentent avec un contour quelconque et des dimensions variables, *v*. Le contenu des vacuoles est homogène; il se teinte légèrement dans les colorations, mais en demeurant généralement plus pâle que le protoplasme environnant.

Digitized by Google

Lorsque la larve ingère du bleu de méthylène, il arrive souvent que cette teinture se fixe avec une élection marquée sur les cellules métamériques, mais elle ne s'y comporte pas toujours de la même manière. Parfois, elle semble se diffuser simplement dans le protoplasme cellulaire et dans le nucléole, en y déterminant une teinte bleue uniforme. Plus souvent, elle est retenue par le protoplasme seul et localisée sous forme de solution légère dans le liquide des vacuoles ou sous la forme de granules solides, mats, d'un bleu intense, interposés aux vacuoles, tandis que le fond général demeure blanc. La FIG. **91** est relative à un de ces cas typiques, dont nous avons plusieurs exemples dans notre journal d'observations.

4° Un état que les images précédentes ne laisseraient point prévoir, bien qu'il soit rigoureusement normal et très fréquent, est celui reproduit par les FIG. **84** et **90**. La première de ces deux figures est dessinée d'après le vivant. On y remarque un grand nombre de formations bacilloïdes, *vb*, orientées en tous sens au sein du protoplasme, dont on ne résout pas bien les fins détails. On dirait de gigantesques bacilles phagocytés. Il est à remarquer que cet état était simultanément le même pour toutes les cellules du groupe de la FIG. **85**, duquel la cellule, FIG. **84**, a été détachée, et le même aussi pour tous les groupes, dans la même larve.

La FIG. **90** reproduit l'aspect que l'on a dans les coupes, lorsque la larve traitée a été saisie dans cet état particulier. Les formations bacilloïdes y ont pris l'apparence de vacuoles en fuseau ou en fente, *v*, que l'on dirait absolument vides. Orientées en tous sens, on peut dire cependant qu'elles sont le plus souvent parallèles à la membrane cellulaire. Celles qui sont vues en long sont particulièrement frappantes : elles se montrent limitées par un contour franc, dû à une véritable membranule ou zone condensée de protoplasme, qui montre parfois une véritable structure, ou qui, plus souvent, paraît homogène. Dans ce dernier cas, on aurait aisément l'impression de simples fissures déterminées dans la coupe par un retrait inégal; mais à rapprocher les deux figures, on ne peut qu'identifier entre elles les vacuoles en fuseau et les bâtonnets. Le retrait survenu durant les traitements peut bien avoir eu une influence, il est même inévitable qu'il en ait une : elle consiste probablement à élargir la partie moyenne des petites lacunes allongées, lorsqu'elles se trouvent dans le plan de la coupe; d'où il résulte que celles qui se trouvent dans ces conditions se remarquent incomparablement plus que celles qui ont été intéressées transversalement; celles-ci cependant se retrouvent, avec un peu d'attention, sous la forme de pertuis ovales, ou circulaires, ou arrondis, ou irréguliers.

Digitized by Google

5° Il nous reste à signaler un état encore différent, que nous avons observé dans deux larves au stade II. Les cellules de chaque groupe métamérique étaient fusionnées en une masse indivise, à contours irréguliers, granuleuse et opaque, ne laissant pas distinguer les noyaux. L'observation a été faite à loisir sur des animaux vivants et bien normaux; il ne nous paraît guère douteux qu'il n'y ait là comme des cas extrêmes où les propriétés agglutinatives signalées plus haut vont jusqu'à la fusion en un syncytium.

Noyau. Il est unique. Sur la larve vivante ou à frais, il est rarement visible dans toutes ses parties. Souvent, on n'en distingue que le nucléole. Il nous est arrivé pourtant non seulement de reconnaître, mais aussi de pouvoir dessiner à la chambre claire, les détails du corps nucléaire, notamment sa striation transversale, ce que nous n'avons jamais pu faire sur les cellules intestinales ou salivaires; la FIG. **88** a été exécutée dans ces conditions(1).

D'après les renseignements fournis par les coupes, le corps nucléaire a la forme d'un boyau continu, lâchement et élégamment pelotonné dans la zone périphérique du caryoplasme, tandis que la partie centrale demeure libre; d'où résultent les aspects FIG. **86** et FIG. **89** ou **90**, caractéristiques respectivement de la vue superficielle et de la vue équatoriale. La forme du boyau, son épaisseur, le mode de distribution que la nucléine y affecte, sont variables : même dans des préparations où d'autres structures nucléaires ont été admirablement conservées, on n'observe souvent dans ces noyaux qu'un ruban irrégulier, fin ou robuste, dont les FIG. **89** et **90** peuvent donner une idée; quelquefois cependant, la largeur s'uniformise et une belle striation transversale apparaît, FIG. **86**.

Le caryoplasme est remarquablement abondant par rapport au volume total du corps nucléaire, en même temps que très clair. Dans les préparations colorées, il tranche vivement sur le cytoplasme, demeurant à peu près incolore lorsque celui-ci se sature intensément de carmin ou d'hématoxyline. Une membranule à simple contour, dont on est porté à s'exagérer la distinction à cause de la transition brusque entre la partie incolore et la partie colorée de l'image, mais si délicate qu'on la voit à peine sur les coupes superficielles, FIG. **86**, sépare les deux protoplasmes.

(1) La striation du boyau nucléinien a été très affaiblie par le graveur.

Digitized by Google

Il existe un gros nucléole *vrai* (1), de même type et de même ordre de grandeur que celui des cellules intestinales. Il est ordinairement vacuolisé et montre parfois un corpuscule central distinct des vacuoles par sa réfringence; ce ne peut être que le granule nucléinien décrit plus haut dans les cellules intestinales.

Sur le vivant, nous avons pu y reconnaître des changements de contour assez rapides, qui rappellent les mouvements amœbiformes signalés çà et là dans quelques catégories de cellules : œuf des aranéïdes [BALBIANI, 2], cellules de la muqueuse buccale de la grenouille [KIDD, 41], cellules des glandes salivaires des fourmis [METCHNIKOFF, cité par KIDD]. Le contour trilobé de la cellule *A*, FIG. **88**, est passé sous nos yeux à la forme simplement triangulaire de *A'* en moins d'un quart d'heure.

4. *Rôle probable.*

N'étant point parvenu à une entière conviction relativement à la destination fonctionnelle de l'organe qui nous occupe, nous exprimerons sous toutes réserves les simples conjectures qui nous paraissent le mieux s'accorder avec les faits.

Disons tout d'abord que dans nos observations répétées nous n'avons jamais pu saisir un seul indice de phagocytose. Malgré l'aptitude aux déformations quasi amiboïdes que nous avons signalées plus haut dans les cellules métamériques, cette fonction nous paraît jusqu'ici hors de cause.

Par contre, l'hypothèse d'une activité excrétrice trouverait un appui sérieux dans un rapprochement avec les tubes de MALPIGHI. Durant la vie, la manière d'agir sur le bleu de méthylène est assez analogue : de part et d'autre, le colorant est d'ordinaire élaboré et localisé sous la forme de petites inclusions au sein du protoplasme, mais il peut aussi se diffuser uniformément dans sa trame (fatigue physiologique?). Après la mort, c'est la même avidité pour les colorants ordinaires des laboratoires (2).

En examinant de ce point de vue les particularités structurales signalées dans le protoplasme, on pourrait considérer la présence des vacuoles de toutes formes comme caractéristique de l'état d'activité fonctionnelle et

(1) Parmi les nombreux insectes de divers ordres étudiés par WHEELER, un seul, un imago d'une perlide indéterminée, lui a montré un noyau avec nucléole [89, p. 235].

(2) Les cellules de revêtement des glandes salivaires et des tubes de MALPIGHI, les cellules péricardiales et celles de l'organe métamérique ont ce caractère commun de fixer avidement les matières colorantes.

Digitized by Google

leur absence comme correspondant à la période de repos. La cellule constituerait une glande close, dans laquelle l'apparition des lacunes protoplasmatiques serait liée à l'élaboration et à l'emmagasinage temporaire du produit spécifique, tandis que leur disparition correspondrait à son expulsion. Une glande close, disons-nous, parce qu'en effet nos efforts réitérés pour y rechercher un canal excréteur sont demeurés sans résultat. Parfois, des vacuoles de grandeur exceptionnelle, comme celles que l'on voit dans une des protubérances de la cellule dessinée FIG. **86**, produiraient facilement l'impression de canaux intracellulaires sectionnés transversalement ou obliquement, mais il nous a été impossible d'étayer sérieusement cette interprétation. Si la cellule métamérique possède vraiment une fonction excrétrice, il faut supposer qu'elle élimine son produit par un point quelconque de sa surface, sans distinction de places privilégiées.

5. *Comparaison avec les œnocytes des autres larves de brachycères et en général avec les œnocytes des autres insectes.*

Les données que nous possédons sur les œnocytes des *brachycères* sont jusqu'ici très incomplètes. WIELOWIEJSKI, à qui on en doit la découverte, se contente de remarquer que ces éléments offrent tous les caractères des *grands œnocytes* des larves du *Chironomus* [93, p. 520], desquels ils diffèrent principalement par leur nombre plus grand et par leur adhérence plus marquée aux trachées. Or, les *grands œnocytes du Chironomus*, ici pris comme type, sont des éléments de taille géante, distribués métamériquement en petits groupes latéraux, dont chacun comprend quatre cellules semblables massées et une cellule dissemblable isolée. Les premières sont uninucléées; leur protoplasme est chargé de granulations jaunes et modifié périphériquement en une zone radiée; la seconde est avant tout remarquable par l'existence de deux noyaux très inégalement développés, par son cytoplasme dépourvu de pigments et de granulations jaunes et par l'absence de zone radiée périphérique.

Si l'on rapproche de ces caractères ceux que nous venons de décrire chez le *Thrixion*, on voit aisément que dans cette larve l'organe œnocytique se distingue par d'importantes particularités.

Nous regardons comme spécialement digne d'attention l'aptitude des cellules à se souder entre elles, de manière à se présenter à l'observation comme un chapelet irrégulier. Dans cet état, on a aisément l'impression d'une double chaîne de cellules, qui partirait de l'extrémité aveugle des

Digitized by Google

glandes salivaires et se développerait dans l'abdomen, un peu comme le » guirlandenförmige Zellenstrang « découvert par WEISMANN ; aussi avions-nous cherché tout d'abord à identifier les deux formations [68] (1).

Le groupement des cellules en deux colonies équivalentes, dans chaque moitié d'un même segment, est très caractéristique. Peut-être serait-on fondé à considérer l'un des deux groupes comme l'homologue de la cellule solitaire décrite par WIELOWIEJSKI, ou, ce qui revient au même, à voir dans cette cellule binucléée le rudiment d'une colonie de cellules uninucléées. Les cellules polynucléées, en effet, se conçoivent le plus naturellement comme des éléments anatomiques qui ont été frappés d'un arrêt de développement après la division du noyau et avant la division du cytoplasme, au cours d'un processus de pullulation qui devrait conduire à un organe pluricellulaire. Mais hâtons-nous de dire que ce rapprochement conjectural ne saurait s'imposer à l'esprit en l'absence de faits plus nombreux et plus probants.

Enfin, l'absence de pigments, la structure très particulière du protoplasme, son passage par des états si divers, exprimés dans les images que nous avons fidèlement dessinées, constituent un ensemble assez inattendu de caractères, qui révèle chez les œnocytes un polymorphisme et une activité physiologique également remarquables.

La réunion de ces caractères chez une même espèce permet de supposer que beaucoup de formes d'œnocytes décrites chez des insectes de divers ordres correspondent bien plutôt à des états transitoires qu'à des états typiques et permanents. C'est ainsi que, sans nous attacher à établir une comparaison individuelle qui nous entraînerait trop loin, nous ne pouvons nous empêcher de signaler les rapprochements qui s'imposent d'eux-mêmes :

1° Entre l'état de syncytium, dont il a été question ci-dessus, et les *œnocytes composés* du *Geotrupes* [WIELOWIEJSKI, 93, p. 528];

2° Entre l'apparition des vacuoles arrondies au sein du cytoplasme et les formes décrites par WIELOWIEJSKI chez le *Cantharis Erichsoni* [op. cit., p. 523] et par WHEELER chez les trichoptères [89, p. 254];

3° Entre nos vacuoles allongées et bacilliformes chez le vivant, qui deviennent fusiformes sur les coupes, et les apparences signalées par WIELOWIEJSKI chez le *Cantharis*, bien que cet observateur n'ait pas pu rattacher ces altérations de la technique à un état préexistant [op. cit., p. 523].

(1) Il nous a été impossible, jusqu'ici, de reconnaître le cordon guirlandiforme dans les larves du *Thrixion*.

Digitized by Google

Enfin, s'il est vrai, comme le pense GRABER, que les *cellules hypostigmatiques* de VERSON et BISSON soient de vrais œnocytes, il paraîtra difficile au lecteur de ne pas voir dans le prolongement creux que ces auteurs considèrent comme un canal excréteur, s'insinuant entre les cellules de l'hypoderme, l'analogue des prolongements par lesquels nous avons vu plusieurs fois les œnocytes du *Thrixion* adhérer à cette enveloppe.

CHAPITRE V.

Appareil sensitif.

Laissant de côté la description du système nerveux central, dont la disposition générale rappelle de très près celle qui a été décrite chez les muscides [WEISMANN, 90, p. 119; LOWNE, 58, p. 62], et aussi la description et la topographie des cordons nerveux, nous concentrerons notre attention sur un certain nombre d'organes périphériques sensitifs.

L'étude de ces organes est rendue particulièrement difficile par la présence d'une épaisse armature cuticulaire, parfois fortement chitinisée, qui compromet aisément la fixation des éléments nerveux, ou du moins s'oppose à l'exécution de séries de coupes suffisamment minces et complètes, telles qu'il les faudrait pour l'étude des fins détails. Aussi peut-on dire que nos connaissances, dans ce département anatomique, demeurent en retard sur celles qui sont acquises depuis longtemps au sujet des appareils de la vie végétative. Pour s'en convaincre, il suffirait de constater que LOWNE, malgré le caractère encyclopédique de son grand ouvrage, se borne à une description très rapide de « l'organe oculiforme » et d'une papille dermique, déclarant d'ailleurs que ce sont là les seules formations sensorielles qu'il ait pu découvrir chez la larve du *Calliphora* [58, p. 71].

Obligé de compter à notre tour avec les mêmes difficultés et ne disposant pas de matériaux très abondants, nous n'avons pu réunir sur tous les organes nerveux périphériques les éléments d'une étude également développée. Pour plusieurs d'entre eux, nous devrons nous borner à quelques indications très générales, uniquement destinées à servir de repères, en attendant qu'un objet plus favorable ou mieux exploité permette d'élucider les questions de structure. C'est seulement à l'égard de l'organe antenniforme, le plus important du groupe, que nous avons pu instituer des recherches assez étendues.

Digitized by Google

I. *Organe antenniforme.*

Cet organe, tantôt sessile comme chez les muscides communes, tantôt pédonculé comme dans notre espèce et dans certaines syrphides (*Volucella*, *Eristalis*), réunit pour WEISMANN la signification d'une antenne et d'un palpe maxillaire [90, p. 120, Pl. VIII, fig. 1, A], tandis que LOWNE le considère comme une simple maxille [58, p. 71, fig. 1, 2]. S'appuyant sur ses attributions physiologiques probables et aussi sur son apparence appendiculaire, VIALLANES l'a décrit sous le nom d'organe antenniforme [87, p. 46, Pl. IV, fig. 2]. Nous suivrons son exemple, étant obligé comme lui de faire abstraction de la question embryologique, dont nous n'avons pas eu occasion de nous occuper.

Les auteurs que nous venons de citer ont tous reconnu à l'intérieur de l'organe une double terminaison nerveuse en forme de bulbe ou de ganglion relativement volumineux, à laquelle correspondent de petites élevures extérieures de la cuticule, celles-ci décrites en détail chez l'*Eristalis* par VIALLANES. La destination de ces terminaisons nerveuses est problématique; LOWNE les assimile à un œil *(eye-like organ)*.

Il s'agit probablement des mêmes formations sensitives que CHILD a observées d'abord dans l'antenne des larves des nématocères et retrouvées ensuite non seulement dans la grande généralité des diptères, mais aussi dans beaucoup d'autres insectes de divers ordres, à l'état de larve ou d'imago (1). L'opinion particulière de cet investigateur est que leur fonction est celle d'un appareil auditif, ou plutôt d'un appareil dans lequel ne seraient point séparées la sensibilité auditive et la sensibilité tactile, susceptible d'être excité en même temps par les faibles vibrations sonores et par le contact direct [17, 38].

Nos recherches personnelles ont eu pour but de définir les dispositions anatomiques de l'organe et d'en suivre les modifications successives à partir de la première mue. Cette dernière précaution était ici indispensable; elle fait assister l'observateur à un travail assez compliqué, dont il faut nécessairement tenir compte pour interpréter la structure définitive.

(1) Un organe préantennaire à corpuscules scolopaux a été étudié chez les fourmis par JANET [39]; il n'est pas inutile de rappeler que CHILD, à l'époque où il a publié la communication préliminaire à laquelle nous empruntons les données ci-dessus, n'avait encore rencontré que des bâtonnets.

Digitized by Google

1. *Constitution de l'organe aux premiers temps du stade II.*

Pour nous en faire une idée, nous n'avons rien trouvé de mieux que l'examen de la larve vivante, immobilisée ou du moins rendue très paresseuse par l'action ménagée du chloroforme.

Nous reproduisons FIG. **92** l'image que l'on a avec un très jeune individu observé par la face ventrale et mis au point sur l'appareil nerveux.

Chacun des deux organes présente dans son ensemble la forme d'une protubérance obtuse, parcourue suivant son axe par deux gros cordons nerveux, dont l'un situé un peu plus haut et plus en dehors, *ns*, l'autre un peu plus bas et plus en dedans, *ni*, lesquels se terminent en avant par une dilatation triangulaire ou piriforme, fusionnée avec l'hypoderme. Contrairement à ce que l'on observe chez les muscides jusqu'ici étudiées, où les nerfs homologues ne sont que de courtes branches de bifurcation d'un tronc unique, ceux-ci conservent leur indépendance aussi loin qu'on peut les poursuivre, sur les côtés du pharynx; nous ne sommes pas entièrement renseigné sur le reste de leur trajet.

Ils ne sont pas d'ailleurs absolument semblables. Le cordon supérieur est simple; l'inférieur fournit normalement un rameau, *rni*, qui naît tantôt plus près, tantôt plus loin de la dilatation triangulaire terminale, mais toujours se dirige en dehors, pour aboutir à l'hypoderme du bord externe au moyen d'une dilatation qui peut s'étendre plus ou moins le long du rameau. A cet égard, les deux organes dessinés paraissent assez différents, bien qu'appartenant à la même larve; le plan général de construction se montre ainsi compatible avec des modifications de détail, dont nous avons rencontré de nombreux exemples. Une particularité plus rare, une véritable anomalie dont nous n'avons pas vu d'autres cas, c'est celle que présente ici le nerf *ni* de l'organe de droite : on y remarque en même temps une coalescence entre deux branches inégales, qui s'abordent sous un angle assez ouvert, et une déviation de la plus forte branche par une traction due à la plus faible.

L'hypoderme se montre en coupe optique sous la forme d'un mince manteau granuleux, où la distinction des cellules ne se manifeste que par la disposition régulière des noyaux. Encore ceux-ci ne se remarquent-ils que comme des vésicules hyalines. La cuticule qui le revêt affecte une disposition caractéristique très peu marquée aussitôt après la mue, mais qui va rapidement s'accentuer : tandis qu'à la base de l'appendice elle est tellement fine et délicate qu'on a besoin d'attention pour la remarquer, au sommet

Digitized by Google

elle semble posséder une épaisseur insolite et telle qu'en coupe optique elle affecte la forme d'un croissant. En même temps, elle montre dans cette région une série de soulevures très espacées, 3 au moins, 5 au plus, d'après l'ensemble de nos observations, lesquelles ne sont d'ailleurs pas exactement dans le même plan.

Tels sont les premiers renseignements généraux.

Un examen plus attentif, avec la combinaison optique D. 4, permet de reconnaître quelques détails dans les nerfs et leurs dépendances.

Les premiers ont une membrane de revêtement à double contour et un contenu finement granuleux, avec des indices très nets de fibrillation longitudinale, surtout dans la région axiale. Il existe un grand et beau noyau ovalaire, nucléolé, situé assez près de la dilatation terminale pour le nerf supérieur, et beaucoup plus en arrière, au-delà des limites de la figure, pour le nerf inférieur.

Les bulbes terminaux ne laissent voir en général qu'un assez grand nombre de noyaux disséminés sans ordre sur un fond indéchiffrable, où l'on remarque à peine quelques traces d'une fibrillation flexueuse. Autant dire que leur structure ne se révèle pas à l'observation directe, et nous pouvons ajouter que les coupes ne seront pas beaucoup plus explicites sur ce point, Néanmoins, dans quelques cas particuliers, celle du rameau accessoire se présente sous une forme plus favorable, que nous avons reproduite dans la partie droite de la figure. On y reconnaît en *ga* un groupe de cellules fusiformes, assez éloigné de l'hypoderme, qu'on ne peut s'empêcher de reconnaître pour un ganglion nerveux. Or, supposons que ce ganglion se rapproche de l'hypoderme en se ramassant sur lui-même, et que les prolongements périphériques de ses éléments s'insinuent entre les cellules épithéliales, nous retombons sur l'état ordinaire du bulbe. Celui-ci peut donc être considéré comme un massif de cellules ganglionnaires, qui par sa partie proximale est en continuité avec le nerf, tandis que par son extrémité distale il se mêle aux éléments hypodermiques, prenant de ce chef des dimensions qui ne sont pas les siennes propres et des apparences générales, où il est difficile de démêler ce qui revient à chacun des deux facteurs anatomiques. Toujours est-il que vis-à-vis des boursouflures cuticulaires, telles que *2*, *3*, *4*, on voit émerger et faire saillie en dehors de minces filaments hyalins à double contour, — non représentés à ce faible grossissement pour raison de netteté matérielle, — qui semblent se terminer librement. Parfois, une boursouflure ne reçoit qu'un bâtonnet (*2*, côté gauche de la figure), mais pour chacun des deux bulbes principaux, il existe au moins un pinceau complexe de filaments, *3*.

Digitized by Google

Notons aussi en passant que parmi les boursouflures de forme généralement quelconque que nous avons observées à ce stade, il y en a une plus grande, en forme de pain de sucre, qui correspond au bulbe inférieur.

La boursouflure *1*, qui correspond au ganglion accessoire, nous a toujours montré un bâtonnet unique, en général flexueux, un peu renflé à son bout libre, que l'on peut poursuivre, dans les cas les plus favorables, à travers toute l'épaisseur de l'hypoderme jusque dans le massif ganglionnaire. On peut croire, d'après cela, que les autres filaments isolés, tels que *2* (à gauche), que l'on peut observer dans les bulbes principaux, correspondent à un groupement ganglionnaire spécial, à une sorte de rameau non séparé, représentant une des multiples unités sensorielles qui sont groupées dans les pinceaux.

Il n'est pas douteux que les bâtonnets ne représentent le prolongement périphérique d'une cellule nerveuse sensitive; cependant, nos efforts répétés pour voir cette continuité ont toujours été infructueux. Comme d'autre part le ganglion accessoire qui est pluricellulaire ne nous a jamais laissé voir qu'un seul de ces prolongements, nous laisserons indécise la question de savoir si toutes les cellules d'un ganglion sont sensitives et envoient des prolongements qui nous auraient échappé, ou si quelques-unes n'ont qu'une fonction accessoire de soutien, auquel cas elles n'émettraient pas de prolongement périphérique.

Nous désirons examiner à présent dans quel état se trouve le tronçon extra-hypodermique du bâtonnet, quels sont ses rapports vrais avec la cuticule et par suite avec le milieu extérieur.

Cette question ne paraît pas avoir préoccupé les anatomistes qui ont étudié les terminaisons nerveuses chez les insectes. Aussi la solution que nous proposerons pourra-t-elle paraître quelque peu surprenante; nous croyons cependant pouvoir l'établir sur des faits absolument positifs. Pour éviter les longueurs, nous exprimons tout de suite notre pensée en disant que les bâtonnets auxquels nous avons affaire sont dans les mêmes conditions que ceux des éléments acoustiques dans le labirynthe des vertébrés, c'est-à-dire qu'ils baignent librement dans une sorte d'endolymphe sécrétée par l'hypoderme, que nous appellerons l'*ostracolymphe* (1).

(1) On sait que les termes *epiostracum, endostracum*, ont été appliqués par Huxley à la zone extérieure et à la zone intérieure de l'exosquelette des crustacés [37, p. 141]; ils peuvent évidemment être étendus aux zones correspondantes de la cuticule des insectes et c'est très légitimement que Lowne a proposé cette ampliation [58, p. 9]. L'ostracolymphe constitue une couche liquide interposée à l'épiostracum et à l'endostracum.

Digitized by Google

D'après les renseignements concordants que nous avons pu réunir jusqu'ici, la très large bordure hyaline qui coiffe toute la région sensorielle de l'organe antenniforme, en la débordant plus ou moins, n'est pas une simple couche cuticulaire, mais un revêtement complexe comprenant, de dehors en dedans, un premier feuillet cuticulaire, *fce*, une couche liquide hyaline, *ol*, sensiblement de même indice de réfraction que la cuticule, et enfin un deuxième feuillet cuticulaire, *fci*, adhérant à l'hypoderme, celui-ci se développant très peu en épaisseur jusqu'au moment où l'organe doit changer de forme. Nous concevons cet état de choses comme un clivage local de la cuticule dû à la pression hydrostatique du liquide sécrété et donnant naissance à une poche, où s'accumule une quantité de ce liquide suffisante en même temps pour protéger les bâtonnets sensoriels et pour leur transmettre les ébranlements auxquels ils doivent réagir. Une semblable sécrétion intervient dans toutes les mues (1); par suite, son existence dans l'organe que nous étudions ici ne constitue pas un fait morphologiquement nouveau; mais sa réalisation précoce, presque contemporaine, si non absolument contemporaine, de la première mue, et sa persistance durant tout le stade II, montrent suffisamment qu'il prend une signification physiologique nouvelle.

Voici exposés en quelques mots les faits qui nous ont conduit à admettre l'existence d'une sécrétion ayant les caractères indiqués.

1° La bordure hyaline de l'organe, prise comme un tout, est déjà très épaisse immédiatement après la première mue, quand partout ailleurs la cuticule est d'une extrême finesse, FIG. **92**; de plus, elle acquiert très rapidement une épaisseur qui dépasserait toute vraisemblance, s'il s'agissait d'une formation cuticulaire simple, FIG. **93**.

2° Cette épaisseur varie pour un même individu dans l'intervalle de quelques heures, tantôt dans le sens d'un accroissement, tantôt dans celui d'une diminution, ce qui s'explique fort bien par la sécrétion plus abondante ou la résorption d'un liquide, mais nullement par la formation ou l'usure mécanique d'une couche cuticulaire.

Ces deux faits pris ensemble mettent hors de doute l'existence d'une couche liquide intracuticulaire, quelle qu'en puisse être la nature. D'autre part :

3° Ce liquide ne provient pas du dehors par absorption osmotique à travers le feuillet cuticulaire externe, car la quantité présente ne varie pas

(1) Nous nous sommes expliqué sur ce point p. 190.

Digitized by Google

d'une manière appréciable, que l'on observe la larve dans son milieu natu rel, le sang du *Leptynia*, dans le sang du grillon, dans la liqueur physiologique simple ou dans cette liqueur additionnée de bleu de méthylène ou d'un autre colorant neutre.

4° Enfin, ce liquide n'est pas un simple filtrat du plasma sanguin à travers les cellules hypodermiques, puisqu'il est incolore et que le plasma est jaune.

La seule conclusion admissible est donc qu'il s'agit d'un liquide venu de l'intérieur, à travers les cellules hypodermiques et le feuillet cuticulaire interne, mais d'un liquide élaboré, c'est-à-dire d'une sécrétion proprement dite.

Détail très significatif : il existe fréquemment dans l'épaisseur des bulbes neuro-hypodermiques de volumineuses vacuoles claires, que l'on trouve d'autant plus grandes que les deux feuillets cuticulaires sont moins éloignés l'un de l'autre; c'est l'ostracolymphe résorbée et tenue en réserve pour une nouvelle émission.

2. *Constitution aux derniers temps du même stade.*

Nous avons déjà dit dans la description extérieure de la larve que la forme de l'appendice se modifie progressivement au cours du stade II, jusqu'à prendre l'apparence d'un bâtonnet robuste, simplement arrondi au bout ou même renflé en massue, FIG. **93**, **94**. Les changements microscopiques qui correspondent à cette transformation du contour sont les suivants.

Les nerfs, devenus très volumineux, montrent une enveloppe hyaline à double contour et des fibres filamenteuses intérieures très distinctes, sauf au voisinage immédiat du gros noyau. Ces fibres semblent parfois réunies en un faisceau axial et noyées dans une matière liquide ou semi-liquide, au sein de laquelle elles jouissent d'une certaine liberté, jusqu'à pouvoir se mettre en zig-zag, lorsque l'animal se contracte, FIG. **95**. Le fait nous paraît de nature à renseigner quelque peu sur les conditions générales du cordon nerveux chez les insectes. Il tend en effet à établir que le névrilemme est assez élastique pour s'allonger ou se raccourcir suivant que l'animal s'étend ou se ramasse, tandis que les fibres qu'il protège, soustraites à tout tiraillement comme à toute compression, ne font que se rectifier ou se plier en zig-zag. Ajoutons que ce dernier accident est très favorable à leur résolution optique.

Digitized by Google

Le ganglion terminal a subi d'importantes modifications, qui marquent un acheminement vers sa forme définitive. La forme conique du contour a fait place à la forme de fuseau, les divers éléments sensoriels s'étant ramassés les uns contre les autres de manière à constituer une surface sensible moins étendue, mais sur laquelle les bâtonnets sont plus densément distribués (1). La partie hypodermique de la formation est de plus en plus indiscernable; le tout forme une masse compacte, où l'on distingue çà et là des noyaux de taille variée, avec quelques fibres longitudinales assez peu distinctes. Un pinceau de gros filaments issu de la région apicale se prolonge en avant à travers l'ostracolymphe.

Le clivage de la cuticule est devenu manifeste. Si, après avoir porté son attention sur la base de l'organe et constaté que le revêtement cuticulaire s'y montre stratifié comme sur le reste du corps, FIG. **93**, *cs*, on explore, en remontant, les bords latéraux, on ne tarde pas à reconnaître qu'à un certain niveau les strates se partagent en deux feuillets, lesquels s'amincissent rapidement en deux pellicules hyalines largement espacées, *fi*, *fe*, dont l'une reste appliquée sur les cellules hypodermiques en moulant tous leurs accidents superficiels, tandis que l'autre s'étale librement à distance. Entre les deux, la quantité de liquide accumulée est parfois si considérable que le feuillet externe se dilate passivement jusqu'à donner à l'appendice la forme d'un pilon. Il n'est pas rare d'y remarquer des granules brillants, qui nous ont paru n'être que des accidents de la cuticule.

Le feuillet cuticulaire interne devient très visible aux approches de la mue. On le remarque surtout au milieu de l'aire apicale à filaments, où il est soulevé sous la forme d'un dôme arrondi, *d*, pour le ganglion supérieur, ou d'un pain de sucre, pour le ganglion inférieur. Nous aurons à revenir sur ces élevures caractéristiques de l'état définitif.

Remarquons en terminant que les cellules hypodermiques sont très grandes et remarquables par la richesse de leur protoplasme, ainsi qu'il arrive dans toutes les régions du tégument où se développe une activité spéciale. Les limites cellulaires sont assez apparentes.

Tel est l'état de l'organe antenniforme immédiatement avant la mue. A continuer de suivre pas à pas ses modifications, nous devrions dire maintenant comment il se présente après cette crise, aux premiers temps du

(1) Le ganglion accessoire est lui-même ramené vers l'axe, bien qu'il conserve une situation latérale par rapport au ganglion principal correspondant. Il n'est pas visible sur les FIG. **93**, **94**.

Digitized by Google

dernier stade; mais pour éviter les longueurs, il nous paraît avantageux de décrire tout d'abord sa structure définitive, la structure qui correspond à la dernière période de l'existence larvaire, sauf à revenir ensuite sur nos pas pour reconnaître le chemin que nous aurons parcouru.

3. *Constitution aux derniers temps du stade III.*

L'observation directe, sur le vivant, fournit encore des renseignements utiles; cependant, l'étude par coupes est plus nécessaire et heureusement plus praticable qu'au stade précédent.

La FIG. **96** met sous les yeux la région apicale de l'appendice gauche, tel qu'il serait vu en trois quarts, avec un oculaire redresseur. La face sensible terminale s'y montre chargée d'accidents cuticulaires, dont il convient de prendre connaissance avant d'aborder l'examen des parties internes.

Dans une sorte de cadre ovalaire formé par un léger repli marginal de la cuticule apparaissent deux écussons superposés, *es*, *ei*, correspondant respectivement au ganglion supérieur et au ganglion inférieur. Leur contour typiquement arrondi, mais susceptible de déformations plus ou moins considérables, est formé par un autre repli cuticulaire. Un petit écusson accessoire, *ea*, est visible d'ordinaire dans l'espace anguleux compris entre les deux principaux : il correspond au ganglion latéral, dont il a été question plus haut. Nous ne mentionnerons que pour mémoire une autre petite élevure, pareille à cette dernière, mais moins importante, que nous avons cru remarquer parfois au côté interne.

Les détails propres des deux écussons principaux présentent des différences assez remarquables.

L'écusson supérieur est caractérisé par l'existence d'un dôme cuticulaire légèrement conique, *d*, occupant une position à peu près centrale, offrant en coupe optique un double contour très distinct et dans certains cas laissant reconnaître suivant son axe un mince bâtonnet flexueux, qui semble venir se terminer tout près du pôle ou au pôle même par un petit épaississement (1). Quelques autres accidents de la cuticule, assez rares et de forme variable, sont dispersés dans la zone annulaire comprise entre le dôme et le contour de l'écusson. Notons aussi que le dôme peut être accidentellement dédoublé en deux élevures plus petites, juxtaposées, cette anomalie pouvant affecter l'un des appendices isolément.

(1) Souvent, le bâtonnet nous a paru comme soudé à la pellicule cuticulaire; mais dans plusieurs cas, nous l'avons vu se terminer librement.

Digitized by Google

Sur l'écusson inférieur, le dôme surbaissé est remplacé par un long cône en pain de sucre, *c*. C'est le détail le plus constant et le plus important de la région sensibilisée par le ganglion inférieur. Les autres consistent en fovéoles simplement aréolées ou cratériformes, en replis semi-lunaires ou en élévations plus ou moins importantes, dont nous ne sommes point parvenu à définir exactement la forme. La figure montre à gauche du cône un système de trois petits accidents punctiformes, qui nous a paru être circonscrit par un très léger repli. Nous croyons avoir vu une paire de cils dressés parallèlement au cône; nous nous sommes abstenu de les dessiner toutefois, parce que nous ne les avons point retrouvés dans d'autres observations. Tous ces détails accessoires paraissent assez variables en nombre et en disposition.

L'écusson accessoire consiste dans une simple saillie arrondie peu prononcée.

La partie droite de la figure laisse voir, au-dessous de la cuticule générale hyaline, *cg*, deux manchons sombres chitineux, *ms*, *mi*, qui aboutissent respectivement au contour extérieur de l'écusson supérieur et de l'écusson inférieur.

Ces renseignements sur les productions cuticulaires nous permettront de nous orienter dans l'étude des coupes.

Parmi celles-ci, choisissons en premier lieu une coupe transversale, FIG. **97**, faite à mi-hauteur des manchons chitineux, afin de nous rendre compte de la disposition de ces parties.

Elles y ressortent vivement sous la forme de deux anneaux épais, cornés, tangents, disposés suivant le diamètre vertical de l'anneau externe, qui représente la coupe de la cuticule générale. Les parties molles n'occupent qu'un espace restreint entre les productions chitineuses et montrent fort peu de détails. A l'extérieur des anneaux cornés, un simple amas pointillé, absolument dépourvu de noyaux, représente l'hypoderme modifié, séparé par rétraction des parois solides, auxquelles il devrait adhérer. On y distingue en *ga* (1) une tache plus colorée correspondant à la section du rameau nerveux accessoire. A l'intérieur des anneaux, les parties molles, rétractées aussi, déprises de la paroi solide, sont presque également pauvres de détails; on y observe seulement vers le centre quelques rares noyaux.

Soit maintenant une coupe longitudinale, conduite suivant la direction *AB* de la FIG. **96**; nous la reproduisons FIG. **98**.

(1) Non rendue par le graveur.

Digitized by Google

Les nerfs sensoriels, *ns*, *ni*, intéressés sur une certaine longueur, laissent reconnaître les particularités structurales déjà signalées au stade II, d'après les observations sur le vivant. En outre, l'enveloppe névrilemmatique montre mieux sa constitution propre et ses rapports avec le ganglion : c'est une mince membrane, logeant dans son épaisseur de très petits noyaux allongés, intensément colorés, que l'on voit s'élargir en entonnoir pour revêtir le massif des cellules ganglionnaires, comme elle faisait le nerf lui-même.

Les deux bulbes sont coupés à peu près suivant leur axe; le supérieur est comme à l'ordinaire indivis, tandis que l'inférieur émet par sa base le rameau *rni*. L'un et l'autre se montre ramassé en un corps allongé, ayant sa partie distale engagée dans le manchon chitineux correspondant, *mcs*, *mci*. L'aspect général est celui d'un tissu fibrillaire sur lequel se détachent des noyaux épars, localisés dans la région proximale et suivant l'axe longitudinal. Les limites des corps cellulaires correspondants ne sont pas visibles, au moins dans leur totalité; cependant, quelques contours sont exceptionnellement observables dans le bulbe inférieur. La fibrillation est très prononcée à l'intérieur des manchons cornés. Dans le bulbe supérieur, les fibrilles se terminent en regard du dôme, *d* (1), dont la coupe réelle est à double contour comme la coupe optique et dont le pôle est sensiblement épaissi. Dans le bulbe inférieur, aucun détail cuticulaire externe n'ayant été intéressé, les fibrilles semblent se terminer librement sous un revêtement cuticulaire simple.

Avant de poursuivre l'étude de cette coupe, complétons un peu les données qui précèdent au moyen des FIG. **99** et **100** empruntées à d'autres préparations et dessinées sous un plus fort grossissement.

La FIG. **99** est une coupe longitudinale du bulbe supérieur, faite dans un individu relativement jeune, comme l'indique le faible développement du manchon chitineux, *mc*. Le grand noyau caractéristique du nerf sensoriel s'y trouve par exception dédoublé. Un noyau névrilemmatique, *nn*, très net comme contour et même comme structure générale, occupe toute l'épaisseur de la membrane d'enveloppe, sans y déterminer de saillie sensible. La partie proximale du bulbe offre à remarquer une sorte de rameau incomplétement distinct, *r*, assez semblable à celui qui existe normalement dans le bulbe inférieur; il pourrait correspondre à l'écusson accessoire interne, dont nous avons signalé plus haut la présence accidentelle. La moitié distale

(1) Ce détail était mieux marqué sur le dessin original.

Digitized by Google

contient des détails plus importants pour l'interprétation générale de la structure. Les prolongements fibrillaires y ont été dissociés par un effet de la rétraction due aux réactifs; par suite, quelques-uns d'entre eux se montrent avec une entière évidence. Il en est qui, émanés de cellules fusiformes situées bien en arrière par rapport à la limite postérieure du manchon chitineux et à la périphérie du massif, s'infléchissent dans leur trajet pour venir se terminer contre la surface interne du manchon; nous les considérons comme hypodermiques et nous désignons par *h?* les cellules correspondantes.

La FIG. **100** est tirée d'une autre coupe longitudinale, où se montrent de grands et beaux noyaux limités par une membranule à double contour. Mais c'est principalement à cause des détails visibles à l'extrémité antérieure que nous avons cru devoir la placer sous les yeux du lecteur. La cuticule externe (nous n'avons pas dessiné le manchon chitineux) y montre un groupe de trois fovéoles cratériformes, *fc*, dont le fond est occupé par une petite éminence, en relation apparente avec des filaments longitudinaux du bulbe.

Revenons à la FIG. **98**, et portons notre attention sur l'enveloppe tégumentaire générale.

En arrière des bulbes sensoriels, dans la partie droite de la figure, il n'y a rien de bien particulier à remarquer. La cuticule, déprise par un effet de la rétraction, est irrégulièrement plissée; les cellules hypodermiques offrent des caractères assez ordinaires; cependant, leurs limites sont plus visibles que sur d'autres régions du corps et dirigées obliquement d'avant en arrière, comme si elles tendaient à s'allonger en fuseau.

A un niveau variable avec le développement de l'organe et qui correspond ici au milieu des bulbes, l'hypoderme semble disparaître complétement; en réalité, il est représenté par une traînée fibrillaire, quelquefois bien visible et prolongée jusqu'à l'apex, comme dans la partie inférieure de la figure où les filaments sont arqués, d'autres fois très réduite en longueur et en épaisseur, ou même indiscernable aux moyens grossissements, comme c'est ici le cas pour la partie supérieure.

A ce même niveau, on voit sur la coupe trois recessus à fond arrondi et tapissé d'une cuticule, *1*, *2*, *3*, dont la présence, en relation étroite avec la modification de l'hypoderme, ne contribue pas peu à donner à tout l'ensemble son cachet original. Dans *1*, le feuillet cuticulaire est en continuité, de part et d'autre, avec la paroi des deux manchons cornés; dans *2* et *3*, il se continue en dedans avec la paroi du manchon adjacent et en dehors remonte le

Digitized by Google

long de la traînée fibrillaire pour se jeter finalement sur la cuticule externe. Celle-ci, d'autre part, se soude, sur la troncature apicale de l'organe, à la partie amincie des manchons; d'où il résulte que les recessus sont des cavités closes, intracuticulaires, produites par un clivage local de la cuticule tégumentaire, suivi d'une invagination profonde du feuillet interne, lequel s'est appliqué sur chacun des bulbes sensoriels pour lui constituer une gaîne protectrice.

Quelle forme affectent dans l'espace les cavités dont il est ici question? La comparaison des coupes longitudinales et transversales permet de répondre qu'il s'agit de deux cavités tubulaires, concentriques aux manchons chitineux, ayant une partie commune très rétrécie et pour ainsi dire réduite à l'état d'espace virtuel, la partie comprise entre les manchons. Leur coupe transversale est visible en *ci*, FIG. **97**, sous la forme d'un espace vide en 8 de chiffre, dont les boucles sont occupées par les manchons cornés. On peut dire par suite avec autant de vérité qu'il existe une seule cavité, limitée extérieurement par l'imperceptible feuillet cuticulaire qui tapisse l'hypoderme modifié, *hm*, et intérieurement par le contour externe des manchons. L'ensemble de la paroi latérale et du fond est formé par le feuillet interne de clivage, invaginé, tandis que la paroi antérieure ou apicale est constituée par le feuillet externe resté en place. Le clivage a donc porté sur une partie de la cuticule ayant dans ses contours la forme d'un 8, comme la section de la cavité. On peut aisément reconnaître cette partie sur la FIG. **96**, où on lui a donné une teinte plus sombre : elle est limitée en dehors par le pli enveloppant *pc* et en dedans par les plis circulaires qui circonscrivent individuellement les deux écussons, *pi*, *ps*; toutefois, quelques préparations tendent à montrer que la limite du clivage peut descendre plus bas, sur le contour de l'appendice, et la limite intérieure se rapprocher de l'élevure centrale, dans chaque écusson.

Il est à peine nécessaire de faire remarquer que cette fissure intracuticulaire de forme si compliquée n'est autre que la cavité de clivage demeurée si simple pendant tout le stade II. Il est très probable, pour ne pas dire sûr, qu'elle est remplie par une sécrétion liquide exsudée par le fond du cul-de-sac, lequel n'est séparé des tissus mous que par un feuillet cuticulaire assez mince pour être perméable. Nous n'avons pas vérifié directement cette supposition; mais l'analogie, d'une part, et de l'autre le fait que dans les observations sur le vivant tout l'appendice se montre continu, sans qu'il soit possible d'admettre que la cavité soit occupée par une matière solide, semblent exiger la présence d'une couche liquide.

Digitized by Google

Les dispositions que nous venons de décrire paraissent bien éloignées de celles que présentait l'appendice immédiatement avant la mue : l'apparition des deux bagues cornées entièrement intérieures et celle de leur cavité enveloppante, l'état fibrillaire des cellules hypodermiques externes, sont des particularités nouvelles que nous devons essayer de rattacher à la forme de départ.

A cet effet, nous croyons utile de placer sous les yeux du lecteur l'aspect observé sur une larve au moment même de la mue; nous l'avons reproduit dans la FIG. **94**.

La spacieuse cavité de clivage de la FIG. **93** a disparu par résorption du liquide, *ol*, et les deux feuillets, *fe*, *fi*, qui en formaient les parois, se sont superposés en une membrane unique et simple, au moins en apparence. Mais de nouvelles sécrétions locales donnent naissance à des vacuoles, v, v', v'', qui tendent à s'enfoncer profondément en découpant en pinceaux le massif neuro-hypodermique, et par suite à refouler les noyaux en étirant les cellules.

Cette observation nous paraît contenir des indications précieuses pour la question qui nous occupe; peut-être même nous fait-elle assister aux premiers débuts de la transformation que nous cherchons à comprendre. Il est clair en effet que, si nous faisons abstraction des vacuoles externes, v', v'', et de leurs symétriques, et si nous supposons à v une forme annulaire, de manière à circonscrire de toutes parts le grand pinceau central, nous aurons à peu près tous les éléments nécessaires pour expliquer la formation du manchon corné et de la cavité où il est logé.

La chitine doit être produite par la surface latérale du pinceau; or, celle-ci est constituée par un mélange d'éléments nerveux et hypodermiques, de forme allongée, dont les noyaux se trouvent repoussés en arrière; les premiers ne nous intéressent pas ici; quant aux seconds, ce n'est pas trop leur demander que de supposer qu'ils sont capables de former, une épaisse cuticule, puisque nous avons vu des cellules de même forme douées de cette propriété, vis-à-vis de l'armature cornée du stigmate antérieur.

En même temps que ce travail, il peut s'en produire un autre qui ramène vers l'axe la paroi extérieure de la vacuole annulaire. La partie *a* pourra être amenée par là soit à constituer le fond du récessus, soit à fournir le mince ruban fibrillaire de la paroi générale. Quant aux vacuoles accessoires, v', v'', il se pourrait que tantôt elles disparaissent par résorption et que tantôt elles forment des récessus secondaires, isolant des faisceaux sensoriels accessoires.

Digitized by Google

Nous n'insisterons pas davantage, de peur de donner trop d'importance à des remarques conjecturales. Tout ce que nous désirons souligner en terminant cet exposé d'une structure assez compliquée, c'est que le clivage cuticulaire en est le trait le plus remarquable et donne la clef de toutes les modifications, quelque difficiles qu'elles paraissent à suivre dans le détail.

Ce caractère se retrouvera sans aucun doute chez d'autres larves du même type d'organisation que celle du *Thrixion*. On ne l'a point signalé chez celles des muscides, mais il serait facile d'indiquer, sur les dessins qui ont été publiés de leur organe antenniforme, diverses particularités qui ne permettent pas de conclure à son absence.

Il est même à supposer que les dispositions décrites ont une plus grande généralité, réserve faite des modifications secondaires. Qu'on se reporte, par exemple, à la coupe longitudinale que von Rath a donnée du palpe maxillaire chez le *Melolontha vulgaris* [74, Taf. XXXI, fig. 19], où l'on remarque, tout autour du pinceau des terminaisons sensorielles, une invagination *générale* du tégument : pour ramener une telle structure au type que nous avons nous-même décrit, il n'y a évidemment qu'à ajouter un feuillet cuticulaire externe qui envelopperait tout l'organe et passerait comme un pont sur la fissure d'invagination; s'il n'existait pas dans les conditions où ont été pratiquées les coupes, c'est peut-être que son existence n'est que temporaire dans telle ou telle espèce, ou que la difficulté bien reconnue d'obtenir de bonnes coupes d'un organe de cette nature ne permet pas de le reconnaître.

II. *Les organes pharyngiens.*

a) *L'organe épipharyngien.*

Un assez grand nombre des figures que nous avons utilisées pour la simple description extérieure contiennent des données explicites sur une formation à laquelle on ne saurait refuser le caractère d'un organe sensoriel, très probablement gustatif, l'épipharynx. Cet organe ne semble pas avoir été signalé, jusqu'ici, chez les larves des muscides.

Nous n'en ferons pas une étude détaillée. Il nous suffira, pour en faire connaître l'allure générale, de rapprocher les renseignements épars dans les dessins déjà parcourus en les complétant par quelques données nouvelles.

Lorsqu'on examine par la face ventrale une larve vivante, on remarque aisément une petite plaque sombre, irrégulièrement arrondie, *pe*, FIG. **15** et **16**

Digitized by Google

située sur la ligne médiane, très peu en arrière de l'orifice buccal. Sa situation est si superficielle qu'on la prendrait aisément pour une dépendance du plancher pharyngien; mais cela tient uniquement à ce que, à ce niveau, les deux parois, supérieure et inférieure, du canal digestif sont très rapprochées. En réalité, la petite pièce dont il s'agit appartient à l'épipharynx et représente l'armature superficielle d'un double ganglion sensoriel.

Bien différente de la plaque plus grande, également impaire, que l'on aperçoit un peu au-delà, elle jouit d'une assez grande mobilité; sous les yeux mêmes de l'observateur, elle exécute de petits mouvements en avant et en arrière, un peu frémissants, qui paraissent destinés à renseigner l'animal sur les qualités du liquide où on vient de le placer. Nous ne saurions préciser la musculature particulière qui préside à ces mouvements, mais nous devons les signaler comme tout à fait distincts des mouvements d'ensemble du pharynx.

Voici maintenant, d'après une préparation digérée, FIG. **101**, quelques détails plus précis.

La plaque épipharyngienne présente un contour irrégulièrement triangulaire ou trapézoïdal. Elle porte trois petits écussons disposés en triangle, dont deux semblables en avant et un dissemblable en arrière. Les deux premiers, de forme circulaire et entourés d'une ou deux rides annulaires plus ou moins distinctes, présentent vers leur milieu un petit nombre de points brillants. Le troisième n'est pas situé exactement sur le plan des précédents; son contour est irrégulier et sa surface chargée de points brillants disposés par petits groupes.

Si ces particularités rappellent par plus d'un côté les accidents cuticulaires que nous avons constatés sur la surface sensorielle de l'organe antenniforme, l'analogie n'est pas moins étroite entre les structures internes correspondantes. La coupe transversale, FIG. **30**, conduite par la partie postérieure de la plaque, laisse reconnaître, au milieu d'un massif formé par un épaississement local de l'hypoderme, deux petites taches symétriques, circulaires, fortement colorées et presque homogènes : ce sont les sections de deux nerfs volumineux que l'on suit aisément dans la série des coupes et que l'on voit bientôt s'isoler, FIG. **31**. Or, les coupes longitudinales nous apprennent que ces deux cordons ne se terminent pas autrement que ceux des organes antenniformes : comme ceux-ci, ils se renflent en un ganglion dont les éléments se mêlent à ceux de l'hypoderme pour former ensemble un bulbe sensoriel terminal, immédiatement appuyé contre la plaque à écussons, FIG. **35**, *ng*.

Digitized by Google

Nous ne sommes point parvenu à suivre les nerfs épipharyngiens sur tout leur parcours; par suite, nous ne sommes pas à même d'en indiquer l'origine. Dans la FIG. **40**, nous voyons celui du côté gauche de la figure s'insinuer entre le processus aliforme et les muscles élévateurs de la gouttière pharyngienne et arriver au voisinage d'un tronçon plus volumineux, *n*, dont il nous a paru n'être qu'une branche. Celui-ci, d'autre part, est en relation avec un plexus ou un ganglion médian situé au-dessus de l'œsophage, que nous n'avons pu entièrement identifier.

A défaut de renseignements comparatifs sur l'épipharynx des larves de muscides ou des familles voisines, il convient de rappeler sommairement les résultats obtenus par KÜNCKEL et GAZAGNAIRE sur celui de la volucelle adulte.

Dans son ensemble, l'organe consiste en une valve dépendant du palais, allongée d'arrière en avant, dont la paroi supérieure se continue avec celle de l'épistome et l'inférieure avec celle du pharynx. Deux nerfs y aboutissent, issus des ganglions sus-œsophagiens. Ces nerfs « s'épanouissent en nombreuses fibres qui se mettent en rapport avec les poils transformés de l'extrémité épipharyngienne » [51, p. 349].

Le lecteur remarquera sans peine que nous sommes en présence du même organe dans la larve du *Thrixion*; seulement, au lieu de s'allonger et de se porter en avant, il demeure ramassé sous la forme d'un bourrelet transversal, dont le bord antérieur deviendra la face supérieure et le bord postérieur, la face inférieure de l'organe adulte.

Dans la coupe sagittale que RASCHKE a donnée de la larve du *Culex nemorosus* [73, Taf. VI, fig. 15], l'épipharynx est également réduit à une simple éminence. Les nerfs ne sont pas indiqués dans cette figure, mais par contre on y voit un muscle releveur, auquel il faut peut-être rattacher les mouvements ci-dessus mentionnés, si tant est qu'il existe aussi chez les brachycères.

b) *L'organe hypopharyngien.*

La plaque hypopharyngienne ne présente pas au même degré que la précédente les caractères d'une armature d'organe sensitif. Par sa forme massive et par sa situation, elle apparaît avant tout comme une pièce squelettique spécialement affectée à la protection de l'orifice salivaire; aussi ne possède-t-elle pas d'autres mouvements que ceux du pharynx tout entier.

Digitized by Google

Personne, à notre connaissance, n'a considéré cette pièce comme le siège de sensations spéciales. Dans leur étude de l'hypopharynx de la volucelle adulte, KÜNCKEL et GAZAGNAIRE n'y mentionnent point la présence de nerfs spéciaux.

Pourtant, nous trouvons que les caractères anatomiques en sont extrêmement analogues à ceux de l'épipharynx.

La cuticule porte des bâtonnets rigides ou des élevures, visibles surtout dans les coupes longitudinales, et, lorsqu'on examine à plat une dépouille du stade II bien étalée, FIG. **102**, on y reconnaît l'existence de deux écussons symétriques, clairs, qui rappellent ceux de la plaque supérieure.

D'autre part, on trouve sur les coupes presque sagittales, FIG. **35** et **38**, *bn*, un bulbe nerveux, qui aborde par dessous l'hypoderme recouvert par la plaque chitineuse, absolument comme le bulbe *ng* aborde celui de l'épipharynx; cette circonstance rend, croyons-nous, impossible toute hésitation au sujet de l'existence d'un organe sensoriel hypopharyngien.

III. *Les papilles cutanées.*

I. Il existe sur divers points du tégument un certain nombre de petites élévations cuticulaires, parfois papilliformes et tendant à se renverser en arrière, qui sont surmontées d'un cil apical incomparablement plus fin et plus court que les poils coniques de la larve adulte, et constituent sans aucun doute des papilles sensitives. Telle est celle qni se voit en *cs*, FIG. **15**, sur le bourrelet qui correspond aux insertions des rétracteurs de l'organe antenniforme. Nous ne pouvons déterminer exactement le nombre et la situation de ces sortes d'organes; ce que nous tenons à faire remarquer, c'est que :

1° ils sont toujours distribués symétriquement;

2° ils appartiennent surtout aux trois premiers somites.

II. Chaque somite abdominal porte huit couples d'éminences verruciformes, mousses, renversées en arrière, distribuées très régulièrement, de manière à former autant de séries longitudinales, si on considère les divers segments, tandis que, sur un même somite, elles constituent une ceinture discontinue, reportée demi-schématiquement sur la FIG. **83**. On voit à la simple inspection de cette figure qu'il existe, pour chaque moitié du corps : un groupe dorsal, *1*; un groupe dorso-latéral, *2*; point de groupe latéral; un groupe latéro-ventral, *3*; un groupe ventral, *4*.

Digitized by Google

Ces accessoires sont trop petits pour se laisser distinguer avec facilité parmi les rides et les plissures du tégument; ce n'est guère que par l'étude attentive des coupes transversales en série que l'on peut en déterminer le nombre et la distribution. Aussi devons-nous appuyer sur la remarque déjà faite au sujet de la figure publiée par DE SIEBOLD [81, fig. 1], à savoir que cet auteur a eu affaire à une autre larve que celle que nous étudions, ou bien qu'il a exagéré outre mesure les protubérances dont il a muni les segments. En outre, son dessin ne tient aucun compte de la différence fondamentale qui existe, au point de vue du nombre et de la forme de ces accidents cutanés, entre les segments thoraciques et les segments abdominaux.

On voit rarement un cil sensitif sur les papilles abdominales, mais ces petites élévations recouvrent toujours un massif hypodermique, dont l'aspect est assez particulier sur les coupes, et que nous avons vu plus d'une fois abordé par une branche nerveuse. Cependant, nous n'y avons pu reconnaître les terminaisons chordotonales, dont BOLLES LEE a constaté l'existence et la distribution dizygique chez les larves de muscides [8, p. 133].

Mais quelles que soient la structure intime et la destination spéciale de ces papilles, il nous paraît très digne de remarque :

1° qu'elles établissent une différence tranchée entre le céphalothorax et l'abdomen;

2° qu'à l'égal des organes chordotonaux, chez lesquels PERRIER fait très justement ressortir cette disposition [70, p. 1188], elles se présentent comme des organes manifestement métamériques.

Digitized by Google

CONCLUSIONS GÉNÉRALES.

I. Morphologie externe aux divers âges.

1. L'œuf du *Thrixion Halidayanum* est un corps ovale, mesurant près d'un demi-millimètre de long dans le sens du grand axe. A une époque voisine de l'éclosion, il laisse reconnaître par transparence divers détails très caractéristiques du tégument de la jeune larve, en particulier l'armure buccale et les stigmates postérieurs.

2. Le corps de la larve est vermiforme, acéphale, dépourvu de verrues pseudopodiques, composé de 10 somites, dont 3 céphalothoraciques et 7 abdominaux.

3. De la sortie de l'œuf à la formation du tonnelet, on observe successivement trois formes assez distinctes (trimorphisme larvaire), correspondant à autant de stades séparés par deux mues :

Stade I, de l'éclosion à la première mue : corps blanc et glabre; 1 mm. à 1,4 mm.

Stade II, de la première mue à la deuxième : corps jaune et glabre; 2 mm. à 5,5 mm.

Stade III, de la deuxième mue à la nymphose : corps jaune et hérissé de poils raides; 5 mm. à 12 mm.

4. L'identification des divers stades entre eux et avec l'embryon observé sous le chorion se fait pas à pas au moyen de repères fournis par l'armature buccale et par la persistance de la vieille cuticule autour de la plaque stigmatique postérieure, persistance accidentelle lors de la première mue, normale lors de la seconde.

5. Cette persistance établit matériellement qu'il y a deux mues; l'étude par transparence des stigmates et des trachées sur le vivant permet de conclure qu'il n'y en a que deux.

6. Par une exception au résultat trouvé par Leuckart et admis depuis comme loi générale, les stigmates antérieurs n'apparaissent qu'à la deuxième mue.

7. Ces stigmates n'apparaissent point sur le deuxième somite, comme chez les muscides jusqu'ici étudiées, mais sur le premier.

Digitized by Google

8. Le puparium est un ellipsoïde brun, hérissé, dont on peut observer directement la formation et dont l'identification, par suite, ne peut faire l'objet d'un doute.

II. Biologie et éthologie.

1. Les larves du *Thrixion Halidayanum* parasitent les femelles des phasmodées; dans l'Espagne centrale, celles du *Leptynia hispanica*, unique représentant local de cette famille d'orthoptères. Comme l'existence de l'hôte se trouve limitée annuellement à quelques mois et le développement du parasite très rapide, les imagos venus de larves hébergées dans des phasmes de l'année ne peuvent pas régulièrement déposer leurs œufs sur des phasmes; il est donc probable qu'elles les déposent sur d'autres insectes nécessairement très différents. En d'autre termes, le cycle évolutif de ce tachinaire doit comprendre une suite de générations nourries chez des hôtes qui ne peuvent que différer beaucoup entre eux.

2. L'œuf est collé par la mère sur le corps de l'hôte (dorsites thoraciques ou abdominaux, flancs, faces latérales des fémurs).

3. Parvenu à terme, l'embryon utilise son armure buccale pour perforer successivement le chorion de l'œuf et le tégument de l'orthoptère sur lequel il est collé, de telle sorte que les deux trous se correspondent, dans la plupart des cas du moins, et pénètre dans la cavité générale.

4. La pénétration se fait par un point quelconque. Elle est complète : le parasite ne demeure pas suspendu à la paroi, mais tombe au milieu des viscères et mène quelque temps une existence libre.

5. Après la première mue, il s'installe parmi les gaînes ovigères du phasme, perfore à reculons, au moyen des saillies chitineuses de son armature stigmatique, la peau du flanc, en choisissant de préférence la membrane molle qui unit le dorsite au ventrite et entre dans une période de vie fixée. Durant celle-ci, il tient son appareil stigmatique engagé dans l'ouverture, sans le retirer même au moment de la mue qui marque le passage du stade II au stade III. Par suite, la cuticule du corps reste suspendue autour du tubercule stigmatifère, tandis que l'armature cuticulaire de ce tubercule lui-même est exuviée à part et tombe en dehors.

6. Arrivée à maturité, la larve abandonne son hôte en sortant à reculons par l'orifice qui lui a servi jusque là de prise d'air, tombe à terre et cherche aussitôt un abri pour s'empuper. La formation du tonnelet est complète en quelques heures. La sortie de l'imago a lieu 10-17 jours après.

Digitized by Google

7. L'action directe du parasite sur son hôte, abstraction faite de la lésion traumatique de la paroi du corps lors de la pénétration et de la fixation, consiste simplement à prélever à son profit une partie du sang. Contrairement aux autres tachinaires connus, dont le parasitisme est plus brutal, celui-ci est dépourvu de tout organe buccal susceptible d'attaquer mécaniquement un tissu. Son contenu intestinal, tant qu'il demeure reconnaissable, consiste uniquement en plasma et globules sanguins.

8. La réaction passive de l'hôte consiste dans un affaiblissement général qui se manifeste avant tout par l'atrophie temporaire des ovules. Comme la petite larve a précisément la couleur et jusqu'à un certain point la forme et même les dimensions d'un œuf de *Leptynia* développé et comme il s'installe précisément parmi les gaînes ovigères, on peut caractériser cette influence en disant qu'il y a castration parasitaire indirecte et substitutive (GIARD).

9. Une réaction active spéciale, en jeu durant toute la période de vie fixée du parasite, détermine une fermeture étanche, en développant autour de la saillie stigmatifère engagée à travers la paroi abdominale de l'orthoptère un bourrelet inflammatoire, qui agit comme une sorte de boîte à étoupes et empêche toute hémorrhagie.

III. Anatomie et histologie.

A. *Appareil digestif.*

1. L'appareil pris dans son ensemble présente un caractère prononcé de réduction et de simplification : suppression de toute armure buccale exsertile (stades II et III), suppression du jabot, du proventricule et des cœcums proventriculaires.

2. Le pharynx peut se concevoir comme un tube de calibre typiquement arrondi, dont la paroi supérieure se serait invaginée en une gouttière à fond mobile. Les bords de celle-ci, en même temps que leur cuticule se chargeait, par des modifications locales, de productions cornées, destinées à constituer une charpente indéformable, se seraient évaginés de bas en haut en donnant naissance à deux processus déjetés en arrière, qui fournissent leur point d'appui à des muscles verticaux, ceux-ci destinés à élever le fond de la gouttière.

3. Le jeu des fibres qui constituent cette musculature est successif; la voussure qu'il détermine progresse à la façon d'une onde. Le mécanisme de la succion se présente ainsi comme un péristaltisme localisé sur la paroi

Digitized by Google

supérieure du pharynx et réalisé, non avec des muscles longitudinaux et des muscles annulaires, mais avec des muscles normaux à la paroi et une cuticule assez élastique pour suppléer la musculature antagoniste.

4. Contrairement à ce que l'on observe dans la grande généralité des insectes, l'œsophage a la forme d'un large entonnoir déprimé, à peine plus long que le pharynx. La paroi supérieure en est remarquable : a) par une assise de grandes cellules claires, très semblables aux cellules proventriculaires des autres muscides; b) par une forte musculature en treillis, dont les éléments sont disposés de manière à obstruer la lumière par *écrasement*, et à produire un péristaltisme unilatéral, faisant suite à celui du pharynx.

5. L'intestin moyen a une structure uniforme d'un bout à l'autre, dont les facteurs anatomiques sont : une délicate musculature en treillis du type décrit par VIALLANES chez d'autres larves de diptères et un épithélium à cellules vésiculeuses, très proéminentes vers l'intérieur.

6. Les particularités cytologiques les plus dignes de remarque dans les cellules épithéliales sont les suivantes :

a) Une zone de protoplasme réticulaire, très avide de carmin, à la base;

b) Une zone aréolaire, pâle, au sommet;

c) Un plateau à filaments libres;

d) Un boyau nucléinien gros et irrégulier, dont la structure intime reproduit le type étudié par CARNOY dans les cellules salivaires d'une larve indéterminée de nématocère;

e) Un volumineux nucléole vrai, renfermant, outre un nombre variable de vacuoles claires, non colorables, une sphérule simple ou fragmentée de nucléine ou d'un corps très analogue.

7. Les principales particularités physiologiques observées dans l'intestin moyen sont :

a) Une sorte de diastole brusque, intermittente, produite par l'affaissement des panses cellulaires et tendant, suivant toute vraisemblance, à expulser les produits de sécrétion accumulés dans la zone aréolaire;

b) Une activité sécrétrice modérée, mais générale, manifestée par l'existence d'un coagulum en sphérules ou en larmes, saisi entre les filaments du plateau dans l'acte de son expulsion, ou déjà tombé dans le lumen de l'organe;

c) Une activité absorptionnelle très grande, générale, faisant filtrer à travers le corps cellulaire, sans les emmagasiner, les matériaux qui doivent

Digitized by Google

passer de l'intestin dans le cœlome; elle se constate par l'action expérimentale du bleu de méthylène.

8. Les tubes de MALPIGHI appartiennent par leur insertion à l'intestin moyen, non à l'intestin postérieur, comme chez les larves décrites par WEISMANN et LOWNE.

9. L'intestin postérieur est de longueur très réduite; il comprend un tronçon unique, limité par deux larges sphincters musculaires. La structure des parois semble s'accorder le mieux avec un rôle absorptionnel.

B. *Appareil circulatoire.*

1. Le vaisseau dorsal est constitué par un tube musculaire, dilaté et fermé en cœcum à son extrémité postérieure, ouvert en avant par une fente ventrale, de manière à affecter la forme d'une gouttière renversée; on peut le diviser anatomiquement et physiologiquement en quatre régions, savoir :

a) Le tronçon postérieur ou *ventricule* (LOWNE), bordé de grandes cellules péricardiales, susceptible de systole et de diastole;

b) Le tronçon moyen, bordé de petites cellules péricardiales, susceptible de systole et de diastole;

c) Le tronçon antérieur ou *aorte* (GRABER, LOWNE), dépourvu de cellules satellites, susceptible de raccourcissement et d'allongement, fixé à sa limite antérieure par l'*anneau de soutien* (WEISMANN);

d) La gouttière, allant de l'anneau aux apophyses pharyngiennes; les bords latéraux en sont soudés aux disques imaginaux de la région.

2. L'unité histologique de la paroi cardiaque est une cellule musculaire aplatie en lame, à noyau unique, vésiculeux et proéminent, à protoplasme contractile distribué en fibrilles qui courent parallèlement les unes aux autres entre les deux feuillets de la membrane (feuillets sarcolemmatiques).

3. Dans les deux tronçons postérieurs, les cellules sont associées deux à deux, de manière à constituer des anneaux bi-nucléés, soudés eux-mêmes bout à bout pour former le tube contractile. Les noyaux y sont situés latélement et les fibrilles circulairement; la contraction ne peut avoir pour effet que de rétrécir la lumière.

4. Dans l'aorte, le mode d'association est semblable au précédent, mais les noyaux sont situés respectivement sur la ligne ventrale et sur la ligne dorsale et les fibrilles ont une direction longitudinale. La substance

Digitized by Google

contractile est de même dissociée en fibrilles longitudinales dans la gouttière sus-œsophagienne, et les noyaux y sont latéraux. Dans ces deux tronçons, la contraction ne peut avoir pour effet immédiat que leur raccourcissement et, comme l'extrémité antérieure est fixe, étant en continuité avec le manteau hypodermique des apophyses pharyngiennes, cette modification entraîne comme conséquence un déplacement en avant des deux tronçons postérieurs.

5. Le ventricule porte trois paires d'ostioles en forme de fentes verticales, situées latéralement et munies, chacune, d'un système de deux valvules. Il n'en existe ni à l'extrémité postérieure ni sur le plancher.

6. Contrairement aux résultats récemment publiés par Lowne d'après la larve du *Calliphora erythrocephala*, nous trouvons que chaque valvule est formée par une cellule laminaire invaginée, de même type au fond que les cellules pariétales, mais à noyau beaucoup plus petit et à orientation fibrillaire différente; le système formé par deux valvules adossées est en réalité un appareil à part, *auto-contractile*.

7. Le tronçon intermédiaire porte des groupes de cellules valvulaires de même type, mais non repliées en dedans, constituant un appareil d'occlusion rudimentaire; il en existe trois paires comme sur le segment postérieur.

8. Le rythme cardiaque comprend : 1° une systole, 2° une diastole, 3° un repos, celui-ci toujours sensible, bien que peu prolongé.

9. Durant la systole, la mise au point étant réalisée par rapport aux lignes latérales de noyaux proéminents,

a) Les deux parois latérales se portent l'une vers l'autre;

b) Les deux valvules de chaque système s'appliquent fortement l'une contre l'autre et la saillie qu'elles forment s'avance vers l'axe de l'organe par suite d'une invagination de plus en plus prononcée;

c) L'organe lui-même demeure à peu près en place ou recule légèrement.

10. Durant la diastole :

a) Les deux parois s'écartent d'un mouvement continu et successivement ralenti jusqu'à la phase du repos;

b) Les valvules se séparent brusquement au début de la phase, mais pour revenir aussitôt à la position du repos (caractérisée par l'état de contact et d'invagination modérée) bien avant la fin de la diastole et y persister jusqu'à la systole suivante;

c) L'organe recule tout d'abord vivement pour revenir aussitôt après à sa première position.

Digitized by Google

11. Envisagés ensemble, les deux tronçons postérieurs à l'état de contraction sont assimilables à un anneau qui se rétrécit, et les tronçons antérieurs, à un anneau complet (aorte) ou incomplet (gouttière) qui s'élargit en se raccourcissant : la réunion de ces deux anneaux constitue une onde péristaltique stationnaire, se reproduisant rythmiquement.

12. Le plasma sanguin est d'abord incolore, puis jaune de plus en plus foncé; il charrie des globules de dimensions très diverses.

C. *Appareil respiratoire.*

a) *Stigmates.*

1. Le stigmate postérieur au stade II peut être regardé comme le type qui, simplement reproduit, avec un nombre plus grand de vésicules terminales, donne le stigmate antérieur, et répété un certain nombre de fois (14 à 16), le stigmate postérieur au stade III. Cependant, les caractères généraux de toute l'architecture apparaissent le mieux dans le stigmate antérieur.

2. L'armature chitineuse comprend :

a) Un remblai trachéen formé de très fines baguettes enchevêtrées, faisant suite au filament spiral, sur tout le tronçon modifié de la trachée;

b) Un système de vésicules arrondies, représentant des diverticules terminaux de la lumière trachéenne; elles affleurent exactement à la surface cuticulaire externe, mais demeurent closes par une cornéule, du moins pendant longtemps;

c) La plaque stigmatique, constituée par la portion de la cuticule externe qui avoisine les vésicules et se modifie pour leur fournir une charpente indéformable.

3. La matrice chitinogène de la partie fondamentale n'est autre que la matrice trachéenne (membrane péritonéale des auteurs) modifiée (cellules très allongées, membrane basale très épaisse). La matrice chitinogène pour le zone externe de la plaque stigmatique est constituée par l'hypoderme cutané.

4. Le remblai trachéen et plus généralement les diverses parties de l'armature chitineuse ne sont que des plateaux modifiés.

5. Quelle que soit l'origine des premières trachées et des premiers stigmates, les stigmates de nouvelle formation qui apparaissent à chaque

Digitized by Google

mue ne sont nullement des invaginations de la peau (CLAUS), mais des évaginations de la matrice trachéenne, allant se mettre en rapport avec l'hypoderme sous la forme d'un bourgeon massif, dont un clivage axial fournit la lumière du nouveau canal aérifère.

6. Le travail du développement est caractérisé par une forte poussée vers l'extérieur, à laquelle la membrane basale, très sensiblement renforcée, semble servir d'appui, et qui entraîne comme conséquence la forme allongée des cellules matricielles.

b) *Cellules trachéennes et trachéolaires.*

7. Les limites propres des cellules matricielles trachéennes sont très distinctes, du moins par places et dans certaines conditions d'observation. Les caractères attribués par WEISMANN à la *membrane péritonéale*, dans les larves des muscides, ne sont pas vérifiés ici.

8. Les grandes cellules ramifiées, décrites par divers auteurs comme terminaisons trachéennes, sont des cellules de transition, marquant le passage des *trachées* (canaux méatiques, intercellulaires) aux *trachéoles* (canaux intracellulaires).

9. Les trachéoles sont bien des voies de distribution de gaz en nature, non de gaz dissous; la constitution de leur paroi est celle d'un bras protoplasmatique creux, la couche protoplasmatique pouvant atteindre une extrême ténuité.

D. *Appareil sécréteur et excréteur.*

a) *Glandes salivaires.*

1. Les cellules qui en revêtent la paroi sont très semblables à celles de l'intestin moyen, à l'exception de la zone apicale du protoplasme qui n'est point aréolée, et du plateau que nous n'y avons pu résoudre avec netteté.

2. La plupart du temps, la partie moyenne des cellules proémine fortement vers l'intérieur, les soudures latérales ne portant que sur une couche basilaire de faible hauteur, comme dans l'intestin moyen; mais exceptionnellement, cette soudure se prolonge autant que la saillie et le lumen offre une section droite parfaitement circulaire, au lieu d'une section festonnée.

3. L'orifice du canal excréteur correspond au milieu de la plaque hypopharyngienne. Il est gardé par une lame mobile, couchée d'arrière en

Digitized by Google

avant, susceptible de se rabattre à la manière d'une épiglotte et commandée par un muscle particulier.

b) *Tubes de Malpighi.*

4. Les quatre tubes de MALPIGHI se partagent en une paire antérieure et une paire postérieure. Les premiers sont plus longs et offrent une partie récurrente qui subit des déplacements longitudinaux alternatifs, sous l'action de deux ligaments opposés, dont l'un au moins est musculaire; leur extrémité aveugle est conformée en une ampoule ovalaire à parois minces, véritable réservoir d'accumulation de granules d'excrétion calcaires.

5. Le bleu de méthylène, absorbé par l'intestin et déversé dans le cœlome en quantités même insuffisantes pour y être directement reconnaissable, se localise très vite dans les cellules malpighiennes, où il s'élabore en sphérules vertes, brillantes, qui sont ensuite expulsées dans le lumen, à travers les filaments d'un gros plateau.

c) *Cellules péricardiales.*

6. Les grandes cellules, qui longent latéralement et en dessous la paroi du ventricule, sont au nombre de 6-9 pour chaque côté; elles sont uninucléées et présentent tous les caractères d'éléments excréteurs clos.

7. Les petites cellules satellites du tronçon intermédiaire forment de part et d'autre une série simple ou tout au plus dédoublée par places et assez souvent interrompue. A part de rares exceptions, elles sont uninucléées.

d) *Cellules adipeuses.*

8. Les cellules adipeuses sécrètent une graisse très fluide, très limpide, d'un jaune intense, un peu plus saturé que la teinte du plasma sanguin. Elles possèdent le nucléole volumineux et vacuoleux qui se retrouve dans la plupart des grands éléments anatomiques du *Thrixion*.

e) *Organe œnocytique.*

9. Cet organe est exclusivement abdominal et très nettement métamérique; il est constitué, pour chaque côté d'un segment, par un groupe géminé de très grandes cellules, siégeant immédiatement sous l'enveloppe générale.

10. Ces cellules ont une forme indifférente, une aptitude marquée à se souder entre elles et avec les organes voisins, et aussi à recouvrer ultérieurement une indépendance à peu près complète.

Digitized by Google

11. La membrane cellulaire est très délicate, très facilement déformable; elle paraît être le porteur de cette aptitude adhésive, qui s'exagère parfois jusqu'à amener la fusion générale du groupe en un syncytium.

12. Le protoplasme à l'état de repos physiologique est finement ou grossièrement granuleux. A des états d'activité spéciaux, il montre soit de petites vacuoles arrondies, soit des formations en forme de gros bâtonnets, orientées de préférence parallèlement au contour externe, qui sur les coupes s'élargissent en fuseaux ressemblant à des fissures.

13. Le noyau est unique; il possède un boyau nucléinien continu, à situation exclusivement périphérique, typiquement strié, noyé dans un caryoplasme pauvre de détails structuraux. Il existe un gros nucléole pareil à celui des cellules intestinales, susceptible, durant la vie, de déformations assez remarquables.

14. L'action du bleu de méthylène semble s'acccorder, avec les caractères de la structure, pour faire considérer les œnocytes comme des cellules excrétrices closes.

IV. Appareil sensitif.

A. *Organe antenniforme.*

1. L'appendice antenniforme reçoit suivant son axe deux nerfs puissants, l'un supérieur, l'autre inférieur, qui se renflent, chacun, en un bulbe volumineux, partie ganglionnaire, partie hypodermique, dont la base correspond à divers accidents de la cuticule terminale. Il existe en outre un petit bulbe accessoire, correspondant à une branche externe du nerf inférieur.

2. Au premier âge du stade larvaire II, la base des bulbes sensoriels est très étalée; elle contient, avec les éléments propres de l'hypoderme, à contours indistincts, des éléments nerveux envoyant vers l'extérieur des bâtonnets hyalins.

La cuticule qui recouvre l'extrémité de tout l'appendice se clive de très bonne heure en deux feuillets, en donnant naissance à une poche intracuticulaire qui se remplit d'un liquide hyalin spécial, l'*ostraco-lymphe* (1), sécrété, à travers le mince feuillet interne, par les cellules hypodermiques.

(1) En réalité, le clivage est produit par la pression hydrostatique du liquide sécrété.

Digitized by Google

Les prolongements sensoriels, après avoir traversé l'hypoderme et le feuillet cuticulaire interne, se terminent librement dans le liquide, au-dessous d'une élevure du feuillet externe.

3. Tandis que la larve se développe, les bulbes se ramassent en pinceau; tout l'appendice devient cylindrique et de nouveaux accidents cuticulaires caractéristiques du stade III apparaissent sur le feuillet interne.

4. Dès le début du stade III, après le départ du feuillet externe précédemment séparé, un nouveau clivage, plus localisé, se produit sur la cuticule de la face terminale. La région qui le subit est limitée en dehors par une ligne circulaire appartenant au contour de l'appendice et en dedans par deux cercles contigus, intérieurs au contour externe et correspondant respectivement aux deux bulbes sensoriels; le nouveau feuillet externe demeure en place, tandis que le feuillet interne s'invagine profondément, en formant autour de chaque bulbe une membranule de revêtement qui devient plus tard cornée sur une certaine hauteur. En même temps, les noyaux sont repoussés en arrière, ce qui détermine dans les cellules hypodermiques un allongement comparable à celui que l'on observe dans les bulbes stigmatiques.

5. Les deux écussons cuticulaires, circonscrits par les deux lignes fermées qui limitent, à l'intérieur, la région clivée, portent divers accidents, dont les principaux sont : pour l'écusson supérieur, une élevure centrale en forme de dôme; pour l'écusson inférieur, une élevure en forme de pain de sucre.

B. *Organes pharyngiens.*

6. L'épipharynx reçoit une paire de nerfs qui, après avoir longé le côté interne du processus pharyngien, se juxtaposent sur la ligne médiane et se terminent par une dilatation neuro-hypodermique très analogue à celle de l'organe précédent. Au massif unique formé par la juxtaposition des deux bulbes correspond une plaque cuticulaire modérément chargée de chitine, sur laquelle s'observent divers accidents. L'importance des nerfs, la situation de la formation terminale et les mouvements propres qu'on lui voit exécuter permettent de supposer que l'organe est gustatif.

7. La plaque hypopharyngienne porte elle-même des bâtonnets et deux petits écussons symétriques, correspondant à deux bulbes nerveux qui abordent en dessous l'hypoderme qu'elle recouvre.

Digitized by Google

C. *Papilles cutanées.*

8. Il existe sur chaque somite un certain nombre d'éminences sensitives distribuées très régulièrement. La forme et le nombre de ces accidents cutanés sont assez différents pour les somites céphalo-thoraciques et les somites abdominaux.

Digitized by Google

LISTE DES OUVRAGES CITÉS

1. *Balbiani, E.* : Sur la structure du noyau des cellules salivaires chez les larves de *Chironomus*; Zool. Anz., 1881, p. 637.
2. » : Sur les mouvements qui se manifestent dans la tache germinative de quelques animaux; C. R. de la Soc. de Biol., 1864.
3. *Barthélemy, A.* : Études anatomiques et physiologiques sur un diptère tachinaire parasite de la chenille du *Sphinx Euphorbiæ* et sur ses métamorphoses; Ann. des Sc. nat., Zool., 4e série, t. VIII, 1857.
4. *Batelli, A.* : Contribuzione all' anatomia ed alla fisiologia della larva dell' *Eristalis tenax*; Bull. della Soc. entom. Italiana, 1879, p. 77.
5. *Blanchard, E.* : Métamorphoses, mœurs et instincts des insectes; 2me édition, Paris, 1877.
6. *Bohemann* : Om utvecklingen af *Tachina setipennis*; Oefversigt af kongl. Vetensk. Akad. förhandl., t. 8, 1851. — Trad. in Froriep's Tagesbl., t. II, p. 224.
7. *Bolivar, I.* : Analecta orthopterologica; An. de la Soc. Esp. de Hist. nat., t. VII, 1878.
8. *Bolles Lee, A.* : Bemerkungen über den feineren Bau der Chordotonal-Organe; Arch. f. mikr. Anat., Bd. XXIII, 1883.
9. *Bolles Lee* et *Henneguy* : Traité des méthodes techniques de l'anatomie microscopique; 2me édit., Paris, 1896.
10. *Brauer, Fr.* : Beobachtungen über die Entwicklungsgeschichte der *Chionea araneoïdes*; Verhandl. des Zool.-Bot. Vereins in Wien, Bd. IV, 1854.
11. » : Die Zweiflügler der kaiserlichen Museums in Wien; Denkschr. der k. Akad. der Wiss., Bd. XLVII, 1883.
12. *Brehm, A. E.* : Historia natural; éd. esp., Barcelona. 1880.
13. *Bugnion, Ed.* : Métamorphoses du *Meigenia bisignata*, mouche parasite de la tribu des tachinaires; Bull. Soc. Vaud. sc. nat., 2me série, t. 17, p. 17-31, 1880.
14. *Carnoy, J. B.* : La biologie cellulaire; Lierre, 1884.
15. *Carnoy* et *Lebrun* : La vésicule germinative et les globules polaires chez les batraciens; La Cellule, t. XII, 1897.
16. » : La fécondation chez l'*Ascaris megalocephala*; La Cellule, t. XIII, 1897.

Digitized by Google

17. *Child, C. M.* : Beiträge zur Kenntniss der antennalen Sinnesorgane der Insecten; Zool. Anz., XVII. Jahrg., pp. 35-38, 1894.

18. *Cholodkowsky, N.* : Ueber eine am Tracheensysteme von *Carabus* vorkommende *Tachina* Art; Zool. Anz., VII. Jahrg., pp. 316-319, 1884.

19. *Cuénot, L.* : Études physiologiques sur les orthoptères; Arch. de Biol., t. XIV, 1895.

20. *Dareste, C.* : Note sur le développement du vaisseau dorsal chez les Insectes; Arch. de zool. expér., t II, N. et R., XVI, p. XXXV, 1873.

21. *Dogiel, Joh.* : Anatomie u. Physiologie des Herzens der Larve v. *Corethra plumicornis*; Mém. de l'Acad. Imp. des sc. de St Petersbourg, VIIme sér., t. XXIV, 1877.

22. *Dufour, L.* : Recherches sur quelques entozoaires et larves parasites des insectes orthoptères et hyménoptères; Ann. des sc. nat., 2me sér , zool., t. VII, p. 5, 1837.

23. » : Recherches anatomiques et physiologiques sur les orthoptères, les hyménoptères et les névroptères; Mém. Acad sc. de Paris, t. 7, p. 265, 1841.

24. *Dutrochet* : Recherches sur la métamorphose du canal alimentaire chez les insectes; Journal de phys., de chim., d'hist. nat. et des arts, t. LXXXVI, pp. 130 et 189, 1818.

25. *Fischer, H.* : Orthoptera europœa; Lipsiæ, 1853.

26. *Frenzel, J.* : Einiges über den Mitteldarm der Insekten, sowie über Epithelregeneration; Arch. f. mikr. Anat., Bd. XXVI, p. 241, 1885.

27. *Gehuchten, Arth , van* : Recherches histologiques sur l'appareil digestif de la larve de la *Ptychoptera contaminata*; La Cellule, t. VI, 1890.

28. *Giard* et *Bonnier* : Contributions à l'étude des bopyriens; Travaux de l'Inst. zool. de Lille et du laboratoire de zool. marit. de Wimereux, t. V, 1887.

29. *Girard, M.* : Traité élémentaire d'entomologie; Paris, 1876.

30. *Graber, V.* : Ueber den propulsatorischen Apparat der Insekten; Arch. f. mikrosk. Anat., Bd. IX, 1873.

31. » : Die Insekten; München, 1877.

32. » : Ueber die embryonale Anlage des Blut- und Fettgewebes der Insekten; Biol. Centralblatt, Bd. XI, 1891.

33. *Grandis, V.* : Sur les modifications des épithéliums glandulaires durant la sécrétion; Arch. ital. de biol., t. XIV, 1891.

34. *Henneguy, F. L.* : Leçons sur la cellule; Paris, 1896.

35. *Henseval, M.* : Étude comparée des glandes de Gilson; La Cellule, t. XI, 1895.

36. *Holmgren, E.* : Ueber das respiratorische Epithel der Tracheen bei Raupen; Festschrift Wilhelm Lilljeborg, Upsal, 1896.

37. *Huxley, Th.* : L'Ecrevisse; Paris, 1880.

38. *Ide, M.* : Le tube digestif des édriophthalmes; La Cellule, t VIII, 1892.

Digitized by Google

39. *Janet, Ch.* : Sur les nerfs de l'antenne et les organes chordotonaux chez les fourmis; C. R. Acad. des sc. de Paris, t. 118, p. 814, 1894.

40. *Jaworowski* : Ueber die Entwickelung des Rückengefässes u. speciell der Muskulatur bei *Chironomus* u. anderen einigen Insekten; Sitzb. der. kk. Akad. der Wissensch., Bd. LXXX, 1879.

41. *Kidd* : Observations on spontaneous movements of nucleoli; Quart. Journ. micr. sc., 1875.

42. *Kirchner* : Zur Biologie der Tachinen; Lotos, XI, pp. 87-88, 1861.

43. *Kowalevsky, A* : Beiträge zur nachembryonalen Entwicklung der Musciden; Zool. Anz., nº 188, 1885.

44. » : Beiträge zur Kenntniss der nachembryonalen Entwicklung der Musciden; Zeitschrift f. wiss. Zool., XLV, 1887.

45. » : Zum Verhalten des Rückengefässes und des guirlandenförmigen Zellenstrangs der Musciden während der Metamorphose; Biol. Centralblatt, Bd. VI, 1886.

46. *Krancher, O.* : Bau der Stigmen bei der Insecten; Leipzig, 1881.

47. *Künckel d'Herculais, J.* : Recherches sur l'organisation et le développement des volucelles; Paris, 1875.

48. » : Observations sur les mœurs et les métamorphoses de la larve du *Gymnosoma rotundatum L.*, diptère de la famille des muscides; Ann. Soc. ent. de F., 5e sér., t. 9, pp. 349-357, 1879.

49. » : Les invasions des acridiens, vulgo sauterelles, en Algérie; Alger, 1893.

50. » : Les muscides vivipares à larves sarcophages; L'ami des sc. nat., 1894, p. 45.

51. *Künckel, J.* et *Gazagnaire, J.* : Du siège de la gustation chez les insectes diptères. Constitution anatomique et valeur physiologique de l'épipharynx et de l'hypopharynx; C. R. Acad. des sc. de Paris, 1881.

52. *Laboulbène, A.* : Métamorphoses d'une mouche parasite, *Tachinina (Masicera) villica*; Ann. de la Soc. ent. de Fr., 4e série, t. 1, pp. 231-248, 1861.

53. *Lacordaire, Th.* : Introduction à l'entomologie; Paris, 1838.

54. *Landois, H.* : Die Raupenfliege (*Tachinidæ*); Natur. u. Offenbarung, 7 Bd., pp. 208-213, 1861.

55. *Leuckart, R.* : Die Larvenzustände der Musciden; Arch. für Naturg., I, pp. 60-62, 1861.

56. *Leydig, Fr.* : Anatomisches u. Histologisches über die Larve v. *Corethra plumicornis*; Zeitschr. f. wiss. Zool., II. Bd., 1851.

57. » : Traité d'histologie comparée de l'homme et des animaux; tr. par LAHILLONNE; Paris, 1866.

58. *Lowne, B.* : Anatomy and physiology of the Blow-Fly (*Calliphora erythrocephala*); 2e édit., London, 1892-95.

Digitized by Google

59. *Meinert, Fr.* : *Philornis molesta*, en paa Fugle snyltende Tachinarie; Vidensk. Meddel. fra den naturh. Foren, pp. 304-316, 1889.

60. *Metchnikoff, E.* : Leçons sur la pathologie comparée de l'inflammation; Paris, 1892.

61. *Milne Edwards, H.* : Leçons sur la physiologie et l'anatomie comparée de l'homme et des animaux; Paris, 1857-1881.

62. *Müller, Joh.* : Ueber die Entwicklung der Eier im Eierstock bei den Gespenstheuschrecken u. eine neuentdekte Verbindung des Rückengefässes mit den Eierstöcken; Nov. Act. Ac. Nat. Cur., t. XII, p. 553, 1825.

63. *Nördlinger, H.* : Eierlegen einer Raupenfliege (*Tachinidæ*); Pfeil's krit. Blaatter, 51. Jahrg., II, pp. 263-264, 1869.

64. *Osten-Sacken, C. R.* : A Tachina parasite of the squash bug (*Coreus tristis*); Amer. naturalist, n. 9, p. 519, 1875.

65. » : Tachina parasitic on phasmidæ; Psyche, v. 2, nº 35-36, p. 23, 1877.

66. *Pantel, J.* : Notes orthoptèrologiques, II. Les phasmides d'Europe et des pays limitrophes; An. de la Soc. Esp. de hist. nat., t. XIX, 1890.

67. » : Sur la larve de *Thrixion Halidayanum*. Stades larvaires et biologie; C. R. Acad. des sc. de Paris, 1897.

68. » : Sur quelques particularités anatomiques observées dans la larve de *Thrixion Halidayanum*; C. R. Acad. des sc. de Paris, 1897.

69 » : Sur le clivage de la cuticule, en tant que processus temporaire ou permanent; C. R. Acad. des sc. de Paris, 1898.

70. *Perrier, Edm.* : Traité de zoologie; Paris, 1890.

71. *Pouchet, G.* : Développement du système trachéen de l'Anophèle (*Corethra plumicornis*); Arch. de zool. exp., 1872.

72. *Ramon y Cajal, S.* : Coloration par la méthode de Golgi des terminaisons des trachées et des nerfs dans les muscles des ailes des insectes; Zeitschr. f. wiss. Mikrosk., Bd. VII, 1890.

73. *Raschke, E.* : Die Larve von *Culex nemorosus*; Arch. f. Naturg., 53. Jahrg., 1887.

74. *Rath, Otto v.* : Ueber die Hautsinnesorgane der Insekten; Zeitschr. f. wissensch. Zool., 46. Bd., 1888.

75. *Reissig* : Ueber das Herauskommen der Tachinen aus ihren Tönchen und aus dicht verschlossenen Orten an welchen diese oft sich befinden; Arch. f. Naturg., 2. Jahrg., I. Bd , p. 189, 1856.

76. *Rondani* : Nota sugli Insetti parasiti della *Galeruca del Olmo*; Parme, 1870.

77. *Schindler* : Beiträge zur Kenntniss der Malpighischen Gefässe der Insekten; Zeitschr. f. wiss. Zool., Bd. XXX, 1878.

Digitized by Google

78. *Schiner* : Fauna austriaca. Die Fliegen; 1862.

79. *Schuberg* : Ueber den Zusammenhang verschiedenartiger Gewebezellen im thierischen Organismus; Sitz. d. physik.-medicin. Gesellsch., Würzburg, 1893.

80. *Schultze, M.* : Zur Kenntniss der Leuchtorgane von *Lampyris splendidula*; Arch. f. mikrosk. Anat., Bd. I.

81. *Siebold, Th. de* : Bemerkungen über eine den *Bacillus Rossii* bewohnende Schmarotzer-Larve; Germar, Zeitschr. f. Entom., IV, p. 388, 1843.

82. *Siebold* et *Stannius* : Anatomie comparée; trad. de l'allemand par SPRING et LACORDAIRE, Paris, 1849.

83. *Treviranus* : Ueber das Saugen, etc.; Ann. d. Wett. Gesellsch., 1812.

84. *Verloren* : Mémoire en réponse à la question suivante : Éclairer par des observations nouvelles le phénomène de la circulation chez les insectes; Mém. cour. de l'Acad. Bruxelles, t. XIX, 1847.

85. *Verson, E.* : Note sur une série de nouveaux organes excréteurs découverts dans le *Bombyx mori*; Arch. ital. de biol., t. XVIII, 1892.

86. *Verson, E.* et *Bisson, E.* : Cellule glandulari ipostigmatiche nel *Bombyx mori*; Publicaz. della R. stazione bacolog. di Padova, 1891.

87. *Viallanes, H.* : Recherches sur l'histologie des insectes et sur les phénomènes histologiques qui accompagnent le développement post-embryonnaire de ces animaux; Paris, 1883.

88. *Wagner, R.* : Ueber Blutkörperchen bei Regenwürmern, Blutegeln und Dipteren-Larven; MÜLLER's Arch., 1835, p. 311.

89. *Wheeler, W. M.* : Concerning the « Blood-tissue » of the Insecta; Psyche, vol. 6, nos 190, 191 et 193, 1892.

90. *Weismann, Aug.* : Die Entwicklung der Dipteren; Leipzig, 1864.

91. » : Die Metamorphose der *Corethra plumicornis*; Zeitschr. f. wiss. Zool., Bd. XVI, 1866.

92. *Wielowiejski, H.* : Studien über die Lampyriden; Zeitschr. f. wiss. Zool., Bd. XXXVII, 1881.

93. » : Ueber das Blutgewebe der Insekten; Zeitschr. f. wiss. Zool., Bd. 43, 1886.

94. *Wistinghausen, C. von* : Ueber Tracheenendigungen in den Sericterien der Raupen; Zeitschr. f. wiss. Zool., Bd. XLIX.

Digitized by Google

Digitized by Google

EXPLICATION DES PLANCHES

La presque totalité des dessins étant relative au Thrixion Halidayanum, *on s'abstiendra de faire mention de l'espèce, sauf pour le petit nombre de cas où ils se rapportent au* Leptynia hispanica.

Sauf indication contraire, les objectifs et oculaires mentionnés sont de la marque Zeiss.

PLANCHE I.

FIG. **1**. L'œuf à une époque très voisine de l'éclosion. Digestion ménagée. Gr. : A × 2.

œ, contour propre de l'œuf;

m, pellicule de mucus adhésif, desséchée;

ab, armure buccale;

st, stigmates.

L'embryon est rétracté au pôle postérieur, où l'on distingue le contour latéral des anneaux.

FIG. **2**. La larve au stade I. Gr. : 25 diam.

FIG. **3**. Son armure buccale vue d'en haut et un peu obliquement. Digestion par la potasse. Gr. : D × 4.

t, tiges de l'armure;

bc, bec corné résultant de leur soudure;

rs, racine supérieure, *ri*, racine inférieure de la tige.

FIG. **4**. Stigmates postérieurs. Digestion très légère et montage en milieu glycériné. Gr. : D × 4.

tb, tubercule stigmatique faisant saillie au fond d'une dépression du tégument;

tr, tronc trachéen à lumière obstruée par un lacis de filaments chitineux; on le suit jusque dans le tubercule stigmatique, où il se termine par une vésicule libre;

pc, poils cornés rabougris (nodules chitineux), bruns;

ph, poils hyalins, couchés.

FIG. **5**. Les trois premiers somites d'une très jeune larve au stade I, vus par dessous, d'après le vivant, après immobilisation par le chloroforme. On n'a représenté que les principaux organes visibles par transparence. Gr. : D × 2.

Digitized by Google

mv, chaîne ganglionnaire ventrale condensée en une masse unique;

cœ, commissure sous-œsophagienne, très développée à ce stade;

c, contour des ganglions cérébroïdes, visibles par transparence quand on abaisse l'objectif, situés dans le 3e somite, relativement très petits et très écartés;

gs, glandes salivaires; leurs canaux excréteurs confluent sous l'œsophage en un conduit unique, dont la terminaison est ici indistincte; les cellules paraissent limitées par d'épaisses membranes; mais cette apparence est due en réalité à de profondes vallées qui séparent les parties vésiculeuses moyennes et dissimulent les véritables membranes limitantes;

œ, œsophage très élargi; ses parois sont soutenues. en avant par une sorte de cadre ou bourrelet interne, *bi*;

bb, bourrelet circonscrivant l'ouverture buccale et constituant la lèvre inférieure; ses bords latéraux se rapprochent en avant et se terminent de part et d'autre de la ligne médiane par une saillie chitineuse;

ab, armure buccale, visible directement dans sa moitié antérieure, visible par transparence dans sa moitié postérieure, en arrière de la lèvre inférieure;

oa, organe antenniforme, indiqué par une simple saillie peu accentuée.

La paroi du corps, constituée par une couche hypodermique et une couche cuticulaire minces (celle-ci sans détails visibles), présente à droite et à gauche des sinus qui marquent la séparation des anneaux.

FIG. **6**. La larve au stade II, dessinée vivante aussitôt après la mue. Gr. : 11 diam.

d, la cuticule du stade précédent, encore adhérente autour des stigmates postérieurs, laissant voir près de son extrémité une tache noire à deux branches, qui est l'armure en >.

FIG. **7**. Train postérieur d'un autre exemplaire, aux premiers temps du IIe stade, vu par dessus. On n'a dessiné que le tégument et quelques trachées. Gr. : A × 4.

bs, bourrelet circonscrivant une aire elliptique destinée à faire saillie plus tard, dans laquelle se trouvent les stigmates et l'anus; sur le bourrelet et sur les parties qui l'avoisinent, la cuticule est hérissée de nodules chitineux indiqués par de simples points;

s, plaque stigmatique cornée, avec quatre vésicules terminales claires, arrondies;

a, anus.

FIG. **8**. L'une des plaques stigmatiques et la région environnante au stade II, avant la formation du bouclier corné. Le stigmate se projette à vide par suite d'une attitude anormale. Montage en milieu glycériné additionné d'hydrate de chloral. Gr. : D × 4.

s, plaque stigmatique, avec quatre vésicules terminales, dont deux vues de face et deux de profil;

mt, membrane tympanique hyaline, rendue visible grâce au soulèvement produit par un excès de pression interne due à l'action des réactifs;

tr'', le tronc trachéen du stade actuel;

tr', saillie représentant, suivant toute vraisemblance, celui du stade I, dont une partie a été entraînée par la cuticule et le reste résorbé;

Digitized by Google

nc, nodules chitineux du bourrelet saillant, incomplétement représenté; en deçà, la cuticule porte quelques poils rares et très petits, un grand nombre de granules de chitine, et les denticules renversés qui interviennent avec les autres saillies cuticulaires dans la perforation (FIG. **20**).

FIG. **9**. La région stigmatique dans la deuxième période du même stade, pendant la formation du bouclier. Montage en milieu glycériné. Gr. : A × 4.

s, plaque stigmatique fortement chitinisée, noire, avec quatre vésicules terminales bien visibles et quelques autres, marginales, à peine visibles; au bord interne, dans une petite saillie excentrique, l'orifice correspondant au vide laissé par le départ du tronc trachéen, lors de la 1re mue, maintenant en voie d'oblitération;

bc, bouclier corné en voie de formation, partagé par des plis rayonnants en quatre secteurs; la chitine encore transparente et brun jaune deviendra opaque et noire;

bs, bourrelet saillant à nodules chitineux;

ag, anneau glabre, compris entre le bourrelet et la zone à nodules de l'aire intérieure.

FIG. **10**. La larve au stade III, vue par dessus, d'après le vivant. Gr. : 4 diam.

ts, tubercule stigmatifère;

d, dépouille glabre du stade précédent, normalement adhérente au tubercule, laissant reconnaître à son extrémité distale l'armature buccale (simple tache punctiforme, à ce grossissement).

FIG. **11**. Extrémité pseudocéphalique de la même, vue par dessous. Gr. : A × 2.

oa, organes antenniformes, en partie rétractés, paraissant émerger de la cavité d'invagination;

ci, cavité d'invagination, infundibuliforme, conduisant à l'orifice buccal; tout autour, le tégument offre plusieurs plis annulaires déterminés par l'état de rétraction.

FIG. **12**. Le puparium reposant sur sa face ventrale et vu par dessus. Gr. : 5 diam.

ts, tubercule stigmatifère; pour permettre d'en distinguer les bosselures terminales, on a dû en fausser l'aspect en les représentant comme des vésicules claires.

FIG. **13**. Son pôle antérieur vu de face. Même gross.

st, stigmate antérieur;

aa, carénule transversale suivant laquelle la poussée de l'imago fera éclater l'enveloppe à la sortie.

FIG. **14**. L'armature pharyngienne au stade II, vue de profil. Digestion dans la potasse. Gr. : D × 2.

ba, branche ascendante de la pièce paire;

bl, sa branche longitudinale;

phy, plaque hypopharyngienne, un peu disloquée.

L'apparence de fibrillation, ici assez exagérée par la gravure, ne se voit avec netteté que chez les très jeunes individus.

Digitized by Google

FIG. **15**. Le pseudocéphalon au stade III, avec les organes antenniformes à l'extension complète, vu par dessous. Croquis d'après le vivant. Gr. : A × 4.

ac, pièce paire de l'armature pharyngienne (branche horizontale seule), vue par transparence sous la forme d'une tache sombre de même que *phy* et *pe*;

phy, plaque hypopharyngienne;

pe, plaque épipharyngienne;

oa, organe antenniforme;

b, orifice buccal; aux extrémités de son diamètre transversal correspond un pli du tégument, qui s'accentue dans l'invagination et s'efface plus ou moins dans l'extension;

li, lèvre inférieure;

cs, cil sensoriel, sur une éminence cuticulaire, au bord du pli d'invagination;

sa, stigmate antérieur, partiellement visible par dessous.

FIG. **16**. Même région au stade II (dernière période). D'après le vivant. Gr. : A × 4.

Les mêmes lettres désignent les mêmes parties. Le pli d'invagination, *pc*, est plus accusé. La lèvre inférieure, *li*, porte deux couples de très petites papilles indiquées par de simples points aréolés.

FIG. **17**. *Leptynia hispanica*; femelle parasitée. Gr. : 3/2.

Le côté droit du métanotum et la face latérale interne du fémur postérieur gauche portent en *œ* des œufs de *Thrixion*; les segments abdominaux II, III, IV laissent saillir à travers la membrane latérale qui unit le dorsite au ventrite un tubercule stigmatifère, p_3, du parasite au stade III; le segment IV montre en plus, en p_3, un bouton moins saillant, qui est le bouclier stigmatique d'une larve au stade II (deuxième période).

Les FIG. **18**, **19**, **20**, **22**, sont également relatives au *Leptynia*.

FIG. **18**. Ovaires d'un individu fortement parasité, atrophiés. Gr. : trois diam.

Les gaînes ovigères sont extrêmement réduites dans toutes leurs dimensions, tandis que les trompes ont conservé leur calibre, aussi bien que les diverticules sur lesquels les gaînes sont insérées; les chambres ovulaires sont vides ou ne contiennent que des débris.

t, trompe;

u, utérus;

lt, ligament suspenseur de la trompe, rompu.

FIG. **19**. Ovaires d'un individu normal, de même taille que le précédent. Même gross.

Des œufs mûrs sont déjà descendus dans les trompes ou dans l'utérus; d'autres à tous les degrès de développement occupent les chambres ovulaires, laissant reconnaître, sur leur face convexe, le relief lancéolé caractéristique de cette espèce. Même légende.

Digitized by Google

FIG. **20**. Section longitudinale du tégument, à travers l'un des stigmates d'une larve parasite au stade II, en voie de perforer, montrant les rapports anatomiques établis entre la parasite et son hôte, le mécanisme de la perforation et l'effet de la réaction inflammatoire. Solution mercurique acide et cochenille aluno-picrique de GILSON. Gr. : D × 2.

ABSCD, le parasite; on s'est contenté d'esquisser l'enveloppe générale et l'hypoderme trachéen; le stigmate et la trachée correspondante sont seuls complétement dessinés;

BSC, proéminence stigmatique engagée dans le puits de perforation;

T, l'une des deux trachées principales avec sa partie distale modifiée, occupant l'axe d'un volumineux bulbe hypodermique;

S, plaque stigmatique avec trois vésicules terminales;

Sp, spinules cuticulaires (proportions un peu exagérées) fonctionnant comme les dents d'une râpe;

abcde, tégument de l'orthoptère;

abc, la cuticule, d'aspect stratifié; à gauche, elle paraît réfléchie en dedans suivant *bc*; à droite, elle est exfoliée, les deux pellicules qui se trouvent sur le prolongement de *ab* étant destinées à tomber, tandis que le feuillet interne continue à se développer autour du parasite;

cde, bourrelet hypodermique inflammatoire, lacuneux à gauche où il englobe une trachée *t*, massif à droite;

p, pigment hypodermique;

n, noyaux en dégénérescence?

FIG. **21**. Les spinules *Sp* de la figure précédente, avec la pièce cornée qui en renforce la base. Gr : D × 4.

FIG. **22**. Section transversale de l'hôte, intéressant horizontalement le tubercule fourchu d'un parasite au stade III, dont on n'a représenté que le contour. Même traitement. Gr. plus faible : A × 4.

ABSCD, contour du corps du parasite, avec les poils caractéristiques de ce stade;

BSC, tubercule stigmatifère représenté par son revêtement corné *rc*; la coupe étant défectueuse à l'extrémité, on a rétabli approximativement le contour des bosselures terminales;

abcde, tégument de l'hôte;

abc, cuticule stratifiée, paraissant invaginée par suite de son développement le long du tubercule;

cde, bourrelet inflammatoire;

c_1, massif principal de la vieille dépouille, avec quatre phagocytes restés adhérents et une série de nodules chitineux de la région stigmatique;

c_2, c_3, deux massifs secondaires de la même dépouille, englobés dans le bourrelet;

ph, phagocytes au milieu des cellules hypodermiques;

CA, lobe du corps adipeux de l'orthoptère, à cellules totalement dépourvues de réserves graisseuses, par suite de l'épuisement parasitaire;

t, deux trachées.

Digitized by Google

FIG. **23**. Cadavre de très jeune larve de *Thrixion* au stade I entouré d'une enveloppe de phagocytes. Coupe horizontale passant par l'armure buccale. Solution mercurique et cochenille de GILSON. Gr. : A × 4.

ph, phagocytes;

c, cuticule de la larve;

ab, son armure buccale.

L'aspect de la préparation n'est pas très heureusement rendu. Les traits obliques, enchevêtrés, qui donnent à la couche de phagocytes une fausse apparence de tissu conjonctif, ont été exagérés dans la gravure.

FIG. **24**. Quelques-uns de ces phagocytes à un plus fort grossissement, d'après une coupe tangentielle. Gr. : apochr. 2.0/1.30 × 4 comp.

FIG. **25**. Appareil digestif et centres nerveux au IIIe stade; figure synthétisée d'après plusieurs dissections. Proportions approximatives. Pour développer les anses intestinales, on a dû amener un peu en avant toute la partie antérieure, en sorte que le cerveau se trouve trop éloigné des tubes de MALPIGHI. Gr. : 20 diam.

ab, pièce gauche de l'armature buccale, vue par transparence;

ph, pharynx;

œ, œsophage;

i, intestin moyen; on n'a représenté les cellules épithéliales qu'aux deux extrémités (panses obscures, noyaux clairs);

bi, bourgeons cellulaires imaginaux;

si, *sa*, étranglements occupés par les sphincters intestinal et anal;

gc, ganglion cérébroïde surmonté des rudiments imaginaux *di* (représentés d'un seul côté);

mv, chaîne ganglionnaire, avec les racines des nerfs destinés aux divers somites;

gls, glandes salivaires, dont le canal excréteur pénètre dans la cavité buccale par le bord postérieur de la plaque hypopharyngienne; sur l'une des glandes, on a dessiné les cellules; sur l'autre, on n'a reporté que les noyaux;

ms, tubes de MALPIGHI antérieurs, insérés ensemble un peu en avant de la limite inférieure de l'intestin, brusquement doublés sur eux-mêmes; deux ligaments, représentés sur le dessin par une simple ligne, partent respectivement du coude antérieur et de l'extrémité postérieure de la branche récurrente;

mi, tubes postérieurs, plus courts, non doublés sur eux-mêmes, confluant ensemble avant de s'insérer sur un point de la paroi intestinale opposé à l'insertion de la paire antérieure;

ts, tubercule stigmatifère; les boursouflures terminales représentées comme des vésicules claires, pour éviter la confusion, apparaissent en réalité comme des éminences noir de jais;

tr, les trachées principales.

FIG. **26**. Schéma du pharynx : c'est une gouttière à concavité supérieure, à bords évaginés de bas en haut sous la forme de processus, *A*. La gouttière est supposée sectionnée immédiatement en avant de l'épipharynx.

Digitized by Google

cb, cavité buccale;
acg, armature cornée, pièce gauche;
phy, plaque hypopharyngienne, moitié gauche;
pe, plaque épipharyngienne.

FIG. **27**. Cuticule pharyngienne et ses dépendances (stade III), après digestion par la potasse. Profil. Gr. : A × 4.

A, processus aliforme;
acg, armature cornée, pièce vue à gauche;
acd, armature cornée, pièce vue à droite, par transparence, en abaissant l'objectif;
phy, plaque hypopharyngienne assez fortement rebordée en avant et courbée en demi-anneau, recevant en arrière le canal salivaire spiralé, *cs*;
pe, plaque épipharyngienne;
rcl, région des cellules claires de l'œsophage.

La remarque relative à l'aspect fibrillaire des parties cornées, qui accompagne la légende de la FIG. **14**, est applicable aux FIG. **27**, **29**, **31** et **102**.

PLANCHE II.

Toutes les figures sont relatives au stade III. Les pièces ont été fixées au sublimé acide additionné d'alcool et colorées au picro-carmin, sauf indication contraire.

FIG. **28**. Région antérieure de l'appareil digestif et ses rapports avec le cerveau et avec le vaisseau dorsal, vue de profil et un peu en dessus, synthétisée d'après plusieurs dissections. Gr. : A × 2.

La limite commune du pharynx et de l'œsophage, purement conventionnelle, doit se placer au voisinage de $M'''M_1'''$; la partie rétrécie de l'œsophage se trouvant cachée au niveau du collier nerveux, on l'a représentée par un contour en traits ponctués qui se raccorde à celui de l'intestin moyen, *int*.

A, processus aliforme;
ac, armature cornée;
pe, plaque épipharyngienne paraissant comme une tache estompée à cause de sa situation dans un plan inférieur;
phy, plaque hypopharyngienne;
cs, canal salivaire;
me, muscles élévateurs de la paroi supérieure du pharynx, insérés d'une part à la face interne des processus et de l'autre au fond de la gouttière d'invagination (la concavité de celle-ci n'est pas rendue);
int, commencement de l'intestin moyen;
c,*c*, cerveau;
mv, chaîne ganglionnaire;

Digitized by Google

y, *pf*, grande vésicule conique, représentant dans son ensemble divers rudiments : *optique*, *antennaire*, *préfacial*, en continuité, dans le sens longitudinal, avec la couche hypodermique du processus *A* ;

vd, vaisseau dorsal ;

as, son anneau de soutien, muni d'un prolongement antérieur plus ou moins développé ;

psœ, prolongement sus-œsophagien du vaisseau dorsal, sous la forme d'un ruban soudé par ses bords latéraux aux cordons imaginaux et par son extrémité à l'hypoderme des processus ;

MM_1, $M'M'_1$, $M''M''_1$, $M'''M'''_1$, $M''''M''''_1$, traces des plans d'orientation des coupes, FIG. **30**, **31**, **32**, **33**, **34**.

FIG. **29**. Cuticule du pharynx et de l'œsophage avec ses dépendances, aplatie sous le couvre-objet et examinée par dessous. Digestion par la potasse. Gr. : A × 4.

A, processus aliforme ;

ac, pièce paire de l'armature cornée rabattue sur le plan horizontal ;

phy, plaque hypopharyngienne ;

pe, plaque épipharyngienne.

FIG. **30**. Coupe transversale du pharynx suivant MM_1 (FIG. **28**). Gr. : D × 2.

C, cavité ; *G*, invagination en gouttière de la paroi supérieure ; *A*, bord de la gouttière ou processus à parois encore indépendantes ;

ci, cuticule inférieure ou du plancher, mince, hyaline ; *cl*, cuticule du processus latéral d'évagination, épaisse mais hyaline ; *cs*, cuticule supérieure ou du palais, mince ;

h, couche hypodermique ; les noyaux y sont distribués assez irrégulièrement, au stade III, et les limites cellulaires rarement visibles ;

pe, plaque épipharyngienne surmontée d'un massif hypodermique où l'on distingue la section de deux nerfs sensoriels, *ng*.

FIG. **31**. Coupe suivant un plan situé un peu en arrière de $M'M'_1$, passant par la partie postérieure de la plaque hypopharyngienne et par les branches verticales de l'armature. Même série de coupes, et même gross.

La couche hypodermique s'est épaissie sur la paroi inférieure et modifiée pour loger le canal salivaire et fournir les rudiments imaginaux *ri*.

C,*G*,*A*, comme dans la légende précédente ; les processus sont constitués de deux feuillets adossés cuticule à cuticule et soudés ;

ac, armature cornée, résultant de la soudure, formée cependant en très grande partie par le feuillet externe ;

c, cuticule hyaline, mince et flexible sur le palais, épaisse et relativement rigide partout ailleurs à ce niveau ;

h, hypoderme ; latéralement, il est développé en un massif à plusieurs assises irrégulières de noyaux, logé dans l'anfractuosité principale de la pièce cornée ;

os, section du canal salivaire, immédiatement en arrière de son orifice ;

l, lame cuticulaire flexible, formant la paroi supérieure du canal, près de sa terminaison ;

Digitized by Google

me, muscles élévateurs du fond de la gouttière (muscles de la succion);
ng, section du bulbe sensoriel épipharyngien;
PQ, plan d'orientation de la coupe FIG **35**.

FIG. **32**. Coupe suivant $M''M''_1$ à travers le lobe postérieur des processus. Même série. Gr. : D × 2.

Même légende.

La gouttière a repris à ce niveau la forme qu'elle avait à celui de la fig. **30**, mais le fond en est relié par les muscles élévateurs à la partie hyaline des processus *A*. Ceux-ci sont réunis par un pont hypodermique, où l'on trouve en général quelques noyaux de très grande taille. L'armature cornée, *ac*, n'est intéressée que suivant les branches horizontales. Le canal salivaire est libre; son revêtement cuticulaire n'a pas à ce niveau la forme spiralée, mais celle d'une garniture de bâtonnets irréguliers. Les muscles élévateurs, *me*, prennent attache sur les parties cuticulaires par un véritable tendon d'insertion, *ti*.

FIG. **33**. Coupe suivant $M'''M'''_1$, par l'extrémité de l'armature cornée, d'après un exemplaire plus âgé (hypoderme plus mince). Gr. : D × 2.

C, cavité pharyngienne, tapissée par une cuticule mince et flexible; sur le plancher, la section de l'armature, *ac*, est noire à gauche, pâle à droite, où la pièce a été coupée plus près de son extrémité;

cl, les cellules claires spéciales de la région œsophagienne, arrivant jusqu'à ce niveau sous la forme de deux traînées latérales;

me, derniers muscles élévateurs très obliques;

mc, muscles constricteurs, en anse de panier, formant un demi-sphincter;

pf, rudiment préfacial;

psœ, prolongement sus-œsophagien du vaisseau dorsal, en continuité, latéralement, avec les rudiments;

a, groupe d'amibocytes, retenus en place par la coagulation du plasma.

FIG. **34**. Coupe suivant $M''''M''''_1$, prise dans la même série que la précédente. Gr. : D × 2.

La forme de gouttière tend de plus en plus à s'effacer. Les cellules claires forment, sur la paroi supérieure où elles sont très hautes, un épais coussin à surface libre convexe, sur lequel sont jetés les muscles constricteurs, l'ensemble de la section offrant un contour ovale. Des cellules claires peu développées et ayant une partie de leur protoplasme colorable forment le revêtement de la paroi inférieure. Les rudiments imaginaux, *y*, s'étendent en dehors et en bas, leur face inférieure circonscrivant avec le prolongement sus-œsophagien du vaisseau dorsal un tunnel presque fermé par l'œsophage.

C, *cl*, *mc*, *psœ*, *a*, même signification que ci-dessus;

pl, section d'un pli accidentel, comme il en existe fréquemment dans la membrane latérale des cellules claires (FIG. **35**, *rcl*);

c, cuticule hyaline, assez épaisse mais flexible;

Digitized by Google

hv, hypoderme en apparence vacuolisé; les caractères des cellules y sont intermédiaires à ceux de l'hypoderme commun et de l'épaisse garniture supérieure;

bl, section des branches musculaires longitudinales;

bo, tronçon d'une branche oblique;

y, rudiment imaginal de l'œil; on n'en a pas représenté les cellules.

FIG. **35**. Coupe d'ensemble presque sagittale (suivant *PQ*, FIG. **31**) des trois premiers segments, montrant les rapports de l'appareil digestif. Sublimé acide alcoolisé, picrocarmin. Gr. : D × 2.

I, *II*, *III*, les trois segments antérieurs.

Enveloppe générale :

t, tégument; la cuticule est glabre sur le pseudocéphalon, hérissée d'épines coniques très aiguës sur les autres segments; jeunes, les poils sont creux et contiennent un bras protoplasmatique; mais sur la pièce traitée, ils sont déjà entièrement chitinisés;

ls, pli de la peau appartenant à l'organe antenniforme gauche, fonctionnant comme lèvre supérieure;

li, lèvre inférieure, avec un muscle rétracteur, *mr*;

ml_1, ml_2, muscles longitudinaux des segments *I* et *II*.

Organes internes indépendants de l'appareil digestif :

G, ganglion cérébroïde gauche, entamé tangentiellement, par suite de l'obliquité de la coupe;

M, extrémité antérieure de la masse nerveuse ventrale;

y, rudiment imaginal optique;

dp_1, dp_2, rudiments imaginaux des membres thoraciques;

ca, lobe adipeux;

tr, trachée;

as, anneau suspenseur du vaisseau dorsal;

psœ, prolongement sus-œsophagien du vaisseau dorsal.

Appareil digestif et annexes :

B, bouche; *C*, lumière du canal alimentaire;

AA', processus aliforme, entamé superficiellement par sa face interne;

c, cuticule;

phy, plaque hypopharyngienne recouvrent un bourrelet hypodermique, dans lequel vient se terminer un nerf sensoriel, *bn*.

cs, canal salivaire; *l*, lamelle obturatrice de l'orifice salivaire;

pe, plaque épipharyngienne; *ng*, nerf gustatif y aboutissant et s'y terminant par un bulbe neuro-hypodermique;

me, muscles élévateurs; *mc*, muscles constricteurs, coupés transversalement, émettant des branches longitudinales, *bl*, qui prennent attache sur les cellules claires; *m?*, muscle fonctionnant comme une branche longitudinale d'un muscle constricteur, mais paraissant autonome;

rcl, région des cellules claires;

Digitized by Google

rce, région des cellules épithéliales ordinaires, quelquefois séparée de la précédente par un sillon, *S*;

rv, repli valvulaire, formant la transition entre l'œsophage et l'intestin moyen;

im, intestin moyen.

FIG. **36**. Groupe de cellules claires œsophagiennes, d'après une coupe sagittale. Gr. : apochr. 2.0/1.30 × 4 comp.

mc, membrane cellulaire épaisse, avec des granulations accolées et des traînées trabéculaires avançant dans le protoplasme;

cp, cordons protoplasmatiques, se colorant et se montrant chargés de granulations à peu près comme les membranes;

ev, espaces vacuoliformes, hyalins;

n, noyau; le caryoplasme est légèrement coloré, le corps nucléaire paraît comme désagrégé en fragments non localisés à la périphérie; il existe plusieurs nucléoles homogènes;

c, cuticule œsophagienne, à zone interne incolore, à zone externe teintée par l'acide picrique;

bm, branche longitudinale d'un muscle en anse de panier, abordant brusquement la surface libre d'une cellule.

FIG. **37**. Une cellule de la même formation, sous un plus fort grossissement. Gr. : apochr. 2.0/1.30 × 8 comp.

mc, membrane à double contour;

cp, cordons, plus rares que dans la préparation précédente, teintés comme la membrane;

rp, réticulum périphérique;

ev, espace vacuoliforme occupant toute une moitié du corps cellulaire; on y voit un réseau de grosses mailles formé par de très fines trabécules incolores, moniliformes;

n, noyau; *n'*, nucléole principal;

c, cuticule stratifiée.

PLANCHE III.

Toutes les figures, à l'exception des nos 50, 51, 57, sont relatives au IIIe stade.

FIG. **38**. Région de l'orifice salivaire, d'après une coupe sagittale. Sublimé acide alcoolisé. Picrocarmin. Gr. : D × 4.

cs, canal salivaire; *o'*, le point par où il s'ouvrirait dans le pharynx sans le développement de la lame *l*; *o*, l'orifice réel;

phy, plaque hypopharyngienne; un bulbe nerveux, *bn*, aborde par dessous l'éminence hypodermique qu'elle surmonte;

c, cuticule pharyngienne, s'amincissant au voisinage de *o'* pour se prolonger en avant sous la forme d'une lamelle obturatrice;

Digitized by Google

l, cette lamelle;

h, hypoderme;

ba, bord axillaire formé par les parois pharyngienne et salivaire;

mo, muscle obturateur;

mr_1, l'un des quatre rétracteurs de la lèvre inférieure; il traverse tout le thorax et va s'insérer au bord antérieur du premier segment abdominal;

ti, tendon d'insertion de ce muscle.

FIG. **39** Section parallèle à la précédente, mais moins profonde, contenant le muscle dépresseur de la plaque hypopharyngienne. Même gross.

phy, plaque hypopharyngienne entamée par son bord latéral;

ri, rudiment imaginal;

c, cuticule pharyngienne; *ac*, armature cornée (passage de la branche verticale à la branche horizontale);

h. hypoderme;

md, muscle dépresseur;

mr_2, rétracteur externe de la lèvre inférieure;

S, sinus latéral de la cavité buccale.

FIG. **40**. Coupe horizontale à travers la musculature de la paroi supérieure du pharynx et de l'œsophage. Sublimé acide et picro-carmin. Gr. : D × 2. La partie dessinée s'étend du bord antérieur des processus au bord antérieur du cerveau.

AA', processus aliformes, coupés près de la base; *h*, la couche hypodermique; *ac*, la partie cornée du squelette constituant l'armature, principalement développée en arrière; *c*, la partie hyaline;

P, paroi générale du corps; le pli marque la séparation entre le 1r et le 2e somite;

CC, trace du plan transversal tangent aux hémisphères cérébraux;

mr, rétracteur horizontal du pharynx;

me, élévateurs du palais, sectionnés transversalement;

mc, muscles constricteurs en anse de panier; *bl*, leurs branches longitudinales;

m? muscles longitudinaux fonctionnant comme les branches *bl*, mais ne paraissant pas dépendre d'un muscle transversal;

ng, nerf épipharyngien, probablement gustatif; celui de gauche se poursuit sur la coupe jusqu'à sa terminaison dans le bulbe sensoriel; l'enveloppe névrilemmatique porte un grand nombre de très petits noyaux superficiels intensément colorés;

n, cordon nerveux plus important issu d'un ganglion médian siégeant au-dessus de l'œsophage; le nerf *ng* semble en être une branche;

pn, tronçon du stomogastrique, avec un ganglion pluricellulaire en avant et un noyau unique en arrière.

FIG. **41**. Esquisse montrant une liaison musculaire entre la capsule cérébrale et la paroi inférieure de l'œsophage, d'après une coupe horizontale de la même série. Gross. : D × 2.

G, ganglion cérébroïde; *m*, cellule musculaire fusiforme, uninucléée; *pœ*, paroi œsophagienne, coupée obliquement.

Digitized by Google

FIG. **42**. Trois cellules épithéliales de l'intestin moyen, à l'état de repos, d'après une coupe transversale. Sublimé acide alcoolique, action ménagée de l'hématoxyline. Gross. : DD × 8 comp.

zb, zone basale par laquelle chaque cellule est soudée latéralement aux cellules voisines;

cr, crête saillante correspondant au plan de soudure;

pch, protoplasme chromatophile; réticulum serré à mailles allongées radialement, envoyant de part et d'autre du noyau des cordons ramifiés, dont quelques uns se réunissent à leurs congénères, dans la zone apicale;

pa, protoplasme achromatophile, aréolaire, constituant la région glandulaire où s'accumulent les ferments élaborés par la cellule;

vs, vacuole de sécrétion;

zp, zone périphérique plus serrée;

pl, plateau strié à filaments libres;

n, membrane du noyau;

bs, boyau nucléaire strié;

n', nucléole.

La structure du protoplasme chromatophile est fort difficile à rendre. Nous eussions désiré que les mailles du réticulum fussent beaucoup plus allongées radialement et circonscrites par des trabécules moins heurtées, quoique distinctes.

FIG. **43**. Un des noyaux fortement grossi. Acide acétique à 15 o/o (2 h.), sublimé acide de GILSON (2 h.), action en masse de l'hématoxyline. Gr. : apochr. 2.0/1.30 × 12 comp.

n, membrane nucléaire;

b, boyau; la chromatine, fortement colorée, y est distribuée par petites masses sériées, englobées dans l'épaisseur d'un cordon achromatique;

n', nucléole à peine teinté, avec cinq enclaves de chromatine, *in*, une grande et quatre petites.

FIG. **44**. Fragment de boyau nucléaire, pris dans la même préparation que la FIG. **42**. Gr. : apochr. 2.0/1.30 × 12 comp.

FIG. **45**. Un autre fragment. Même série de coupes et même gross.

ss, série simple de grains; *sd*, série double.

FIG **46**. Un autre fragment, ayant subi le traitement par l'acide acétique. Même gross.

La gangue achromatique, notablement gonflée, est régularisée tant dans son contour que dans l'espacement des séries de grains. Il existe une couche externe, bien visible sur les bords.

FIG. **47**. Le nucléole, après macération prolongée (2 jours) dans le K^2CO^3 à 50 o/o. Gr. : apochr. 2.0/1.30 × 12 comp.

vn, vide laissé par la dissolution de l'inclusion nucléinienne; *r*, réseau aréolaire mis à jour dans la marche centrifuge de la digestion.

Digitized by Google

FIG. **48**. Nucléole emprunté à la même préparation que la FIG. **46**. Même gross. — L'inclusion nucléinienne, *in*, est fragmentée en six granules dispersés dans une zone centrale un peu plus claire que le reste du corps nucléolaire.

FIG. **49**. Nucléole digéré comme celui de la FIG. **47**. Même gross.

Le réseau apparu autour de *vn* offre en *r* quelques aréoles d'une grande régularité.

FIG. **50**. Détail du plateau d'après une larve au IIe stade. Sublimé acide alcoolique. Coupe très mince. Gross. : apochr. 2 0/1.30 × 12 comp.

pl, filaments du plateau;

b, plan basal de nœuds d'épaississement;

r, réticulum périphérique en partie régularisé, représentant le plateau de remplacement en voie de formation. On a forcé le trait pour éviter la confusion.

FIG. **51**. Le même plateau, avec des sphérules ou des larmes du produit de sécrétion coagulé, engagées entre les filaments. Même préparation et même grossissement.

FIG. **52**. Section transversale de l'intestin moyen à l'état de dilatation latérale de la paroi et d'affaissement radial des cellules. Sublimé acide alcoolique, picrocarmin. Gross. : DD × 2.

c, *c'*, *c''*, cellules affaissées, la première seule montrant son noyau, *n*, devenu lenticulaire;

zb, zone basale, élargie en lame mince aux dépens de la panse vésiculeuse;

cal, contenu alimentaire, consistant dans un coagulum grossièrement ponctué, sans membrane péritrophique;

cs, globules du sang du *Leptynia* encore reconnaissables; *d*, globule en dégénérescence, à noyau déformé, homogène, excentrique.

Le réticulum de la zone externe a été forcé et assez infidèlement rendu. Les mailles en devraient être allongées tangentiellement, mais étroites au point d'être à peu près linéaires et très serrées.

FIG. **53**. Nucléole vacuolisé, d'après une coupe colorée à la cochenille alunopicrique. Gross. : apochr. 2.0/1.30 × 12 comp.

in, inclusion nucléinienne, surcolorée par rapport au corps nucléolaire;

v, vacuoles claires disséminées dans celui-ci.

FIG. **54**. Section transversale de l'intestin postérieur, au niveau du col proximal. Même série de coupes que FIG. **33** et **34** et même gr.

mt, muscles transversaux, formant par leur juxtaposition un sphincter tubulaire;

e, épithélium fortement et irrégulièrement plissé par suite de la constriction;

rc, cuticules des replis venus au contact, dessinant une figure ramifiée.

FIG. **55**. Section à travers la dilatation moyenne. Même série et même gr.

mt, fibres musculaires transversales, moins robustes qu'au niveau de la coupe précédente; leur noyau, *n*, est très volumineux et très proéminent;

Digitized by Google

e, épithélium à panses cellulaires radiales; les noyaux sont inégaux entre eux, quelques-uns très gros proportionnellement au corps cellulaire;

c, cuticule.

FIG. **56**. Section à travers le col distal. Même série et même gr. — Même légende.

Les fibres musculaires sont très développées et forment un sphincter puissant, dont l'action réduit la lumière intestinale à l'état de cavité virtuelle. La cuticule est mince; les replis en contact sont tellement serrés qu'on n'en distingue pas les deux feuillets, aux faibles grossissements.

FIG **57**. La région postérieure du vaisseau dorsal avec ses principaux rapports. Croquis d'après une larve au stade I, vivante. Gr. : A × 4.

Tp, tronçon postérieur du vaisseau, divisé en trois chambres par les valvules rentrantes, v_1, v_2, v_3;

Ti, tronçon intermédiaire;

ma_1, ma_2, ma_3, muscles aliformes; ma_2, tout entier visible, passe sous la grande trachée, envoie une branche à un lobe adipeux, *la*, et va s'insérer à la paroi du corps; il possède un premier noyau, *n*, dans la dilatation triangulaire par laquelle il s'insère sur le vaisseau, et un deuxième, n_1, dans la dilatation moyenne d'où part le rameau;

gt, grande trachée longitudinale, à couche matricielle très épaisse;

tc, trachée communicante;

bn, bourrelet à nodules chitineux circonscrivant la région stigmatique.

PLANCHE IV.

Toutes les figures, à l'exception des numéros 71 et 72, sont relatives à l'appareil circulatoire.

FIG. **58**. Le vaisseau dorsal, dans la phase du repos. Même région. Stade I. Anesthésie poussée jusqu'à la suppression des pulsations du cœur. Mise au point réglée sur les noyaux de la paroi. Gr. : DD × 4.

n, noyaux de la paroi; leur contour propre est rarement visible, mais on reconnaît bien celui de la vésicule protoplasmatique, parfois très proéminente, qui les contient;

n', nucléole très gros et très réfringent;

o_1, o_2, o_3, les ostioles latéraux, indiqués sur le contour extérieur par un angle rentrant;

v_1, v_2, v_3, les valvules correspondantes, constituées par les lèvres invaginées des ostioles, adossées au repos, portant, chacune, du côté libre, une vésicule protoplasmatique et un noyau, celui-ci plus petit que les noyaux de la paroi; les parties adossées semblent se continuer vers l'axe du vaisseau en un mince appendice; le noyau valvulaire se place parfois sur l'alignement des pariétaux, comme en v_3 (état de complet relâchement des valvules);

Digitized by Google

o'_1, les premiers ostioles du tronçon intermédiaire, indiqués sur le contour extérieur par une échancrure à peine marquée;

v'_1, les valvules correspondantes, rudimentaires, non invaginées;

c, cordon filiforme (accidentel?), observé entre une valvule et une des protubérances nucléées de la paroi opposée;

sd, suspenseurs dorsaux, rattachant les angles du cul-de-sac postérieur à la région dorsale de la peau.

FIG. **59**. L'un des systèmes de valvules durant la systole. Anesthésie poussée jusqu'à la suppression des mouvements volontaires seuls. Même gross.

o, ostiole; *n*, noyau pariétal; *nv*, noyau valvulaire.

FIG. **60**. La même au début de la diastole. Mêmes conditions et même légende. (Le contour n'a pu être tracé qu'approximativement, cette attitude étant très fugitive).

FIG. **61**. Section à travers la chambre moyenne du tronçon postérieur, contenant l'insertion cardiaque des muscles aliformes moyens. Stade III. Même série de coupes que les FIG. **33** et **54** et même gross.

Vd, lumière du vaisseau, remplie de plasma coagulé (non représenté), dans lequel sont englobés quelques amibocytes, *a*;

n, noyau pariétal, fortement aplati par l'action des réactifs, aussi bien que la zone de protoplasme dont il est entouré;

cc, fibrille striée, contenue dans la tranche mince de la paroi, entre les feuillets sarcolemmatiques interne et externe, *fe*, *fi*;

s, *s'*, position probable des soudures dorsale et ventrale;

Tr, grandes trachées longitudinales, représentées par leur contour;

ma_2, muscle aliforme moyen; moins oblique que dans le cas représenté FIG. **57**, il se trouve intéressé sur une partie considérable de son trajet au-delà de la trachée;

gcp, grandes cellules péricardiales, à noyau vésiculeux, clair, à protoplasme dense et intensément coloré par places, avec des espaces réservés qui ont fixé l'acide picrique;

sa, sinus aliforme, circonscrit par les deux lames de bifurcation du muscle de ce nom et par la paroi cardiaque.

FIG. **62**. Disposition du tronçon postérieur par rapport aux grandes cellules péricardiales. Stade I. D'après le vivant. Gr. : D × 4.

vd, paroi cardiaque, mise au point par rapport aux noyaux;

sd, suspenseur dorsal, unique;

gcp, le cordon des cellules péricardiales, situé plus bas, reporté sur le plan des noyaux en traits ponctués.

FIG. **63**. Une des valvules vue de face, sur une coupe transversale du tronçon postérieur. Même série de coupes que FIG. **61** et même gross.

v, la valvule, repli en croissant vertical parcouru par des fibrilles arquées, parallèles au bord interne, *ab*;

nv, noyau valvulaire;

mm', direction servant à orienter la coupe suivante.

Digitized by Google

FIG. **64**. Système de valvules à l'état de demi-contraction, d'après une coupe longitudinale oblique, correspondant à la ligne *mm'* de la figure précédente. Stade II. Sublimé acide; hématoxyline-éosine. Gross. : apochr. 2,0/1,30 × 4 comp.

pc, paroi cardiaque; dans son épaisseur se remarquent des taches sombres sériées, correspondant aux sections transversales des fibrilles;

nv, noyau valvulaire;

fv, les deux feuillets valvulaires; leur point de concours correspond à *b* de la FIG. **63**;

fp, faisceau de fibrilles appartenant au système de valvules du côté opposé;

cp, cellule pédicellée de LEYDIG ?

a, groupe d'amibocytes.

FIG. **65**. Section horizontale du tronçon moyen vue par l'intérieur, les parties profondes étant reportées sur le plan de la coupe. Même préparation et même gross.

La partie moyenne de la figure correspond à deux couples de valvules opposées, nullement invaginées.

αβδε est la moitié ventrale d'un système ayant ses noyaux visibles en *nv*;

αβδ'ε' appartient au système opposé, lequel a été intéressé au-dessous des noyaux valvulaires;

n_1, n_2, n_3, noyaux communs de la paroi, entourés de la zone vésiculeuse de protoplasme, *p*; les deux premiers occupent leur position normale sur la paroi latérale *AB*; le troisième se projette sur la ligne ventrale *ab*, par suite d'une déformation du calibre du vaisseau;

nv, noyaux valvulaires, sur le même niveau que ceux de la paroi;

o, ostiole (réel, rudimentaire ?), compris entre les cellules valvulaires;

αβ, ligne de raccordement des fibrilles arquées venant des deux systèmes de valvules;

βγ, ligne de raccordement des fibrilles ordinaires des cellules pariétales, exceptionnellement visible;

fp, fibrilles divergentes correspondant probablement au groupe indiqué par les mêmes lettres sur la FIG. **64**.

FIG. **66**. Coupe tangentielle du tronçon moyen, parallèle au plan sagittal. Stade II. Sublimé acide alcoolique. Picro-carmin. Gr. : apochr. 2.0/1.30 × 12 comp.

n, noyau pariétal, vu de face;

mn, la membrane nucléaire, à contour irrégulier (action des réactifs);

p, saillie vésiculaire de protoplasme clair, offrant un lâche réseau de fins cordons teintés par le carmin;

vp, contour de la vésicule, simulant une membrane nucléaire;

cc, fibrilles striées, montrant individuellement l'aspect caractéristique des muscles des arthropodes traités par les réactifs coagulants;

fi, *fe*, intervalles clairs, homogènes, correspondant aux seuls feuillets sarcolemmatiques déjà indiqués, FIG. **61**.

Digitized by Google

FIG. **67**. Coupe tangentielle du tronçon antérieur, d'après la même série. Même gross.

n, noyau pariétal avec la saillie correspondante de protoplasme *p*, le tout plus obscur et plus intensément coloré que dans le tronçon intermédiaire; les noyaux, ici, sont intéressés par le rasoir à cause de leur situation dorsale;

cl, fibrilles striées, disposées longitudinalement, plus régulières que les fibrilles transversales du tronçon précédent;

fe, *fi*, espaces clairs à interpréter comme dans la FIG. **66**.

FIG. **68**. Toute la région antérieure du vaisseau dorsal *in situ* et avec les principaux rapports, d'après une coupe sagittale. Même préparation que les FIG **66** et **67**. Gr. : D × 2.

Le dessin du vaisseau a été achevé; celui des autres parties est seulement esquissé.

XY, partie antérieure du tronçon intermédiaire; les noyaux ayant une situation latérale sont vus de face; la section des parois laisse reconnaître des taches obscures punctiformes correspondant aux fibrilles annulaires coupées transversalement;

YZ, tronçon antérieur tout entier, plus étroit et moins régulier; les noyaux plus opaques et plus riches en chromatine sont situés sur les lignes dorsale et ventrale; ceux qui se trouvent sur les coupes précédentes ou suivantes ont été reportés en pointillé sur celle-ci; la section des parois laisse reconnaître une striation transversale (bien visible avec un bon objectif, exagérée intentionnellement dans le dessin) tenant à la présence de fibrilles longitudinales;

ZA, gouttière sus-œsophagienne, représentée par la seule section *psœ* de sa partie médiane;

ζζ', région de soudure sur la partie antérieure de l'anneau de soutien *as*;

fu, fibres d'union, du type strié commun;

lm, fibre uninucléée du type viscéral, visible sur une coupe plus profonde;

tr, trachée;

G, commissure interhémisphérique;

M, moelle ventrale;

A, extrémité du processus aliforme; on y reconnaît le squelette cuticulaire *c*, et le revêtement hypodermique, celui-ci en continuité avec le prolongement sus-œsophagien;

C, lumière du canal digestif;

pi, *ps*, ses parois inférieure et supérieure;

cl, région des cellules claires;

ei, épithélium intestinal;

me, *mc*, *pmc*, les diverses parties de la musculature pharyngienne et œsophagienne (élévateurs, constricteurs, bras longitudinaux des constricteurs).

FIG. **69**. La transition du tronçon intermédiaire au tronçon antérieur. Même préparation, même gross. et même légende que FIG. **66** et **67**.

La ligne idéale *ab* laisse à gauche les dernières fibrilles transversales du tronçon intermédiaire et à droite tout ce qui appartient à la première cellule aortique; les fibrilles longitudinales de celle-ci obliquent toutes dans le même sens, avant d'aborder la ligne de soudure, comme si cette partie de l'organe avait subi une torsion.

Digitized by Google

FIG. **70**. Fixation du cul-de-sac postérieur à la paroi dorsale. Stade II, aussitôt après la mue. D'après le vivant. Gr. : D × 4.

vd, portion de la paroi cardiaque mise au point par rapport aux vésicules nucléées;

sd, système des suspenseurs, au nombre de 3;

ba, bourrelet annulaire à nodules chitineux, sous lequel les cordons vont s'insérer.

FIG. **71**. Structure du stigmate postérieur, aux premiers temps du IIe stade. Coupe longitudinale du dernier somite, par un plan passant par une des trachées et par l'orifice anal. Sublimé acide, carmin. Gr. : D × 2.

L'hypoderme est dépris de la cuticule et rétracté, ce qui a donné lieu à l'apparition de l'espace *e*; la cuticule porte des nodules chitineux aux deux extrémités de la partie dessinée (elles correspondent au bourrelet annulaire qui circonscrit la région stigmatique et l'anus) et dans la région *nc*, ceux-ci plus tard englobés dans le bouclier corné.

T_1, une des deux grandes trachées;

rc, remblai de filaments chitineux enchevêtrés, qui se substitue au filament spiralé, dans la partie distale de la trachée; aux moyens grossissements, il fait l'impression d'un amas de granules;

Es, éminence stigmatique;

pc, plaque cornée;

v, vésicules terminales; elles sont fermées par une pellicule claire, en forme de cornéule, mais aucune ne se trouvant ici coupée suivant un méridien, on aperçoit en projection le bord du cadre corné (péritrème) qui soutient la pellicule, et on a l'apparence d'une cloison cornée;

mc, matrice chitinogène de l'armature stigmatique, formée de cellules allongées; elles sont dissociées et séparées de l'armature trachéenne par un effet de la rétraction due aux réactifs;

mb, sa membrane basale, relativement très épaisse;

h, hypoderme, prenant graduellement les caractères de la région *mc*;

cp, couche matricielle;

a, anus;

r, intestin postérieur;

di, disque imaginal?

X, région inférieure du 10e somite;

IX, limite extrême du 9e.

FIG. **72**. Armature du stigmate antérieur dans une très jeune larve au IIIe stade. Digestion par la potasse. Gr. : D × 2.

fs, cuticule spiralée de la trachée;

rc, cuticule à remblai filamenteux, à lumen plus étroit et flexueux, dilaté seulement sous les vésicules (vestibule terminal);

v, vésicules terminales, vues de face;

p, péritrème, bord annulaire corné de la vésicule;

pc, plaque cornée, encore fort peu chitinisée; elle est rabattue tout autour de la trachée, par suite de la forte saillie que fait l'éminence *Es*, mais elle laisse voir par transparence les parties qu'elle revêt.

Digitized by Google

PLANCHE V.

Appareil respiratoire. — Cellules métamériques. — Organe antenniforme.

FIG. **73**. Stigmate antérieur récemment développé, immédiatement avant la 2e mue, d'après une coupe horizontale. Sublimé acide, hématoxyline. Gr. : D × 2.

vt, vieille cuticule tégumentaire, déjà déprise, passant comme un pont sur les anfractuosités de l'hypoderme;

Es, éminence stigmatique, s'élevant du fond d'une invagination;

T_2, cuticule spiralée de la grande trachée ancienne (IIe stade); la spirale finissait brusquement et un petit canal filiforme lui faisait suite;

T_3, cuticule spiralée de la nouvelle trachée, déjà organisée;

rc, *v*, *pc*, *mc*, *mb*, *h*, *cp*, même signification que dans la FIG. **71**; plusieurs des vésicules terminales sont vues en coupe méridienne et se montrent fermées par une pellicule convexe. Les éléments de *mc* et de *mpc* sont, pour ainsi parler, filamenteux dans toute leur partie distale, d'où l'aspect fibrillaire de cette région;

mpc, cellules matricielles de la plaque cornée; leur prolongement distal s'infléchit vers le dehors.

FIG. **74**. Groupe d'éminences du stigmate postérieur au stade III (individu très jeune), emprunté à une coupe rasante. Deux sont dessinées en entier, deux autres ne sont indiquées que par leur contour. Gr. : D × 2.

Es, *v*, *p*, *pc*, même signification que dans la FIG. **72**;

bl, bourrelet latéral constitué par la coupe de la paroi même de l'éminence.

FIG. **75**. Coupe du tubercule stigmatifère au stade III par un plan parallèle au plan sagittal, passant par une des grandes trachées et par le stigmate correspondant. Sublimé acide, carmin. Gr. : D × 2.

Le rasoir n'a rencontré que 4 éminences, au lieu de 7 ou 8, par suite de la disposition irrégulière qu'elles affectent.

bc, revêtement corné de la partie indivise du tubercule, correspondant au bouclier corné du stade II; on y distingue deux zones, pénétrant l'une dans l'autre au moyen de pinceaux filamenteux, l'une externe, noire, l'autre interne, incolore;

pc, plaque cornée, formant le revêtement individuel du stigmate (branche de la fourche), tant au sommet que sur le pourtour;

E_1, E_2, E_3, E_4, éminences stigmatiques;

T_3, l'une des deux grandes trachées au stade III; sa partie distale se plisse et se ramifie : le rameau principal, r_1, aboutit à une éminence, E_1, de grandeur exceptionnelle et séparée des autres par une vallée plus profonde; les autres rameaux, r_2, r_3, r_4, équivalents entre eux, se rendent à des éminences aussi équivalentes; ces rameaux naissent sur la surface terminale d'un vestibule élargi, *V*, comme les vésicules terminales sur leur propre extrémité;

Digitized by Google

T_2, cuticule à épaississement spiralé du stade II, non encore détruite, engagée dans un canal étroit, débouchant en *o*, qui marque la position du stigmate au stade précédent.

rc, revêtement de bâtonnets chitineux enchevêtrés; il laisse libre une bonne partie de la lumière trachéenne, comme on le voit en *V*; s'il paraît aller d'une paroi à l'autre en avant du vestibule, c'est qu'il est intéressé superficiellement en cet endroit, par suite d'une inflexion de la trachée; les aréoles, telles que *a*, sont des coupes de boursouflures;

v, vésicules terminales; sur E_2 et E_4, elles sont vues en coupe méridienne et laissent reconnaître que le péritrème est déjà très rétréci; sur E_3, elles se montrent presque de face;

mc, *mb*, *cp*, même signification que dans la FIG. **71**;

mpc, même signification que dans la FIG. **73**;

l, ligne de partage des cellules chitinogènes qui obliquent vers la trachée, *mc*, et de celles qui vont à la plaque cornée, *mpc*;

me, couche matricielle du revêtement *bc*;

FIG. **76**. La garniture de filaments chitineux en coupe axiale, à un très fort grossissement. Gr. : apochr. 2.0/1.30 × 12 comp.

FIG. **77**. Coupe superficielle d'un pli transversal, dans laquelle les mêmes filaments sont intéressés à mi-hauteur; elle permet de reconnaître qu'ils circonscrivent de véritables aréoles, en s'enchevêtrant. Même gross.

FIG. **78**. Cellule trachéolaire sous-cutanée, auto-imbibée de bleu de méthylène. D'après le vivant (stade II). Gr. : D × 2.

C, la cellule, terminant un rameau *tr'* d'une des trachées importantes de la face ventrale, *tr*;

p, protoplasme, bleu intense, parcouru profondément par le canal aérien, lequel se ramifie et se modifie dans sa structure; — *a*, bras protoplasmatiques libres; — 1-9, bras parcourus par des trachéoles; — *x*, mise en rapport avec la trachée;

n, noyau, demeuré incolore; — *n'*, nucléole, fortement teinté.

FIG. **79**. Cellule de même espèce, dont le corps est allongé dans le sens du canal aérifère principal. Même série de coupes que FIG. **73**. Gr. : apochr. 2.0/1.30 × 4 comp.

pr, protoplasme à trame délicate, produisant l'impression d'un fin granulé;

ctl, canal trachéolaire principal, se ramifiant 3 fois dans le corps cellulaire; il est assez nettement, quoique très finement, spiralé jusqu'à la première ramification;

1, *2*, *3*, canaux trachéolaires non spiralés; — *1* et *3* s'engagent immédiatement dans un bras protoplasmatique; — *2* n'abandonne le corps cellulaire que plus loin;

n, noyau à anses nucléiniennes serrées; — *n'*, nucléole incluant une sphérule plus colorée.

FIG. **80**. Cellule de même forme, en coupe transversale. Chlorure mercurique acide, alcoolisé. Gr. : apochr. 2.0/1.30 × 4 comp.

Digitized by Google

Les lettres ont la même signification que dans la fig. précédente. Les sections transversales, *ctl*, *2*, *3*, entourées de tous côtés par le protoplasme, montrent jusqu'à l'évidence le caractère intra-cellulaire des trachéoles; *1*, *4*, *5*, sont des canaux de même sorte sectionnés obliquement ou en long.

FIG. **81**. Tronçon d'une trachéole un peu large, mis au point par rapport à la paroi inférieure, montrant une très délicate annelure, de lignes mal arrêtées et discontinues. Chlorure mercurique acide alcoolique. Gr. : apochr. 2.0/1.30 × 12 comp.

FIG. **82**. Région moyenne d'une larve au stade II, ayant séjourné dans la liqueur physiologique additionnée de bleu de méthylène, mise sur le flanc et examinée vivante à un très faible grossissement. Les cellules métamériques, fortement colorées, à l'exclusion des parties voisines, s'aperçoivent par transparence et montrent leur distribution par groupes géminés.

IV-VII, numéros d'ordre des somites;

gl, groupe latéral de cellules métamériques;

gv, groupe ventral.

FIG. **83**. Coupe transversale conduite par le milieu du somite IV, synthétisée et légèrement schématisée, pour fixer la position des organes métamériques abdominaux *(cellules métamériques* et *papilles cutanées)*. On a négligé de dessiner le corps adipeux et les menus détails. Très faible grossissement.

vd, vaisseau dorsal;

T, les deux grandes trachées;

I, intestin moyen;

Gs, glandes salivaires;

mld, muscle latéro-dorsal; — *ml*, muscle latéral; — *mlv*, muscle latéro-ventral;

cm, cellules métamériques, distribuées en un groupe latéral et un groupe latéro-ventral.

1, *2*, *3*, *4*, les quatre paires de papilles d'un même côté;

SS', direction du plan sagittal.

FIG. **84**. Une cellule métamérique à vacuoles allongées. D'après une larve au stade III, vivante et normale. Gr. : D × 4.

vb, vacuoles bacilliformes;

tr, trachéole superficielle, à laquelle adhère la cellule et le long de laquelle elle semble ramper, comme si elle allait à la rencontre de l'air; la trachéole se montrait en réalité sous la forme d'une grosse ligne noire, comme celles de la FIG. **78**.

FIG. **85**. Le groupe duquel est détachée la cellule précédente. Gr. : 2 Vérick × 4 Zeiss.

Toutes les cellules, non seulement de ce groupe, mais de tout l'organe, présentaient simultanément les mêmes apparences d'inclusions bacilloïdes.

c, cuticule externe, hérissée de poils coniques;

h, l'hypoderme;

a, la cellule dessinée FIG. **84**.

Digitized by Google

FIG. **86**. Cellule métamérique empruntée à la série de coupes qui a fourni les FIG. **33**, **34**, **40**, **45**, etc. Gr. : apochr. 2,00/1,30 × 4 comp.

p, protoplasme à trame fondamentale finement granuleuse, avec des vacuoles rondes de grandeur assez uniforme, *vr*, et d'autres de contour et de dimensions variables, *v*; — il existe dans une des protubérances périphériques deux lacunes plus spacieuses, *v?*, offrant l'aspect de canaux sectionnés(?);

n, noyau vu superficiellement; la membrane est indistincte; le boyau nucléinien régulier et très délicatement strié;

n?, cordon nerveux(?)

FIG. **87**. Groupe de cellules métamériques soudées entre elles, dans une très jeune larve au stade II, vivante et normale. Gr. : DD × 4.

FIG. **88**. Deux cellules soudées, dans une larve au stade II, prête à muer, vivante et normale. Gr. : DD × 4.

m, membrane cellulaire extrêmement délicate;

p, protoplasme à gros grains irréguliers, assez brillants;

n, noyau limité par une membrane très nette, en coupe optique équatoriale, mais à simple contour; il laisse voir quelques anses nucléiniennes nettement striées;

n', nucléole vacuolisé, passant durant l'observation de la forme trilobée de *A* à la forme simplement triangulaire de *A'*;

fp, trabécules protoplasmatiques allongées perpendiculairement à la petite membrane d'union des deux cellules, imitant un reste de fuseau achromatique.

FIG. **89**. Cellule métamérique au repos, empruntée à une coupe. Solution mercurique acide alcoolique, carmin lithique et acide picrique. Gr. : ap. 2,00/1,30 × 4 comp.

Le protoplasme est simplement granuleux, sans accident d'aucune sorte; le boyau nucléinien est gros, irrégulier; le nucléole criblé de vacuoles.

FIG. **90**. Cellule au même état physiologique que celle de la FIG. **84**, d'après une coupe. Solution mercurique acide alcoolisée, carmin. Gr. : apochr. 2,00/1,30 × 4 comp.

Les lacunes allongées, *v*, sont souvent fusiformes, comme si leurs lèvres avaient été écartées par un effet des réactifs; le boyau nucléinien est plus délicat que dans la figure précédente; le nucléole n'est point contenu dans la coupe.

FIG. **91**. Groupe emprunté à une jeune larve au stade II, ayant séjourné 8 heures dans la liqueur physiologique additionnée de bleu de méthylène, vivante. Gr. : D × 2.

Tout l'animal est incolore, sauf l'intestin, les tubes de Malpighi, le pharynx et l'organe métamérique. Dans ce dernier, toutes les cellules sont colorées, mais pas les noyaux.

ec, enveloppe cutanée, incolore;

Digitized by Google

A, *B*, *C*, cellules en partie superposées, mais non soudées; *A* émet un prolongement le long d'une trachéole qui n'est pas représentée;

p, protoplasme contenant des vacuoles rondes, *vr*, remplies d'un liquide simplement teinté en violet, et des granules brillants ou mats, *g*, intensément bleus.

FIG. **92**. Les deux organes antenniformes aux premiers temps du stade II, d'après une larve vivante examinée par la face ventrale et mise au point sur l'appareil nerveux. Dans le sang de grillon. Gr. : D × 4.

Le contour de la figure est constitué par une coupe optique de la peau, comprenant un hypoderme mince, sans limites cellulaires distinctes, à noyaux hyalins et une fine cuticule; les angles rentrants correspondent aux insertions des muscles rétracteurs externes et internes, *mre*, *mri*.

ni, nerf inférieur, terminé par le renflement ganglionnaire *gi* (bulbe neuro-hypodermique); à gauche, son allure est normale : le cordon fournit un rameau, *rni*, qui se dirige en dehors et se termine à l'hypoderme par une dilatation très semblable au bulbe principal, aux dimensions près; à droite, il présente une double anomalie : 1° il résulte de la soudure de deux cordons convergents; 2° le rameau, *rni*, naît d'un point plus éloigné, situé en dehors des limites de la figure, et son bulbe terminal, *ga*, formé de cellules plus distinctes, paraît étiré et éloigné de l'hypoderme; il existe un noyau sur le trajet du nerf, mais il est situé en dehors des limites de la figure;

ne, nerf supérieur; il porte un gros noyau ovalaire, toujours assez rapproché de l'extrémité distale, et se termine par un bulbe totalement (à gauche) ou partiellement (à droite) dissimulé sous celui du nerf inférieur;

ol, ostracolymphe, couche liquide comprise entre deux feuillets cuticulaires;

fci, feuillet cuticulaire interne, adhérant à l'hypoderme, se distinguant à peine, tant il est délicat;

fce, feuillet externe, présentant diverses élevures, *1*, *2*, *3*, *4*, qui correspondent à des bâtonnets sensoriels, tantôt isolés (*1*, *2*), tantôt réunis en pinceau (*3*), issus de l'extrémité du bulbe et flottant dans le liquide.

PLANCHE VI.

Organe antenniforme. — Organe épipharyngien, etc.

FIG. **93**. L'un des deux organes à la fin du stade II, vu par la face dorsale, sur une larve vivante, au moment même où elle vient d'être transportée du corps de son hôte dans la liqueur physiologique. Gr. : D × 4.

h, hypoderme devenu très épais, chargé extérieurement de rides qui correspondent aux limites cellulaires;

cs, cuticule stratifiée;

fe, *fi*, ses feuillets externe et interne, séparés par l'interposition d'une épaisse couche liquide, *ol*; les accidents punctiformes visibles dans *ol* appartiennent à la cuticule et sont vus en projection;

Digitized by Google

ns, nerf supérieur, très volumineux;

bt, le bulbe terminal, devenu ovalaire; on y distingue des noyaux de taille diverse, nucléolés, et une fibrillation vague;

d, soulevure du feuillet cuticulaire interne, en forme de dôme, caractéristique de la forme de l'organe au stade III;

b, filaments envoyés par l'extrémité du bulbe à travers l'ostracolymphe; ils sont souvent flexueux et à double contour.

FIG. **94**. Le même, quelques heures après, quand la larve se décide à muer. Même grossissement.

Le nerf paraît beaucoup plus mince, probablement parce qu'il est aplati et vu par la tranche; le bulbe terminal laisse voir un plus grand nombre de noyaux et, à l'extrémité, une fibrillation longitudinale bien marquée. L'ostracolymphe a été résorbée et la cuticule s'est reconstituée en une couche apparemment unique, par superposition des deux feuillets, *fe*, *fi*. En même temps, des gouttelettes sécrétées sous le feuillet interne et apparaissant comme des vacuoles, *v*, *v'*, *v''*, découpent l'hypoderme sensoriel en faisceaux étirés; l'état définitif de l'organe porte à croire que *v* et sa symétrique sont la coupe longitudinale d'une seule vacuole annulaire, entourant le pinceau central.

FIG. **95**. Le nerf inférieur pendant la contraction des muscles longitudinaux. Larve au stade II, prête à muer. Gr. : D × 4.

nv, névrilemme à double contour; on le voit se dilater en entonnoir pour revêtir le bulbe terminal;

fa, faisceau axial de fibres nerveuses, en zig-zag à la rétraction, se rectifiant à l'extension;

bt, bulbe terminal, visiblement raccourci;

ce, contour extérieur de l'organe antenniforme.

FIG. **96**. Extrémité de l'organe antenniforme ayant acquis sa forme définitive; vue perspective en trois quarts. D'après le vivant. Gr. : D × 4.

pc, pli cuticulaire arrondi, formant la limite du contour latéral et de la face apicale tronquée;

ps, pli cuticulaire formant le contour individuel de l'écusson *es*, correspondant au bulbe supérieur;

d, dôme, élevure centrale caractéristique de l'écusson supérieur;

pi, pli cuticulaire formant le contour de l'écusson *ei*, correspondant au bulbe inférieur;

c, cône, élevure principale caractéristique de l'écusson inférieur;

ea, écusson accessoire, correspondant au rameau de ce nom;

cg, cuticule générale;

ms, manchon corné supérieur, entourant l'extrémité du bulbe de ce nom et visible par transparence à travers la cuticule *cg*;

mi, manchon corné inférieur;

AB, direction servant à orienter la coupe FIG. **98**.

Digitized by Google

FIG. **97**. Coupe transversale du même organe, à mi-hauteur des manchons cornés. Solution mercurique acide, carmin. Gr. : DD × 4.

ce, cuticule externe;

cr, cavité artificielle due à la rétraction de l'hypoderme;

hm, hypoderme modifié, sans noyaux (coupe transversale d'un manchon annulaire de prolongements filiformes); on doit le ramener par la pensée contre la cuticule;

mci, manchon corné inférieur;

gi, coupe du bulbe inférieur, un peu rétracté; en réalité, il est en contact avec la gaîne cornée;

ga, section du ganglion accessoire, ayant l'aspect d'une tache sombre, insuffisamment marquée sur la gravure;

gs, coupe du bulbe supérieur;

mcs, manchon corné supérieur;

ci, cavité d'invagination à section transversale en 8 de chiffre; son contour extérieur est le même que le contour interne de *hm* (là existe une pellicule cuticulaire très délicate); son contour intérieur se confond avec le contour latéral des deux manchons.

FIG. **98**. Coupe longitudinale du même organe, par un plan qui contient le dôme de l'écusson inférieur (direction *AB*, FIG. **96**) Solution mercurique acide alcoolique, carmin. Gr. : D × 4.

ni, nerf inférieur; fibrillation longitudinale, névrilemme et noyaux névrilemmatiques, *nn*, très visibles;

rni, rameau ganglionnaire, incomplétement séparé;

gi, ganglion inférieur; gros noyaux et contours cellulaires partiellement visibles;

mci, coupe longitudinale du manchon corné correspondant; à l'intérieur, le bulbe offre une fibrillation longitudinale très marquée, un noyau isolé dans la partie axiale et une vacuole ronde;

ns, nerf supérieur; — *gs*, le bulbe terminal correspondant;

mcs, coupe du manchon corné correspondant;

d, dôme, à double contour; des filaments délicats pénètrent dans sa cavité, mais on ne les suit pas jusqu'à leur extrémité;

1, *2*, *3*, récessus en cul-de-sac, représentant le fond de la cavité d'invagination, *ci*, de la FIG. **97**;

cr, cavité artificielle, produite par le retrait de l'hypoderme;

h, hypoderme; limites cellulaires visibles; cellules ayant une tendance à s'allonger, surtout à la hauteur des manchons cornés, où leurs prolongements forment une couche fibrillaire appliquée contre la cuticule externe; cette couche n'est visible, ici, qu'à la partie inférieure.

FIG. **99** Le nerf et le bulbe inférieurs, d'après une autre coupe longitudinale. Même traitement. Gr. : apochr. 2.0/1.30 × 4 comp.

Digitized by Google

n, le noyau dédoublé; impossible de voir un contour cellulaire, bien que la préparation paraisse très favorable; les fibrilles longitudinales, très visibles partout ailleurs, cessent autour des noyaux;

nn, un noyau du névrilemme, occupant toute l'épaisseur de cette membrane, sans y déterminer de saillie;

r, rameau ganglionnaire incomplétement détaché;

h ?, cellules allongées en fuseau, envoyant un prolongement qui s'infléchit vers la paroi cornée, *mc*; nous supposons qu'elles ne sont pas nerveuses, mais bien hypodermiques;

mc, coupe du manchon corné.

FIG. **100**. Coupe longitudinale du bulbe inférieur, passant par trois accidents cuticulaires en forme de cupules, *fc*. Gr. : apochr. 2.0/1.30 × 4 comp.

FIG. **101**. Plaque épipharyngienne d'une larve venant de subir la 2e mue, digérée par la potasse. Gr. : apochr. 2.0/1.30 × 8 comp.

bg, les deux écussons pairs, correspondant aux bulbes terminaux des nerfs épipharyngiens (gustatifs?) ;

e, écusson impair.

FIG. **102**. L'armature pharyngienne au stade II, dessinée sur une cuticule spontanément exuviée; la cuticule a été étalée sur le porte-objet de telle sorte que la pièce paire se soit rabattue en dehors. Gr. : 2 VERICK × 4 ZEISS.

Même légende que pour la FIG. **14**. La particularité intéressante consiste en ce que la plaque hypopharyngienne montre exceptionnellement deux petits écussons clairs, qui correspondent sans aucun doute aux bulbes sensoriels signalés dans le texte.

FIG. **103**. Sphérules calcaires accumulées dans la poche terminale des tubes de MALPIGHI antérieurs. Dans la glycérine. Gross. : apochr. 3,0/0.95 × 12 comp.

FIG. **104**. Les mêmes, à sec. Gr. : apochr. 2.0/1.30 × 12 comp.

a, mise au point superficielle;

b, mise au point équatoriale.

Digitized by Google

Digitized by Google

ERRATA

Page 8, ligne 12, à partir du bas, *au lieu de* : *Ornitothophila*, *lire* : *Philornis*.
» 11, » 14, *au lieu de* : notion, *lire* : mention.
» 14, » 6, *au lieu de* : avec une saillie paire, *lire* : il existe une protubérance paire.
» 29, » 20, *au lieu de* : indépendantes, *lire* : indépendante.
» 31, » 13, *au lieu de* : courbés, *lire* : couchés.
» 35, » 3, *au lieu de* : cribeuses, *lire* : cribreuses.
» 82, » 10, *au lieu de* : alimentation, *lire* : nutrition.
» 108, » 13, *au lieu de* : FIG. **3**, **7**, *lire* : FIG. **37**.
» 110, » 15, *au lieu de* : reproduit, *lire* : reproduite.
» 112, » 20, *après* : FIG. **35** et **40**, *ajouter* : qui sont des éléments nucléés comme les muscles élévateurs.
» 119, » 9, *au lieu de* : alvéoles, *lire* : aréoles.
» 125, » 3, *au lieu de* : colorées, *lire* : colorés.
» 131, » dernière, *au lieu de* : des corps nucléaires, *lire* : du corps nucléaire.
» 133, » 12, à partir du bas, *au lieu de* : le forme, *lire* : la forme.
» 133, » 3, à partir du bas, *au lieu de* : région aérolaire, *lire* : région aréolaire.
» 139, » 11, *au lieu de* : dans le cas proximal, *lire* : dans le col proximal.
» 143, » 1, *au lieu de* : les alvéoles, *lire* : les ostioles.
» 145, » 18, *au lieu de* : couples successifs, *lire* : couples successives.
» 156, » avant-dernière, *au lieu de* : arc de ciel, *lire* : arc de cercle.
» 174, » 6, à partir du bas, *après* : se montrent, *ajouter* : sur des plans.
» 179, » 8, *au lieu de* : cuticule, *lire* : sous-cuticule.
» 180, » 16, *après* : caractères, *ajouter* : extérieurs.
» 184, » 3 et 8, *au lieu de* : E_3, *lire* : E_2.
» 186, » 5, en remontant, *au lieu de* : E_2, *lire* : E_3.
» 192, » 10, en remontant, *après* : matricielle, *supprimer la virgule*.
» 198, » 9, en remontant, *au lieu de* : leur largeur, *lire* : leur longueur.
» 211, » 9, en remontant, *au lieu de* : l'un situé un peu dorsal, plus en dehors, *lire* : l'un dorsal, situé un peu plus en dehors.
» 213, » 2, *au lieu de* : rampent, *lire* : rampant.
» 219, » 12, *au lieu de* : devrait, *lire* : devait.
» 234, » 22, *au lieu de* : ne permet pas, *lire* : ne permettait pas.
» 241, » 12, *au lieu de* : il s'installe, *lire* : elle s'installe.
» 247, » 2, *au lieu de* : un muscle particulier, *lire* : un muscle pair particulier.
» 252, après le n° 23, *ajouter* : 23bis, Mémoire pour servir à l'histoire du genre *Ocyptera*; Ann. des sc. nat., 1re série, zool., t. X, 1827.
» 253, n° 52, *au lieu de* : *Tachinina*, *lire* : *Tachina*.

Digitized by Google

Digitized by Google

TABLE DES MATIÈRES.

Introduction 7
Historique et plan du travail 11

PREMIÈRE PARTIE

Morphologie externe.

Chapitre I. *L'imago : classification et description* 19
Genre *Thrixion* 19
Description de l'espèce par RONDANI 20
Description d'après les exemplaires d'Espagne 20
Chapitre II. *L'œuf, la larve sous ses trois formes successives, le puparium* . . 21
§ I. L'œuf 21
§ II. La larve entre l'éclosion et la première mue 23
1. Caractères généraux 23
2. Extrémité antérieure 23
3. Train postérieur 24
§ III. La larve entre la première mue et la deuxième. . . . 24
1. Caractères généraux 26
2. Extrémité antérieure 26
3. Extrémité postérieure 29
4. Raccordement avec la forme précédente 31
§ IV. La larve entre la deuxième mue et la nymphose . . . 32
1. Caractères généraux 32
2. Extrémité antérieure 32
3. Stigmates antérieurs 33
4. Extrémité postérieure 34
5. Papilles cutanées 35
6. Raccordement avec le stade précédent 36
§ V. Le puparium. 37
§ VI. Remarques générales sur les mues. Trimorphisme larvaire . . 38
1. La raison biologique de la mue 39
2. Le polymorphisme larvaire 40
3. La fixation du nombre de mues et l'identification spécifique . . 40
4. Apparition des stigmates antérieurs 42

DEUXIÈME PARTIE.

Biologie et Éthologie.

Chapitre I. *L'hôte et l'installation de l'œuf* 43
§ I. Faits constatés 43
§ II. Questions connexes 45
1. Le *Thrixion Halidayanum* infeste-t-il d'autres phasmes que le *Leptynia hispanica?* 45
2. Le *Thrixion Halidayanum* infeste-t-il d'autres insectes que des phasmes? 46

Digitized by Google

Chapitre II. *Les phases successives de la vie du parasite* . . . 47
§ I. Éclosion et pénétration de la larve dans la cavité cœlomique de l'hôte . 47
1. Cas général 48
2. Moyen mécanique de perforation 49
3. Moyen chimique 49
4. Cas particuliers 50
§ II. Période de vie libre 52
§ III. Fixation et période de vie fixée 53
1. La seconde perforation 54
2. Distribution des orifices sur le tégument de l'orthoptère . . 54
3. Faits établissant la perforation par mouvement de recul . . 55
4. Mécanisme de l'acte 56
§ IV. Abandon de l'hôte et nymphose 58
Chapitre III. *L'action du parasite sur son hôte et la réaction de celui-ci* . . 61
§ I. Action du parasite durant la période de vie libre . . . 61
§ II. Action du parasite à l'état fixé 63
§ III. Réaction passive de l'hôte. — Atrophie des ovules . . . 63
§ IV. Réaction active 67
1. Phagocytose 68
2. Inflammation 69

TROISIÈME PARTIE.

Anatomie.

Remarques préliminaires. — Méthodes d'étude 77
I. Choix des questions à étudier 77
II. Étude sur le vivant 78
III. Occision 80
IV. Fixation et traitements ultérieurs 80
V. Dissections 81
Chapitre I. *Appareil digestif* 82
§ I. Aperçu comparatif de la constitution générale de l'appareil digestif chez les muscides ordinaires et chez le *Thrixion* 82
§ II. Pharynx 85
1. Son squelette 86
2. Ses parois d'après les coupes 89
3. La musculature 97
La nature des muscles pharyngiens 97
Leur mode d'insertion 98
Muscles commandant les mouvements de totalité . . . 99
Muscles présidant aux déformations locales . . . 99
4. Résumé général des données acquises et mécanisme de la succion . 102
§ III. Œsophage 106
1. Les parois 106
Région antérieure 106
Description des cellules claires qui la caractérisent . . 107
Leur rôle probable 109
Leur distribution 109
Région postérieure 111

Digitized by Google

2. La musculature 111
3. Résumé général des données acquises et fonctionnement . . 113
§ IV. Intestin moyen 115
1. Renseignements anatomiques généraux 116
2. Renseignements cytologiques 118
Forme et rapports des cellules 118
Protoplasme 119
Membrane 120
Noyau 122
Caryoplasme 122
Cordon nucléaire strié. 123
Nucléole 126
a) Situation et rapports 127
b) Nature 127
c) Caractères anatomiques 128
3. Renseignements physiologiques 132
Mouvements physiques 132
Sécrétion 134
Absorption 135
§. V. L'intestin postérieur 137
1. Structure des parois 137
2. Fonctions. 139
Chapitre II. *Appareil circulatoire* 141
§ I. Principales publications relatives au vaisseau dorsal des larves de diptères. 142
§ II. Constitution générale 146
§ III. Les deux tronçons postérieurs 147
I. Renseignements empruntés aux observations sur le vivant . . 148
II. Renseignements fournis par les préparations . . . 153
La paroi générale du cœur dans les deux tronçons postérieurs . 154
Les valvules du tronçon postérieur 156
Les valvules du tronçon intermédiaire 158
Musculature annexe 160
a) Suspenseurs du cul-de-sac 161
b) Muscles aliformes du ventricule 162
Insertions 162
Caractères cytologiques 163
Fonctionnement 164
c) Musculature annexe du tronçon intermédiaire . . 165
§ IV. Le tronçon antérieur 165
1. Description générale 166
2. Structure histologique 166
3. Fonctionnement propre du tronçon antérieur. — Action de l'ensemble jusqu'ici décrit 169
§ V. Le tronçon sus-œsophagien 170
1. L'anneau de soutien 170
2. La gouttière sus-œsophagienne 172
Chapitre III. *Appareil respiratoire* 176
§ I. Les stigmates 176
1. Stigmate postérieur au stade II. 177

Digitized by Google

L'armature chitineuse 177
La matrice chitinogène correspondante 179
2. Stigmate antérieur au stade III. 180
Armature chitineuse 180
Matrice chitinogène 182
3. Stigmate postérieur au stade III 182
Groupement des vésicules terminales 183
L'armature chitineuse 184
La matrice chitinogène 188
Quelques remarques sur le développement. . . . 189
Comparaison avec les stigmates décrits dans les autres muscides . 192
§ II. Quelques détails histologiques du système trachéen . . . 194
1. La tunique péritrachéenne ou l'hypoderme trachéen . . . 194
2. Les cellules trachéolaires étoilées 195
Chapitre IV. *Appareil sécréteur et excréteur. — Organe métamérique ou œnocytique* . 202
I. Les glandes salivaires. 202
II. Les tubes de MALPIGHI 203
III. Les cellules péricardiales 207
IV. Les cellules adipeuses. 209
V. L'organe œnocytique 210
1. Indications topographiques. 210
2. Caractères physiques et rapports 212
3. Caractères anatomiques et physiologiques 214
Membrane 214
Protoplasme 214
Noyau 216
4. Rôle probable 217
5. Comparaison avec les œnocytes des autres larves de brachycères et en général avec les œnocytes des autres insectes . . . 218
Chapitre V. *Appareil sensitif* 220
I. L'organe antenniforme. 221
1. Constitution aux premiers temps du stade II . . . 222
Existence d'une couche liquide intracuticulaire, l'ostracolymphe . 225
2. Constitution aux derniers temps du même stade . . . 226
3. Constitution aux derniers temps du stade III . . . 228
II. Les organes sensoriels pharyngiens 234
A. Organe épipharyngien 234
B. Organe hypopharyngien 236
III. Les papilles cutanées. 237
Conclusions générales 239
Ouvrages cités. 251
Explication des planches 257
Errata 285

Digitized by Google

Digitized by Google

Planche I.

J. Pantel ad nat. del.

Lith. F. Pepermans & Henri Jean. B.

Digitized by Google

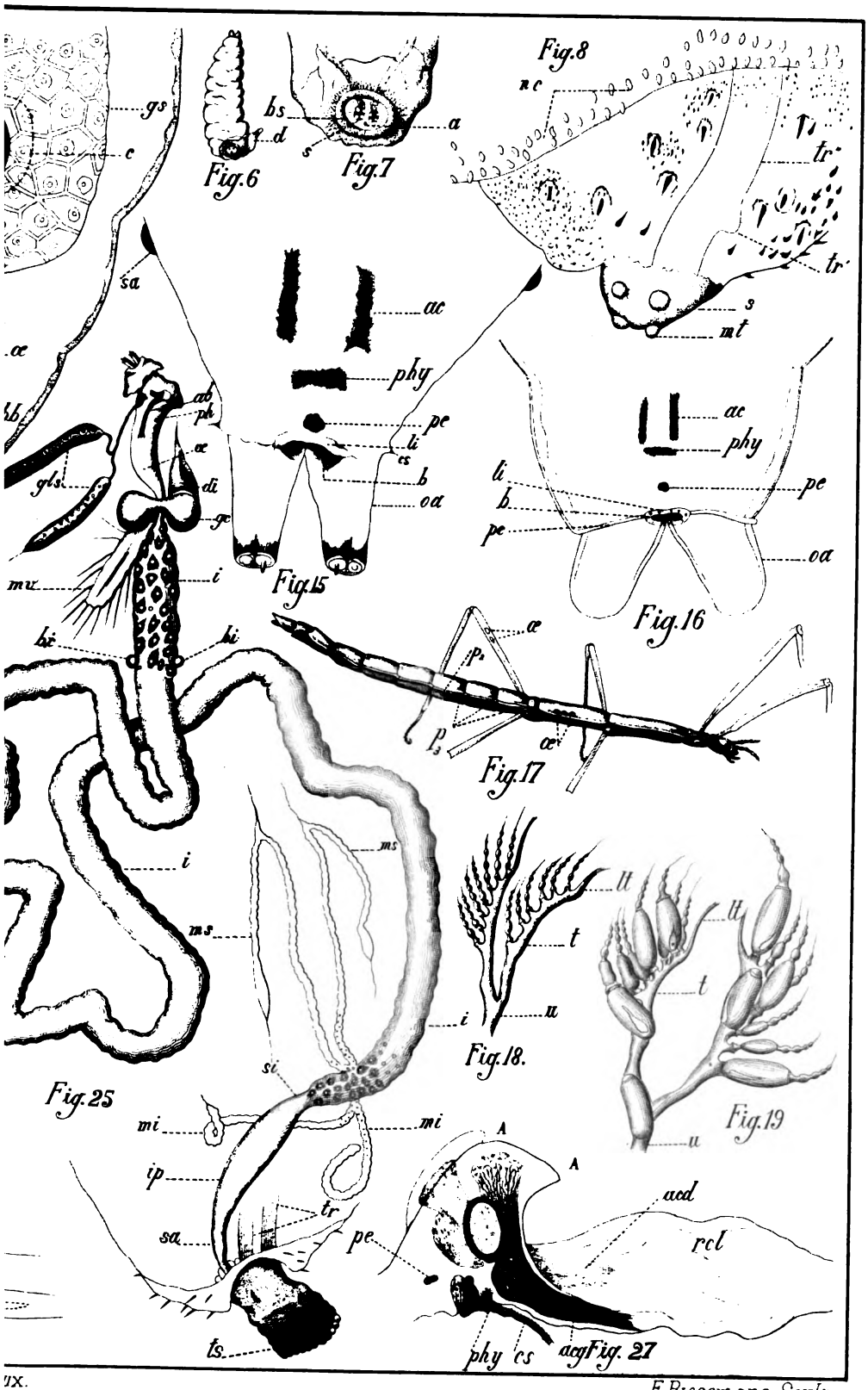

Digitized by Google

Digitized by Google

Digitized by Google

Planche II.

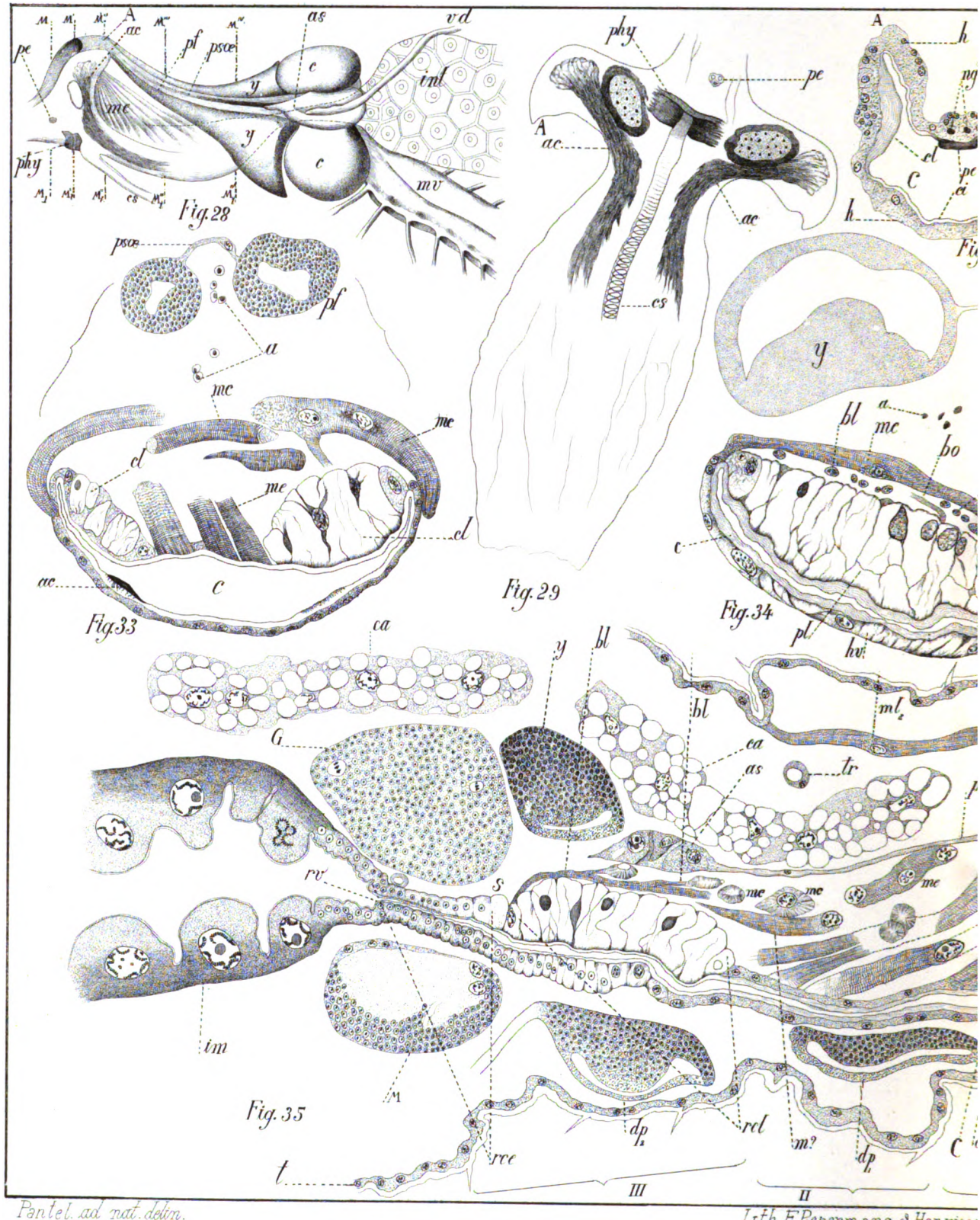

Pantel. ad nat. delin.

Lith. F. Pepermans & Henrijet

Digitized by Google

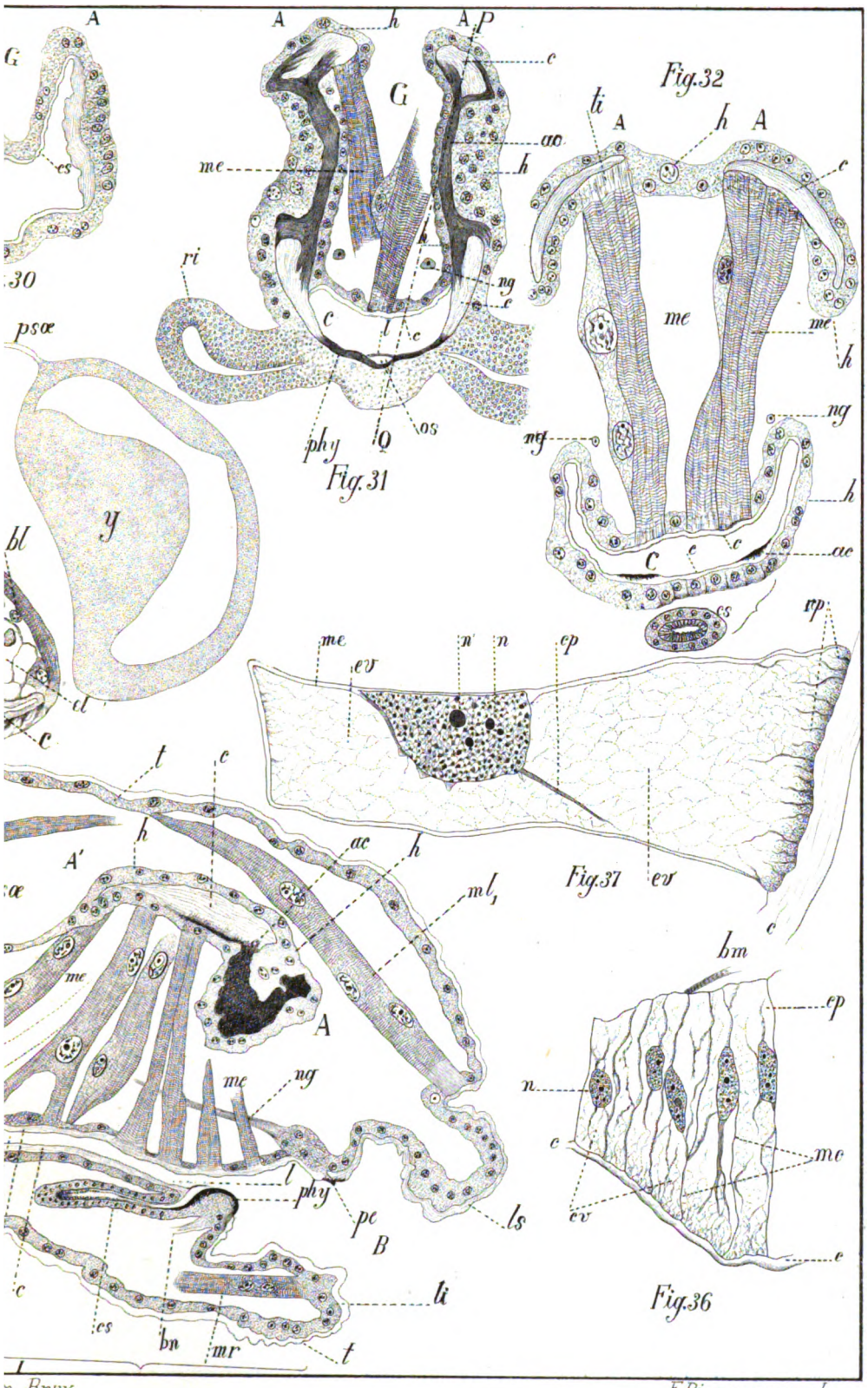

n Brux.

F. Biesemans, sculp.

Digitized by Google

Digitized by Google

Digitized by Google

Planche III

Pantel ad. nat. del.

Lith. F. Pepermans & Henrijean.

Digitized by Google

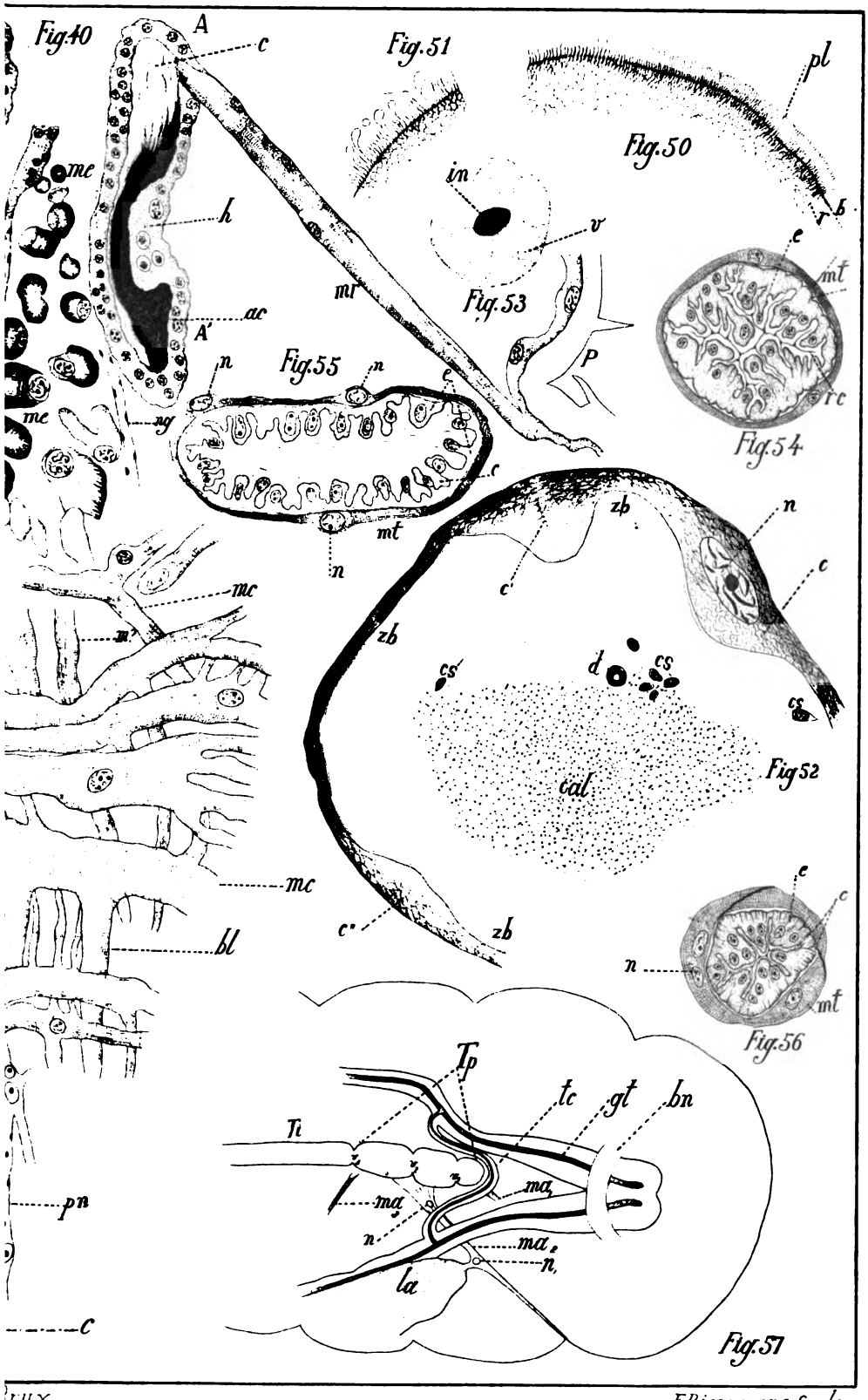

Prux

F.Biesemans Sculp

Digitized by Google

Digitized by Google

Planche IV.

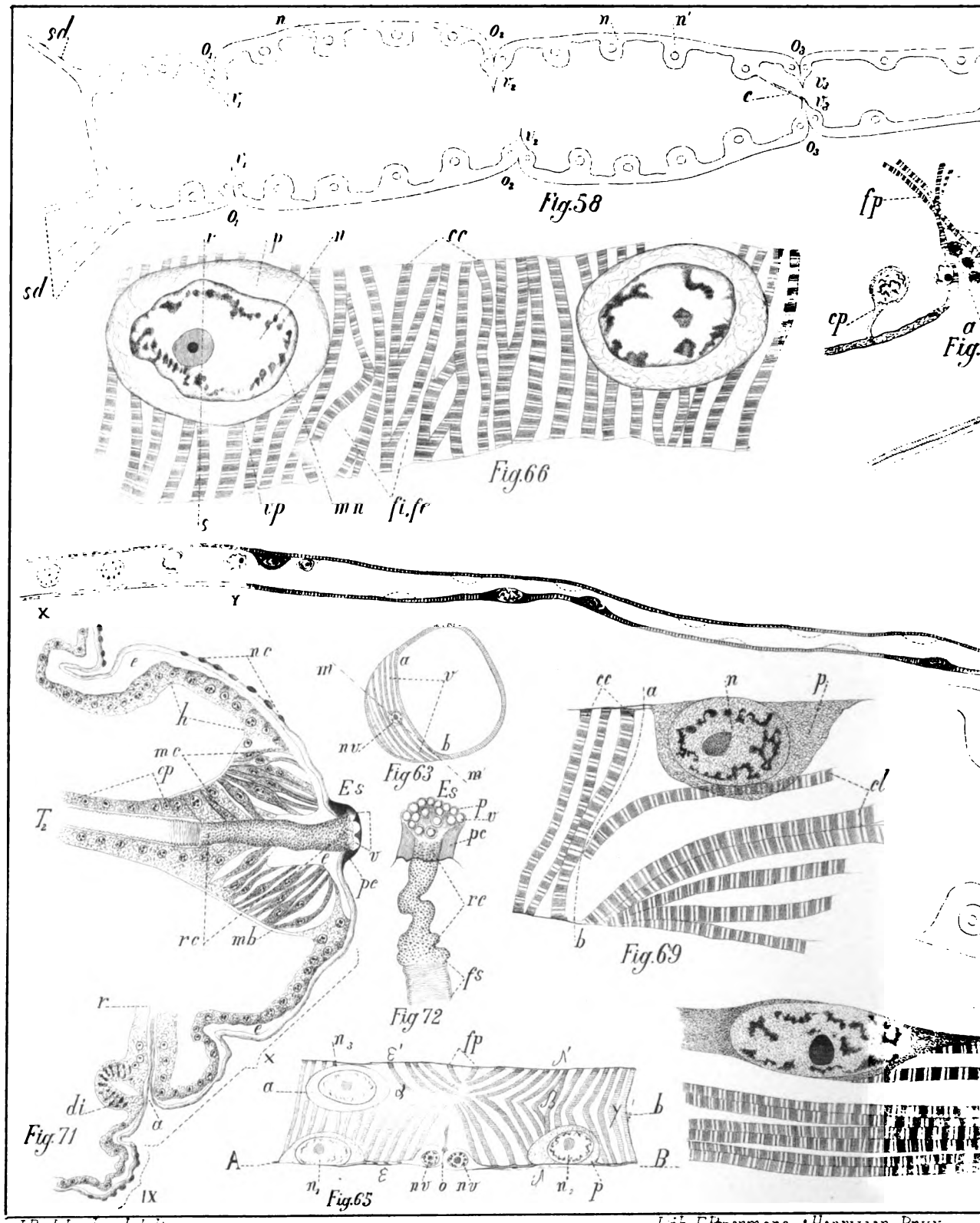

J. Pantel. ad nat. delin.

Lith. F. Hopermans & Henrijean. Brux.

Digitized by Google

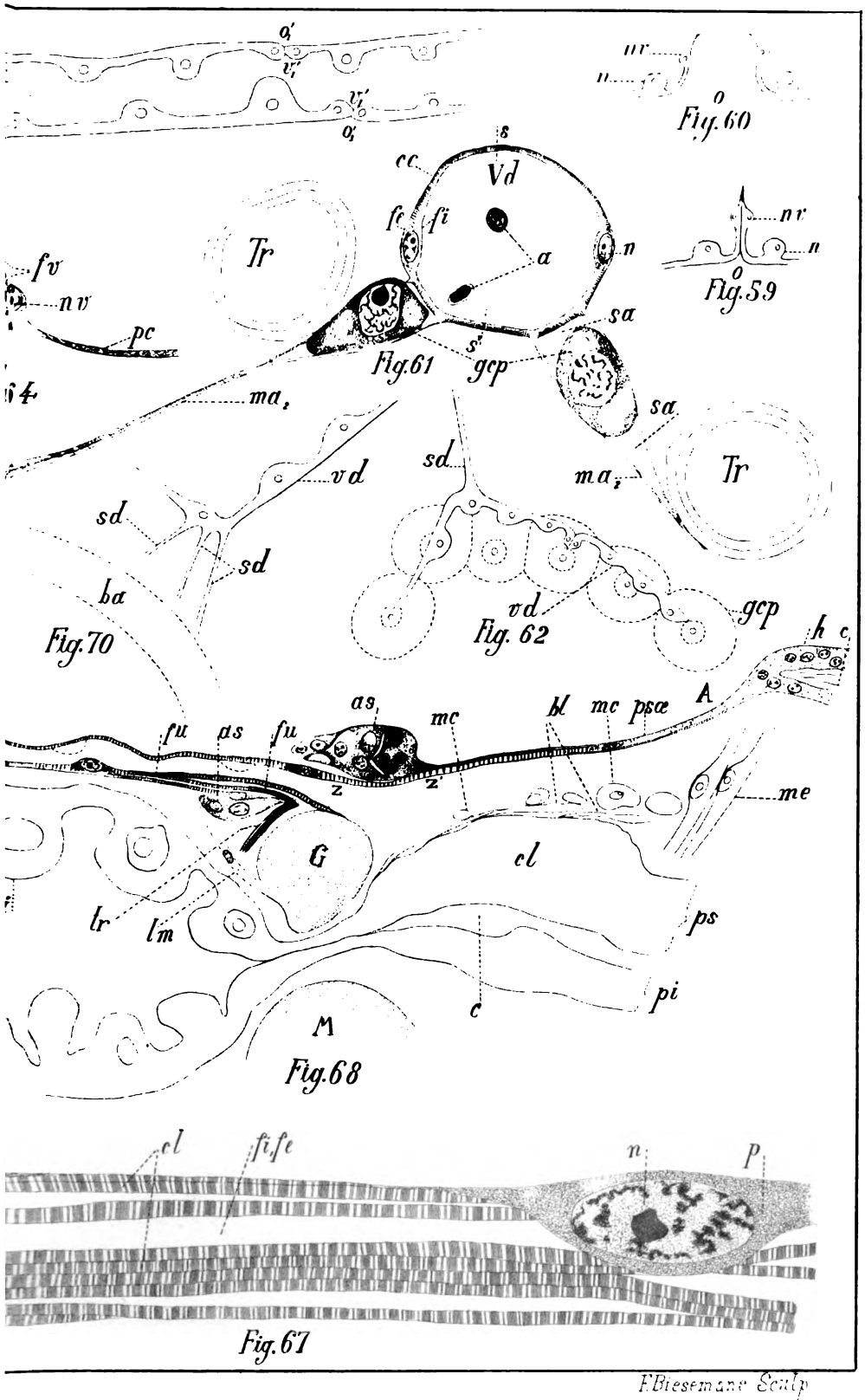

Digitized by Google

Digitized by Google

Digitized by Google

Planche V.

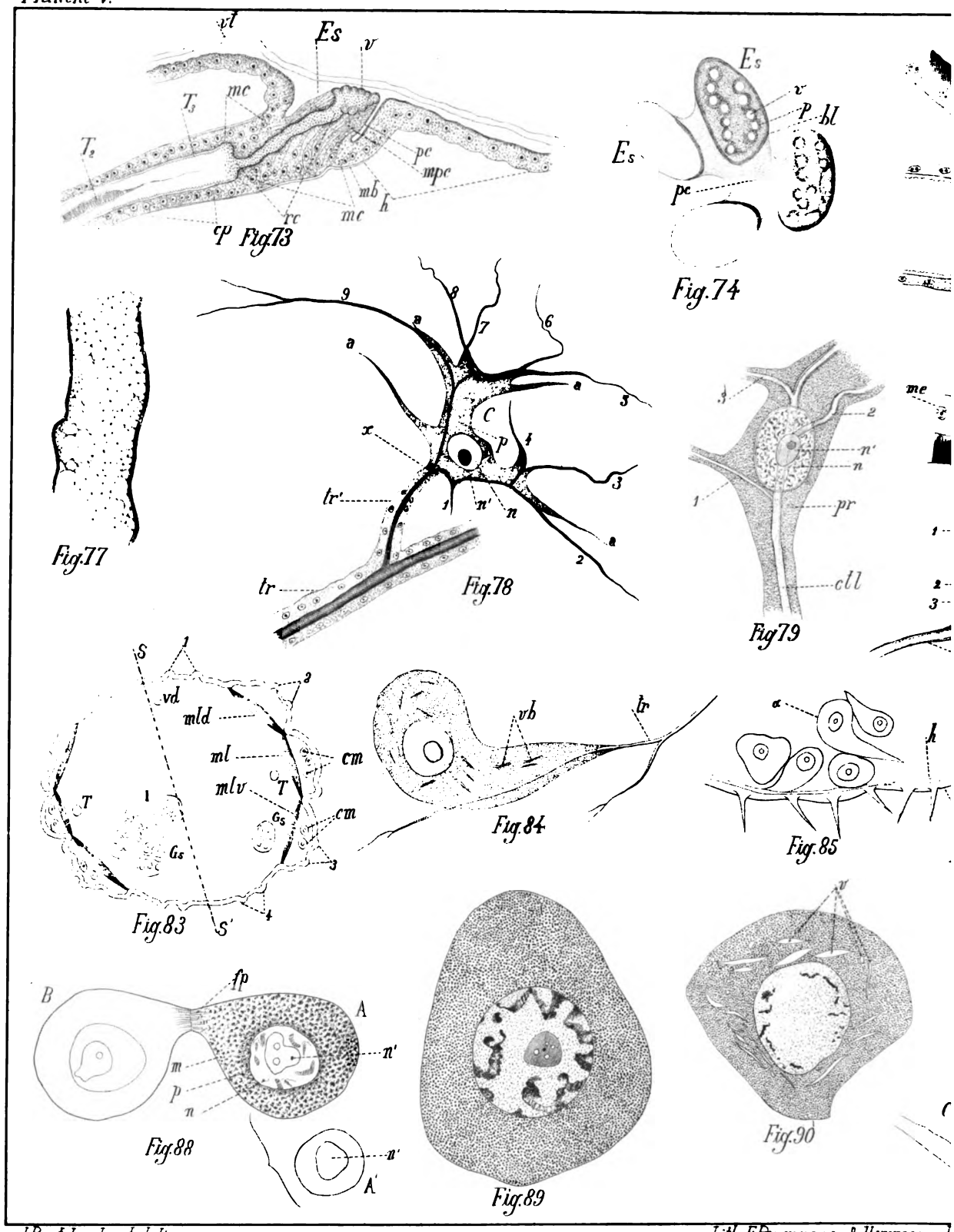

J.Pantel, ad nat. delin.

Lith. F.Pepermans & Henryean

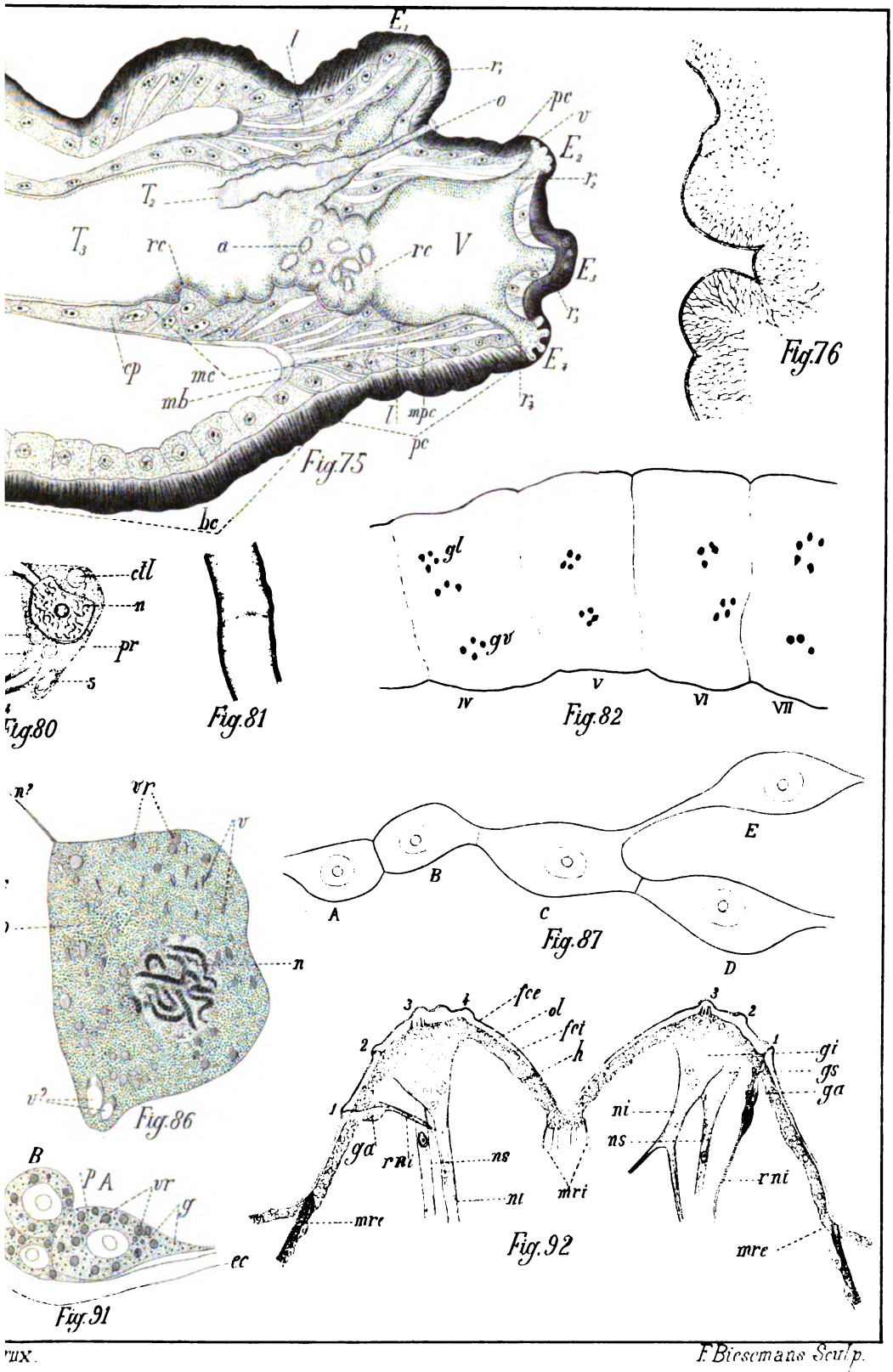

Digitized by Google

Digitized by Google

Digitized by Google

Planche VI.

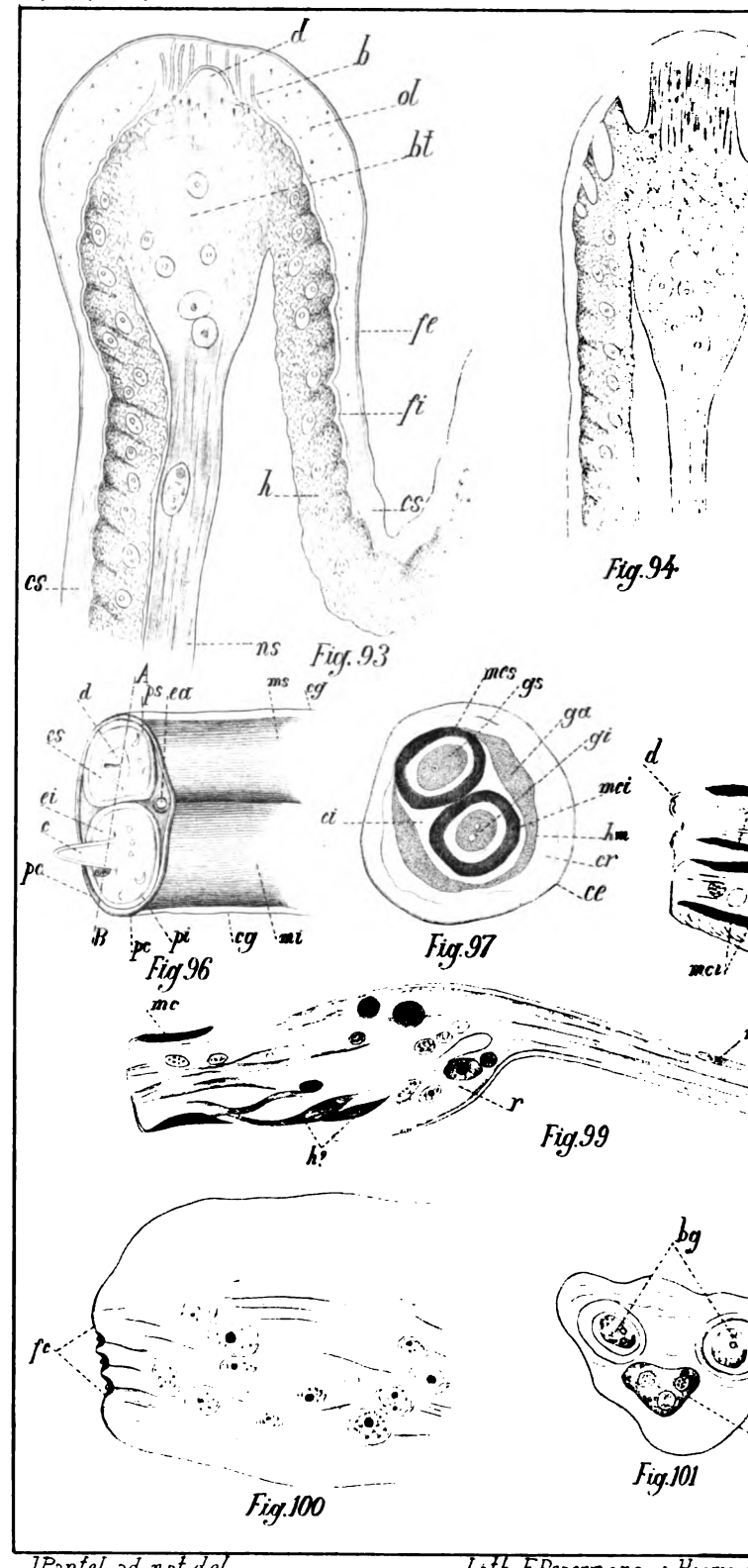

J. Pantel ad nat. del.

Lith. F. Pepermans & Henrijean

Digitized by Google

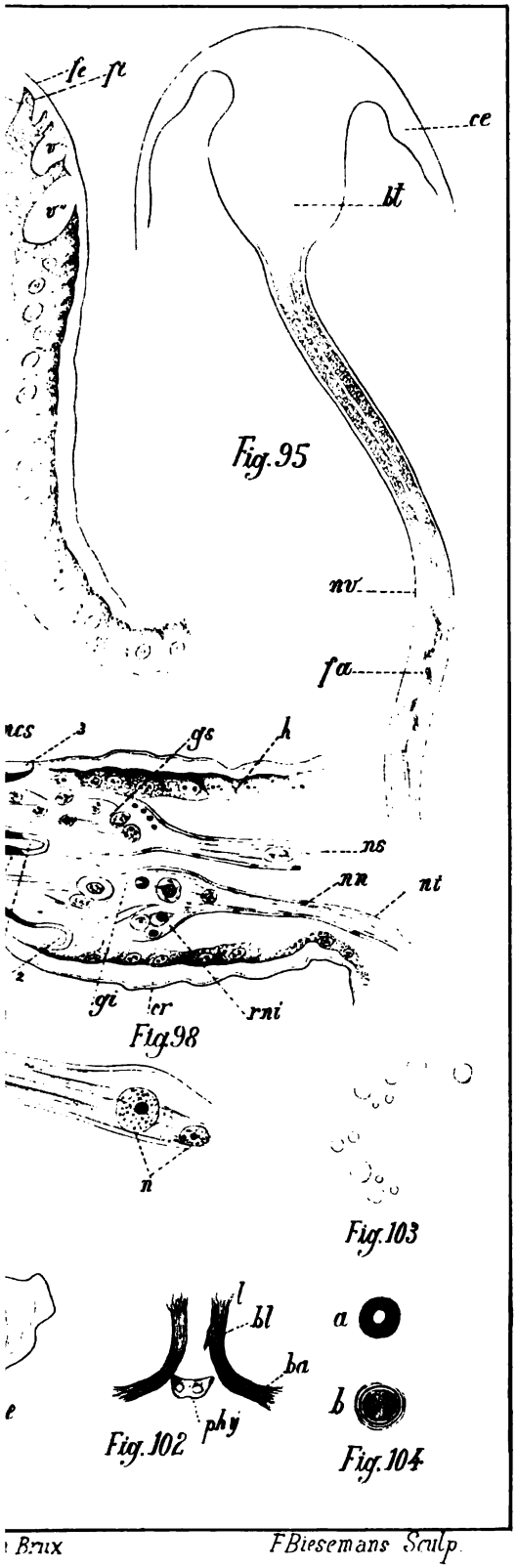

Brux F Biesemans Sculp.

Digitized by Google

Digitized by Google

LA CELLULE

Digitized by Google

Digitized by Google

LA CELLULE

RECUEIL
DE CYTOLOGIE ET D'HISTOLOGIE GÉNÉRALE

PUBLIÉ PAR

J. B. CARNOY, PROFESSEUR DE BOTANIQUE ET DE BIOLOGIE CELLULAIRE,
G. GILSON, PROFESSEUR DE ZOOLOGIE ET D'ENTOMOLOGIE,
A L'UNIVERSITÉ CATHOLIQUE DE LOUVAIN

AVEC LA COLLABORATION DE LEURS ÉLÈVES ET DES SAVANTS ÉTRANGERS

TOME XV
2d FASCICULE.

Recherches sur les branchies des crustacés,
par J. **KIMUS.**

Acidité réelle des hyperchlorhydriques,
par le Dr A. **VERHAEGEN.**

Prix : 20 francs.

LIERRE
TYP. DE JOSEPH VAN IN & Cie,
Grand'place, 39.

LOUVAIN
A. UYSTPRUYST, LIBRAIRE,
rue de Namur, 11.

1898

Digitized by Google

Digitized by Google

RECHERCHES

SUR LES

BRANCHIES DES CRUSTACÉS

PAR

J. KIMUS
DOCTEUR EN SCIENCES NATURELLES
ASSISTANT A L'INSTITUT ZOOLOGIQUE DE L'UNIVERSITÉ DE LOUVAIN

(*Mémoire déposé le* 30 *juin* 1897).

Digitized by Google

Digitized by Google

JAN 30 1899

RECHERCHES SUR LES BRANCHIES DES CRUSTACÉS

INTRODUCTION.

Les *branchies des crustacés* comptent parmi ces organes connus de tous et dont on semble admettre implicitement que la structure est simple et suffisamment étudiée.

Pourtant, il suffit d'examiner une série de sections faites dans la branchie d'un décapode pour constater l'existence de dispositions complexes, énigmatiques, et de particularités histologiques, dont il est malaisé de saisir et l'usage et la signification.

Si alors on recourt aux ouvrages généraux et même aux mémoires spéciaux, on est étonné d'y trouver si peu de détails et frappé de voir avec quelle aisance les difficultés y sont enjambées.

A part le fait que chaque appareil branchial possède une voie afférente et une voie efférente, et des notions qui ne sont pas toujours précises sur le cours du sang dans l'organe, on trouve peu de données dans ces travaux. Quelle que soit leur valeur, il est donc désirable que l'étude de ces branchies soit refaite avec plus de précision et de détails.

Telle est la remarque qui nous a conduit à entreprendre ces recherches.

Mais à peine nous étions-nous mis à l'œuvre, que nous constations que l'entreprise était plus vaste et plus ardue que nous ne l'avions pensé, et, en même temps, que la structure de ces organes présente plus d'intérêt encore que nous ne l'avions soupçonné.

Les *crustacés supérieurs* nous offrant trop de difficultés, nous pensâmes qu'il valait mieux commencer par l'étude des formes où la branchie paraît plus simple, et nous nous adressâmes aux *édriophthalmes*.

A lire les descriptions des auteurs, Lereboullet, Duvernoy, etc., on croirait que ces branchies possèdent une structure d'une simplicité vraiment extrême et qu'une description histologique de ces organes ne pourrait être que banale.

Digitized by Google

Cependant, même dans ce cas de la branchie des *édriophthalmes*, qui est certainement moins complexe que celle de bien d'autres crustacés, on trouve que le cours du sang, et surtout la disposition des organes qui le dirigent, est loin d'être absolument simple et sans intérêt, et l'on y découvre des particularités histologiques et cytologiques fort remarquables et d'une étude souvent très difficile.

Dès lors, même restreinte à l'étude des *édriophthalmes*, la tâche que nous avions assumée s'est révélée encore beaucoup plus vaste qu'elle ne nous était apparue dans le principe.

Outre les remarques d'ordre descriptif que nos recherches nous permettent d'énoncer, nous rencontrons des questions intéressantes au point de vue de la morphologie et de l'histologie comparées, dont l'étude pourrait, à elle seule, faire l'objet de mémoires particuliers.

Citons, comme exemple de nature à mieux faire saisir notre pensée, l'existence de *cellules épithéliales ectodermiques contractiles* et présentant une structure musculaire ou du moins analogue à celle de la substance des muscles.

Nous n'avons pas la prétention de publier aujourd'hui un travail complet.

La description détaillée de tous les organes respiratoires des crustacés est une œuvre de longue haleine.

Nous n'ignorons pas qu'elle est aussi de celles qui, malgré la peine et le temps qu'elles coûtent à leurs auteurs, sont peu appréciées du public scientifique ordinaire, c'est-à-dire des savants qui ne font pas du sujet traité une étude spéciale.

Mais il est une catégorie de lecteurs qui sait apprécier ce genre de travaux : c'est celle des hommes de synthèse, des auteurs qui publient des études comparatives ou des ouvrages généraux d'anatomie ou de zoologie.

Ceux-là sont toujours heureux de pouvoir recourir à des descriptions aussi complètes que possible et accompagnées de dessins suffisamment discutés. C'est à eux surtout que nous dédierons notre travail et c'est à leur intention que nous avons consigné dans les pages, un peu longues peut-être, de la première partie le détail complet de nos observations.

Le lecteur qui suit les progrès de ces deux branches si importantes, l'*histologie comparée* et la *cytologie*, trouvera aussi consignée dans cette partie la description de certaines dispositions et particularités de structure qui, à notre humble avis, ne sont pas dépourvues d'intérêt.

Digitized by Google

La seconde partie comprend les remarques et conclusions auxquelles nous conduit l'étude comparative des faits décrits dans la première.

HISTORIQUE.

Les organes dont nous nous occupons ont attiré depuis longtemps l'attention des zoologistes. Mais la plupart des auteurs qui s'en sont occupés se bornent à en donner des descriptions purement morphologiques.

Tels sont, parmi les principaux, TRÉVIRANUS, AUDOUIN, MILNE EDWARDS, DUVERNOY, LEREBOULLET, WAGNER, G. O. SARS, LEYDIG, DELAGE, HUET, ZYE et d'autres moins importants qui sont cités par ceux-ci.

Très peu, au contraire, ont essayé d'en pénétrer la structure intime. Citons LEYDIG, qui décrit dans les termes qui suivent la lame branchiale de l'*Asellus*.

» Die äussere Begrenzung zeigt eine sehr dünne homogene Cuticule, » darunter liegen zellige Gebilde, welche ich nicht recht zudeuten weiss; es « sind unregelmässig gebückte Körper, deren Wand breit und fein radiär « gestreift ist, Linien, die nur auf sehr dünne Kanäle beziehen könnten. » Im Innern, liegt ein grosser Kern (oder Zelle) im frischen Zustande, was- » serklar, 0,012-0,016 μ im längsten Durchmesser haltend, mit zweitem » und drittem eingeschalteten Bläschen, im Tode findet körnige Trü- » bung statt. Zwischen den gebückten Körpern, über welche noch eine » gemeinsame zarte Contur wegläuft, bleiben Gänge übrig, in denen das » Blut kreist. «

Nous reviendrons plus tard sur cette description et nous verrons qu'elle est bien loin de nous donner une idée nette de la structure des lames branchiales.

L'auteur reconnaît qu'il n'est pas parvenu à interpréter les apparences qu'il a eues sous les yeux.

Cet aveu ne nous étonne nullement; car, s'il est déjà excessivement difficile de déchiffrer la structure des branchies en s'aidant de tous les moyens de la technique moderne, la chose est absolument impossible à celui qui se borne à l'examen de quelques lames simplement étendues sur un porte-objets.

LEREBOULLET tente de pénétrer dans la structure interne, mais encore sans s'aider de coupes. Il considère la branchie, qu'il appelle *une vésicule*, comme un sac aplati dont les parois opposées ne contractent pas d'adhé-

Digitized by Google

rence entre elles. Il ne soupçonne donc pas même l'existence des piliers. Il n'étudie que les *Cloportides*.

HUET, au contraire, chez la *Ligie*, figure une coupe et découvre nettement les piliers. Mais il n'en décrit ni la structure ni la disposition et ne soupçonne pas l'intérêt histologique et cytologique que présentent ces productions.

DELAGE, dans sa thèse doctorale bien connue, étudie surtout la circulation chez les espèces marines. Il résume son chapitre de la circulation branchiale dans les termes que voici :

„ Chez les *Isopodes* :

„ 1. Les branchies se composent d'ordinaire d'un pédoncule qui „ porte deux lames ovales. Ces lames sont formées par des vésicules très „ aplaties, dont les parois adhérentes l'une à l'autre par des surfaces diver- „ sement agencées ménagent entre elles un système compliqué de lacunes „ que le sang est obligé de parcourir.

„ 2. La disposition des lacunes intrabranchiales est assez variable, „ mais toujours le vaisseau afférent est interne et le vaisseau efférent „ externe.

„ 3. On a beaucoup exagéré les différences qui existent, au point de „ vue respiratoire, entre la lame recouvrante et la lame recouverte dans „ chaque branchie. La disposition des lacunes et la vivacité du courant „ circulatoire sont ordinairement identiques dans les deux lames bran- „ chiales, et, lorsqu'il existe une différence, elle n'est jamais suffisante pour « permettre de restreindre la fonction de la lame recouvrante à celle d'un „ simple appareil de protection.

„ 4. Les vaisseaux efférents des deux lames d'une même branchie „ s'anastomosent, ainsi que les vaisseaux afférents dans le pédoncule. „

On voit que la structure intime de l'organe n'occupe guère DELAGE dans ce travail, bien qu'il y parle, accessoirement et très cursivement, des piliers.

ZYE fait une description minutieuse de chacune des lames branchiales de la *Iaera marina*.

Sur la structure histologique, il se contente de dire, sans donner aucune figure, que la lame branchiale est constituée de deux feuillets composés chacun d'une fine cuticule et d'un hypoderme. Les deux hypodermes se regardent à l'intérieur de la lame. La cuticule les entoure. L'intérieur de la lame est traversé de nombreux canaux dans lesquels circule le sang.

Digitized by Google

CHAPITRE I.

OBSERVATIONS PERSONNELLES.

Méthodes.

Nous nous sommes servi dans notre étude des deux méthodes généralement employées en anatomie microscopique, à savoir :

1. *L'examen direct des objets et des organes entiers à l'état vivant et après fixation.*
2. *La méthode des coupes.*

1. Examen direct des objets et des organes à l'état vivant et après fixation.

a) *A l'état vivant.*

Pour observer directement la circulation branchiale sur le vivant, on peut employer les jeunes animaux étalés sur le slide, sans aucune préparation préalable; ils sont transparents.

Sur les animaux plus grands, cet examen exige quelques précautions, car il y est devenu impossible par suite de l'opacité des segments abdominaux. Il faut enlever ces derniers.

A cet effet, nous plaçons l'animal sur le slide dans sa position naturelle; nous introduisons une des branches des ciseaux entre la masse des lamelles branchiales et le telson et nous enlevons ce dernier d'un seul coup. Le couvre-objet est ensuite déposé et on examine rapidement.

Pour l'observation des mouvements propres des piliers, il est nécessaire d'isoler complétement les lamelles branchiales; ce résultat s'obtient très aisément.

Cependant, pour que ces mouvements durent quelque peu, on doit entourer ces éléments anatomiques du liquide qui les baigne à l'état vivant; nous l'avons fait en recueillant tout le sang de plusieurs animaux extrait à l'avance avec les précautions nécessaires pour éviter d'y mêler le contenu du tube digestif.

Digitized by Google

b) *Après fixation.*

Pour observer la disposition générale des éléments anatomiques, la forme, la situation des poils et les détails cuticulaires, il faut d'abord procéder à la fixation et à la coloration. Nous parlerons des méthodes que nous avons employées dans ce but quand il s'agira de la méthode des coupes.

Il nous suffit de dire ici que pour reconnaître les limites cellulaires, les réductions au nitrate d'argent ou la coloration au bleu de méthylène nous ont donné de très bons résultats.

Quand il s'agit d'étudier des cuticules, il faut d'abord se débarrasser de tous les tissus sous-jacents. A cette fin, nous avons employé la soude à 10 o/o.

Il est même possible, en procédant avec des précautions chez les grands animaux, d'isoler la cuticule et de l'étaler sur le slide sans recourir à la digestion par la soude. On la détache des tissus à l'aide d'un fin scalpel; pour l'étaler, il suffit de plonger le slide dans l'eau où elle se trouve et de l'amener avec la pointe d'une aiguille, sur le verre que l'on retire ensuite doucement de l'eau. C'est en procédant de cette façon que l'on parvient aussi à étaler parfaitement des lames entières.

Les injections sont indispensables pour se faire une idée exacte de la circulation dans les branchies.

Nous avons employé, sans beaucoup de succès, les masses à la gélatine et à la gomme arabique; ces masses sont trop grossières.

Les liquides au carmin, tout en étant assez fluides, ont l'inconvénient de diffuser à travers les membranes et de donner, par conséquent, des images très peu électives.

Le nitrate d'argent en injection ne nous a pas procuré de bonnes préparations.

Nous n'avons pas été plus heureux avec la méthode au bichromate.

Par contre, le bleu de Prusse soluble de Ranvier nous a rendu des services signalés. Il a l'avantage d'être à la fois très fluide et nullement diffusible et de pouvoir être employé à la température ordinaire.

Les injections doivent toujours être faites sur des individus vivants.

Pour que la pression sanguine n'oppose pas trop de résistance à l'introduction de la masse, il est utile de faire perdre quelques gouttes de sang à l'animal en lui coupant les pattes.

Nous n'avons pas trouvé grand avantage à employer, pour ces injections, les seringues ordinaires. Après avoir essayé différents dispositifs,

Digitized by Google

nous nous sommes arrêté à l'emploi d'une pipette en verre finement effilée et munie d'une poire en caoutchouc.

Il est absolument nécessaire de procéder avec beaucoup de précautions pour ne pas produire de rupture et aussi pour ne pas pousser trop loin l'injection. Il faut surveiller l'injection à la loupe.

C'est en procédant de cette façon que nous avons pu obtenir des préparations absolument concluantes.

Les lamelles ainsi injectées peuvent être étudiées comme telles sur le porte-objets. On peut aussi, sans avoir à craindre la moindre altération, les faire passer dans les divers réactifs employés pour l'enrobage.

2. Méthode des coupes.

a) *Fixation.*

Quiconque s'est occupé de la fixation des arthropodes sait combien difficilement les agents fixateurs les pénètrent. Nous devions, par conséquent, nous attendre à rencontrer de grandes difficultés pour la fixation de nos lames branchiales, attendu qu'elles sont protégées de toutes parts par une cuticule très résistante.

C'est pourquoi nous n'avons pas même tenté de fixer des animaux entiers. Il y a plus, nous avons constaté que, sans injection du liquide fixateur, tout en divisant les animaux en portions relativement petites, il est à peu près impossible d'obtenir une fixation convenable.

Nous avons parlé plus haut de la façon dont nous procédions aux injections, nous n'avons rien de nouveau à ajouter ici.

Nous avons même observé que, malgré l'injection, les animaux n'étaient pas suffisamment fixés, si on ne les découpait pas en morceaux avant de les plonger, pendant quelque temps, dans le liquide fixateur.

Nous nous doutions bien qu'en employant les liquides de Müller et de Kleinenberg, nous n'allions obtenir que des résultats très médiocres. Nous n'avons pas été trompé dans notre attente. Après divers essais, nous nous sommes arrêté à la liqueur de Flemming (de 12 à 15 heures) et à la solution mercurique acide (de 30 à 40 minutes).

La liqueur d'Hermann nous a donné des résultats moins constants.

b) *Enrobage.*

Les pièces ont été enrobées d'après les méthodes connues. Cependant, nous devons une mention spéciale à la méthode mixte du collodion et de la paraffine.

Digitized by Google

Quoiqu'il soit très désagréable, dans les recherches microscopiques, d'employer des méthodes lentes, nous devons cependant à la vérité de dire que ce sont ces dernières qui nous ont toujours donné les meilleurs résultats, et ce sont même des objets qui s'étaient trouvés pendant plusieurs semaines dans le collodion liquide, à l'étuve, à 48°, qui se sont montrés tout à fait excellents.

Afin d'éviter la lenteur du procédé au collodion et aussi ses inconvénients dans la coloration sur le porte-objet, nous nous sommes parfois adressé à l'enrobage au chloroforme et à la paraffine, en prenant soin de ne laisser les objets dans la paraffine liquide que pendant peu de temps.

L'inconvénient de cet enrobage simple, c'est qu'il rend les objets très cassants. Pour l'éviter, ALLEN s'était servi de l'acide pyroligneux pendant 24 heures. Nous avons obtenu des résultats au moins aussi bons, en plongeant les pièces pendant 5 à 6 heures dans le sulfate de cuivre à 1 o/o avant de procéder à l'enrobage. Ajoutons cependant que l'emploi de ce liquide n'est pas à recommander pour l'étude de la structure fine de la cellule.

c) *Coloration.*

Il n'est pas étonnant que les colorations en bloc ne puissent pas être employées pour des pièces qui se pénètrent si difficilement; aussi nous n'avons jamais obtenu de bonnes préparations par ce procédé. La méthode infiniment plus délicate de la coloration après coupes nous a donné des résultats qui ne nous ont pas fait regretter le temps qu'elle nécessite.

Les meilleurs résultats ont été obtenus au moyen des colorants suivants : l'acide carminique aluné, aluminé ou picroaluné; le paracarmin alcoolique de MAYER, et surtout l'hématoxyline de DELAFIELD concentrée par l'évaporation (1/2 h.) suivie du rouge Congo (2 min.). Cette dernière méthode de coloration l'emporte sur toutes les autres.

Signification et disposition de l'appareil respiratoire chez les isopodes.

Les isopodes présentent, sous la partie abdominale, disposées symétriquement des deux côtés de la ligne médiane, deux séries de lames qui, à l'état de repos, sont parallèles à l'abdomen et s'appliquent contre lui.

Ces lames constituent, chez ces animaux, l'appareil spécialement affecté à la fonction respiratoire.

Digitized by Google

Cet appareil est construit sur un plan que nous retrouvons partout, mais, le plus souvent, avec certaines modifications.

Ce plan est parfaitement réalisé dans plusieurs espèces marines, telles que l'*Idotea*, l'*Anilocra*, la *Cymothoa*, la *Cirolana*. C'est cette dernière espèce qui va nous servir à le décrire brièvement. Pour faire cette description, nous nous servirons des FIG. **23**, **24** et **25**.

Nous ne faisons ici que répéter ce qui a été dit par tous les auteurs qui se sont occupés de ces organes, DUVERNOY, LEREBOULLET, DELAGE, etc.

Nous aurons ainsi l'occasion de définir certains termes qui seront d'un usage courant dans cette étude.

D'après l'usage commun, nous supposons l'animal marchant sur une surface horizontale. La FIG. **23** est une coupe antéro-postérieure et verticale de la partie abdominale de l'animal; nous appellerons une telle coupe *coupe sagittale*.

La FIG. **24** représente une section également verticale, mais perpendiculaire à la première; nous l'appellerons *coupe transversale*.

La FIG. **23** passe suivant un plan dont l'intersection avec la FIG. **24** est marquée en *CD*, FIG. **24**. La FIG. **24** elle-même passe suivant un plan qui coupe celui de la FIG. **23** suivant *AB*.

Nous distinguons, dans la partie abdominale des isopodes normaux, six segments. Ils sont nettement distincts dans l'espèce qui nous sert de type, FIG. **23**.

Sur l'arceau viscéral de chacun des cinq premiers, nous trouvons une paire d'appendices respiratoires. Ceux que porte le sixième segment sont destinés à un autre usage.

Chacun des appendices respiratoires est composé de trois parties : une partie basale, le pédoncule, et deux lames de forme plus ou moins ovalaire.

L'une de ces lames est insérée sur le bord interne du pédoncule; l'autre, qui est inférieure à la première et la recouvre en partie, est attachée sur le bord externe du pédoncule. L'une des lames se nommera donc *lame interne* et l'autre *lame externe*.

Le point d'insertion de ces lames ne comporte qu'une petite partie de leur bord, tout le reste est libre.

Nous y distinguons le bord interne, *B*, *i*, le bord postérieur, *B*, *p*, et le bord externe, *B*, *e*.

Nous pouvons aussi distinguer la *face inférieure* ou *externe* de chaque lame et sa *face supérieure* ou *interne*.

Digitized by Google

On remarquera dans la FIG. **25**, tout près des bords latéraux, deux régions claires; ce sont les voies d'arrivée et de retour du sang; nous les appellerons *vaisseaux* ou *canaux marginaux*.

La paire des lames d'un segment recouvre en partie celle du segment suivant; celle-ci celle d'un troisième segment et ainsi de suite.

Il résulte de là que les lames sont disposées en deux séries longitudinales et sont imbriquées les unes sur les autres.

Il est facile, à l'examen de ces figures, de voir que l'appareil tout entier est constitué par deux séries de dix lames, soit en tout vingt lames insérées deux par deux sur autant de pédoncules communs.

Nous étudierons en détail la structure de ces lames. Chacun sait que ce sont les appendices abdominaux typiques des crustacés qui sont modifiés en vue du rôle spécial qu'ils doivent remplir : ils ont pris une forme et une structure en rapport avec leur fonction.

Outre le mode de genèse et la position, ils ont conservé les parties essentielles de l'appendice type.

Le *basipodite* est représenté par le pédoncule; la lame interne n'est autre chose que l'*endopodite*, et la lame externe l'*exopodite*.

Nous emploierons indifféremment ces termes pour désigner ces organes.

Nous avons étudié jusqu'ici les organes respiratoires dans les cinq espèces suivantes :

I. *Asellus aquaticus*.
II. *Cirolana hirtipes*.
III. *Idotea tricuspidata*.
IV. *Anilocra mediterranea*.
V. *Cymothoa œstrum*.

Dans la description de chacune de ces espèces, le nombre et la disposition des organes respiratoires nous occuperont d'abord, leur structure intime ensuite.

Digitized by Google

I.

Asellus aquaticus.

A. NOMBRE ET DISPOSITION DES BRANCHIES.

Nombre.

Comme on peut le voir par les FIG. **1** et **2**, le nombre des appendices destinés à la respiration est réduit, chez l'*Asellus aquaticus*, à trois de chaque côté de la ligne médiane. Ces trois paires d'appendices sont portées par les troisième, quatrième et cinquième segments abdominaux.

Disposition.

Si on examine la FIG. **2**, on verra que la région qui porte ces appendices a très peu d'étendue; les cinq premiers segments de l'abdomen sont restés très étroits dans le sens de la longueur, tandis que le dernier s'est allongé, aplati et bombé de manière à recouvrir, comme d'un toit, les lames qui s'appliquent contre lui. Les pédoncules sont insérés tout près l'un de l'autre, apparemment à un même niveau, transversalement.

La FIG. **1** le montre; les lames sont superposées les unes aux autres et se recouvrent mutuellement comme les feuillets d'un livre. C'est là une exception à ce que nous trouvons dans la plupart des autres genres, où chaque paire de lames est imbriquée sur la paire qui la suit immédiatement.

La lame externe, *O p*, du premier segment respiratoire recouvre toutes les lames qui lui sont supérieures et joue, vis-à-vis de l'appareil tout entier, avec son homologue de l'autre côté, le rôle d'opercule. En outre, chaque lame externe des paires suivantes recouvre la lame interne du même segment.

B. STRUCTURE DES LAMES.

Nous allons étudier successivement chacune des lames. Toutefois, comme, à part la lame externe du premier segment respiratoire ou opercule, les lames internes et les lames externes d'un segment ont tout à fait la même

Digitized by Google

structure que les lames internes et les lames externes des autres segments, nous nous bornerons à examiner en détail :

1. la structure de l'opercule;
2. la structure d'une lame externe;
3. la structure d'une lame interne.

Notre exposé comprendra toujours deux parties :

a) l'examen de la lame à plat;
b) l'examen des coupes.

I. Structure de l'opercule.

a) Examen de la lame à plat.

La FIG. 3 est une représentation de cette lame vue par sa face supérieure.

La forme est celle d'un ovale plus ou moins régulier, ou plutôt celle d'un rectangle arrondi aux angles, ayant le bord latéral externe un peu courbe, et s'attachant au pédoncule par le milieu d'un des petits côtés.

Ce n'est pas une lame tout à fait plate; elle présente une légère convexité vers l'extérieur, ce qui lui donne l'aspect d'une écaille peu profonde.

Elle porte, sur le bord courbe et sur le bord distal, une série de poils de grandeur et de forme variables. La longueur de ces poils varie selon la position : à l'angle basal externe, *a e*, on trouve deux ou trois longs piquants; en remontant vers le sommet, on rencontre une série de poils courts et coniques, suivis, dans le voisinage du bord distal et sur ce bord lui-même, d'autres poils beaucoup plus longs qui portent un grand nombre de ramifications fines, raides et régulières.

Ces derniers présentent un mode d'implantation particulier. Ils ne s'arrêtent pas à la couche chitinogène située immédiatement en dessous de leur point d'attache à la lame. On observe en effet, vis-à-vis de ce point, une bande claire d'une largeur égale à celle de la base du poil qui s'étend bien avant dans la surface lamellaire. Analysons cette bande et voyons quelle peut en être la nature. A cette fin, considérons la FIG. 22 BIS, prise sur une lame examinée au moment même de la mue.

Nous voyons, dans la partie claire, *cl*, la cuticule ancienne qui s'est clivée et a emporté avec elle les anciens poils; l'autre partie, la partie sombre, *so*, représente l'extrémité de la lame elle-même revêtue de la nou-

Digitized by Google

velle cuticule; trois des poils marginaux y sont représentés. A la base de chacun, on voit une gaîne qui, d'une part, émerge à l'extérieur en s'élargissant un peu, et qui, d'autre part, s'avance plus ou moins profondément dans l'intérieur de la lame. Le poil, comme on peut le voir très bien, sort en entier de cette gaîne; des fines ramifications qu'il porte, un certain nombre y sont encore complétement renfermées et se présentent sous l'aspect de petits filaments réfringents, couchés sur le pourtour du poil.

Toute la surface extérieure est aussi parsemée d'une quantité variable de piquants très courts, fortement acuminés et semblables à ceux que l'on rencontre sur les téguments de la plupart des crustacés, FIG. **3**.

On peut facilement remarquer une ligne *L*, qui coupe la lame transversalement d'un bord à l'autre; elle est due à un pli de la lamelle extérieure parfaitement visible sur une coupe longitudinale, FIG. **5**.

Sur tout le pourtour libre de la lame court une bande claire : elle représente les voies d'arrivée et de retour du liquide nourricier.

Tout le reste de la surface lamellaire apparaît constellé d'un nombre considérable de petits points, à formes mal définies, et séparés par des espaces clairs. Ils sont rangés en lignes qui affectent entre elles un certain degré de parallélisme et qui forment des courbes convexes du côté du sommet de la lame. Ces points correspondent aux ponts interlamellaires ou points d'adhérence des deux lamelles vus par transparence, tandis que les espaces clairs sont les lacunes internes, qui mettent en communication les deux gouttières marginales.

A la seule inspection de la lame à plat, on peut déjà reconnaître que sa constitution n'est pas la même dans toute son étendue. Outre un faisceau musculaire qui s'insère au niveau du point d'attache de la lame au corps et qui s'y enfonce à une certaine profondeur, on aperçoit, dans la partie basale, une portion beaucoup plus sombre, *ps*. Variable dans sa forme et son étendue, cette portion sombre existe toujours et occupe la moitié interne de la base, le long du canal d'arrivée du sang jusqu'au niveau, et souvent un peu au-delà, du pli qui coupe la lame transversalement. Elle est due, comme il est facile de s'en rendre compte dans les coupes, à la présence, dans les lamelles, d'un tissu spécial, que nous appellerons *tissu intermédiaire* et qui est visible dans la FIG. **5**. A notre connaissance, l'existence de ce tissu n'a jamais été signalée.

Digitized by Google

b) Examen des coupes.

De fines coupes seules nous permettent de pénétrer la structure intime des lames, et encore ne nous donnent-elles des renseignements certains que pour autant qu'elles sont faites dans un plan perpendiculaire à celui de l'organe.

Un simple coup d'œil sur de telles coupes passant par l'une et l'autre des parties que nous venons de signaler nous met en présence d'un fait déjà connu, à savoir que l'opercule est formé essentiellement de deux lamelles réunies entre elles par des ponts.

Ces ponts sont plus ou moins distants l'un de l'autre, et, dans l'espace qui les sépare, on observe de nombreuses cellules sphéroïdales, ordinairement isolées; on peut les voir dans les FIG. **5**, **7**, **8**.

Les espaces sont des cavités sanguines, des récipients où circule le sang qui doit y subir l'action de l'air dissous dans l'eau. Les cellules sphéroïdales ne sont que des globules du sang.

Cette structure est la structure essentielle des lames branchiales; nous la retrouvons dans les différentes espèces que nous avons étudiées.

Dans l'opercule, et aussi dans les lames externes de l'*Asellus aquaticus*, les coupes passant par la portion sombre, FIG. **3**, nous montrent qu'il existe, entre les lamelles, outre les ponts, un tissu qui remplit presque tout l'espace qu'elles délimitent, FIG. **5**. C'est le *tissu intermédiaire* signalé plus haut.

Sur toute l'étendue de la lame, les lamelles sont sensiblement parallèles; notons toutefois que la largeur de l'espace compris entre ces lamelles parallèles est très variable chez les différents individus : chez celui-ci, elle est fort peu considérable; chez celui-là, au contraire, beaucoup plus grande.

Aux deux bords, interne et externe, de la lame, comme on peut le voir facilement à l'inspection des FIG. **5**, **7**, **8**, on observe une variation dans la disposition, jusque-là parallèle, des lamelles.

Sur ces bords, elles s'écartent l'une de l'autre, augmentant l'espace interlamellaire et formant, sur le bord interne, la voie d'arrivée, et, sur le bord externe, la voie de retour du liquide sanguin.

Remarquons que les deux canaux, largement ouverts à la partie basale de l'opercule, diminuent de calibre à mesure qu'ils se rapprochent de l'extrémité; dans cette partie, leur calibre n'est plus guère distinct des espaces interlamellaires de la partie médiane.

Nous allons étudier successivement chacune de ces parties de l'opercule que nous venons de signaler, à savoir :

Digitized by Google

1. la lamelle inférieure ou externe;
2. la lamelle supérieure ou interne;
3. les ponts ou piliers;
4. le tissu intermédiaire.

C'est aussi l'ordre que nous suivrons dans l'examen des lames suivantes.

1. *La lamelle inférieure ou externe.*

Sa constitution n'est pas différente de celle des téguments externes ordinaires des arthropodes.

La lamelle inférieure est formée d'une *cuticule* épaisse et d'un *épithélium matrice* à cellules aplaties et apparemment fusionnées.

La cuticule.

La surface de la cuticule est lisse; nous n'y avons découvert aucun dessin ni aucune production digne de remarque.

Mais la structure intime de la cuticule elle-même mérite d'être signalée et attentivement remarquée.

En effet, étudiée avec les grossissements convenables, la cuticule ne nous apparaît pas d'une constitution continue et homogène; elle présente, au contraire, des lignes longitudinales, des couches superposées, que coupent de nombreuses stries ou lignes transversales; nous prions le lecteur qui veut s'en rendre compte de considérer les FIG. **5**, **6**, **7** et **8**.

D'autres figures, prises sur d'autres espèces, offrent des exemples plus frappants encore de ce fait, qui se retrouve, du reste, avec plus ou moins de netteté, dans la généralité des productions cuticulaires.

Nous tenons aussi à faire remarquer que l'épithélium chitinogène ou sous-jacent semble interrompu au niveau du point d'insertion des piliers à la lamelle. On peut constater que les piliers, au lieu de s'arrêter à la couche épithéliale, la traversent d'outre en outre et s'accolent directement à la cuticule.

Dans l'examen de la lame à plat, nous avons constaté l'existence, dans la lamelle inférieure, d'un pli transversal; notons ici que ce pli n'intéresse pas la lamelle supérieure, mais la lamelle inférieure seule, FIG. **5**.

L'épithélium de cette face ne comprend donc que des cellules épithéliales ordinaires.

Il est interrompu, à certains endroits, par les portions colonnaires des cellules de l'autre face, qui en écartent les éléments pour s'insérer directement à la cuticule, ainsi que nous allons le voir.

Digitized by Google

2. *La lamelle supérieure ou interne.*

Elle est formée, comme la lamelle inférieure, d'un épithélium cuticulaire.

La cuticule, loin d'être épaisse, est d'une minceur extrême et se distingue difficilement.

La couche cellulaire mérite une description particulière.

Autour des vaisseaux marginaux, elle ne diffère pas sensiblement de l'épithélium de la lamelle inférieure, sauf qu'elle est plus mince; c'est une couche de protoplasme dans lequel se trouve, de distance en distance, un noyau.

Dans la région des piliers, elle présente, au contraire, une forme spéciale. Pour bien nous en rendre compte, consultons les FIG. **4**, **5**, **6**, **7**, **8**.

La FIG. **4** représente un dessin pris sur une lame étalée, après l'avoir traitée par le bleu de méthylène.

Elle laisse voir des champs polygonaux bien délimités, ayant chacun des contours propres; ces champs sont, sans nulle doute, les limites des cellules appliquées à la face interne de la lamelle; chacun renferme un noyau.

Vers un des angles, ou sur les bords, rarement au centre de ces champs, se trouve placé le noyau cellulaire dans un amas de protoplasme. Sans doute, en certains endroits, le noyau semble empiéter sur le territoire cellulaire voisin; mais, si on y regarde de près, on s'assure facilement que ce n'est là qu'une apparence, car on voit, en ces endroits, la limite du champ cellulaire former une sorte de cul-de-sac où se loge le noyau, FIG. **4**, *q*. Comme il est facile de le constater dans cette figure, les noyaux de plusieurs cellules contiguës se rapprochent le plus souvent des angles ou des côtés adjacents, de telle façon qu'on les trouve groupés au nombre de 2 ou de 3 dans un amas irrégulier de protoplasme. De là cet aspect particulier de la figure, où dans un espace clair formé par plusieurs champs polygonaux voisins, nous avons un espace plus sombre, ou amas unique de protoplasme, renfermant deux ou trois noyaux. Quand le noyau est resté au centre du champ polygonal, ce noyau est toujours unique dans l'amas de protoplasme qui l'entoure.

Jetons maintenant les yeux sur les FIG. **5** et **6** qui représentent la même lamelle vue en coupe.

Notons y deux choses :

1° La minceur extrême de la lamelle supérieure : cuticule et couche protoplasmatique;

2° L'absence de noyau dans les parties comprises entre les piliers et la localisation de ces noyaux à la base évasée des piliers.

Digitized by Google

1° *Paroi cuticulaire.*

Dans les parties de la lamelle supérieure qui sont comprises entre les piliers, on n'observe qu'une mince cuticule sur laquelle est appliquée une couche de protoplasme d'une ténuité extrême. En ces endroits, la lamelle supérieure est tellement mince que nous avons été longtemps indécis sur sa nature.

Nous croyions d'abord que, dans ces parties, la cavité sanguine n'était limitée, sur sa face inférieure, que par une membrane cuticulaire nue. Ce n'est que grâce à un défaut d'une préparation, dans laquelle la cuticule apparaissait détachée de la couche protoplasmatique, que nous avons pu nous assurer de l'existence de cette couche protoplasmatique même.

Très mince entre les piliers, cette couche protoplasmatique s'épaissit vers la base de ceux-ci et fait corps avec eux.

2° *Position des noyaux.*

Les recherches les plus minutieuses ne nous ont jamais fait découvrir aucun noyau dans les parties de la couche protoplasmatique située entre les piliers. Si parfois on en trouve un dans ces régions, cela vient uniquement de ce que la coupe l'a séparé de la base d'un pilier qu'elle a effleuré.

Les noyaux de la couche protoplasmatique de la lamelle supérieure sont donc tous localisés à la base des ponts; le plus souvent, ils y sont au nombre de deux.

Nous n'avons pu dans cette lamelle supérieure vue en coupe, pas plus d'ailleurs que dans l'épithélium de la lamelle inférieure, découvrir un indice quelconque marquant la limite des cellules.

Ainsi donc, l'épithélium de cette face est formé de cellules à base très large et très mince, appliquée contre la cuticule, et à corps cylindriques formant piliers. Ceux-ci marchent vers la face opposée et en écartent les cellules épithéliales pour s'attacher directement à la cuticule.

3. *Les ponts ou piliers.*

Nous venons de dire qu'ils appartiennent exclusivement à la lamelle supérieure.

Ce sont des colonnettes de forme généralement cylindrique. Ils présentent ordinairement un évasement bien marqué du côté de la lamelle supérieure.

Digitized by Google

Leur longueur varie peu dans une lame déterminée : c'est une conséquence du peu de variation dans l'écartement des lamelles.

Mais elle varie d'individu à individu, comme l'écartement des lamelles elles-mêmes, et, dans ce cas, on constate un certain rapport entre la longueur et l'épaisseur des ponts, rapport toutefois qui est loin d'être absolu. En général, dans les lames où l'écartement des lamelles est plus prononcé, et où, par conséquent, les piliers sont plus longs, on remarque qu'ils sont aussi plus grêles que dans celles, où les lamelles sont plus rapprochées l'une de l'autre et les piliers plus courts.

Cependant, même sur une même lame, on trouve des piliers très épais à côté d'autres très minces. Faisons remarquer que, si on examine de près ceux qui nous apparaissent plus épais, on trouvera que ce sont ceux dans la base desquels on distingue deux ou trois noyaux. De plus, on peut voir facilement que ces piliers plus épais ne sont pas simples, mais, qu'à partir d'une certaine distance de la lamelle interne, ils sont divisés longitudinalement en plusieurs faisceaux qui vont s'attacher séparément sur la lamelle opposée.

Quant aux noyaux des piliers, notons trois particularités :

a) Du côté de la lamelle externe, on n'en découvre aucun ; ils sont toujours du côté de la lamelle interne, localisés, comme nous l'avons déjà dit plus haut, dans l'évasement de la base des piliers.

b) Ces noyaux sont ou bien blottis dans la couche protoplasmatique de la lamelle supérieure, à l'endroit où cette couche de protoplasme s'épaissit en arrivant vers la base des piliers; ou bien ils sont situés entre les faisceaux des piliers eux-mêmes.

c) Il arrive parfois qu'une coupe présente l'un ou l'autre pilier sans aucun noyau. Ce fait s'explique de la même façon que nous avons expliqué plus haut la présence d'un noyau dans les parties de la couche protoplasmatique situées entre les piliers.

Cette position fixe des noyaux constitue un trait remarquable et constant bien caractéristique des piliers.

Étudions maintenant la structure intime des piliers.

Structure intime des piliers.

Ce qui frappe à première vue dans ces colonnettes, c'est la nature fibrillaire de leur contenu; elle se constate facilement, même avec de faibles grossissements.

Digitized by Google

Les piliers sont constitués presque totalement par un ou plusieurs faisceaux de filaments longitudinaux, à direction à peu près parallèle. Ces filaments s'étendent souvent sans interruption d'une lamelle à l'autre, s'accolant par une de leurs extrémités à la cuticule de la lamelle supérieure, par l'autre à la cuticule de la lamelle inférieure.

On aperçoit parfois, entre ces filaments, quelques granules de protoplasme; nous avons même cru y découvrir, çà et là, quelques stries transversales ou obliques, passant d'une fibrille à l'autre et les reliant entre elles. Mais, en tout cas, ces trabécules unissantes sont rares et peu développées.

Une mince membrane, difficile à faire apparaître (c'est pourtant une véritable cuticule très résistante), entoure les piliers et se continue sur leur base évasée, où elle devient plus visible.

Quant à la structure des noyaux que l'on trouve à la base des piliers, elle n'offre rien de bien remarquable : elle est la même que celle des noyaux de l'épithélium externe. Ces noyaux sont assez volumineux, ordinairement oblongs. Les éléments nucléiniens s'y présentent sous la forme de bâtonnets plus ou moins fragmentés, plongés dans un enchylème granuleux; on y remarque aussi un ou deux nucléoles.

4. *Tissu intermédiaire.*

Nous retrouverons ce tissu dans les lames externes des autres segments, dont la description va nous occuper; nous réservons pour ce moment son étude complète.

Toutefois, relativement à la position que ce tissu occupe par rapport aux lamelles supérieure et inférieure, notons dès maintenant une différence entre l'opercule et les lames des autres segments.

Dans l'opercule, FIG. **5**, le tissu intermédiaire, sur une grande partie de son étendue, est presque complétement appliqué contre la lamelle externe, de façon à ne laisser, entre lui et elle, qu'une place extrêmement étroite au passage du sang; il n'est nullement appliqué contre la lamelle interne et laisse, entre lui et elle, un intervalle beaucoup plus considérable.

Au contraire, dans les lames des autres segments, FIG. **10**, **11** et **12**, le tissu intermédiaire n'est appliqué ni contre l'une ni contre l'autre des lamelles et il laisse, entre lui et l'une et l'autre de ces lamelles, un espace où circule librement le liquide sanguin.

Digitized by Google

Cavités sanguines.

Sur les cavités sanguines qui, dans une section, s'étendent entre les colonnettes interlamellaires, il y a peu de chose à dire. Notons seulement qu'à l'intérieur de la lame, entre les deux lamelles reliées par les ponts, le sang circule comme dans une sorte de salle basse soutenue par des piliers.

Sur les deux bords de la lame, cette salle est longée par un couloir libre : la gouttière marginale afférente et la gouttière marginale efférente dont nous avons parlé.

Placés en rangées, les piliers forment dans la cavité des allées transversales. Ces allées vont s'ouvrir, aux deux bords latéraux, dans les couloirs longitudinaux qui forment, l'un la voie d'entrée, l'autre la voie de sortie du sang.

Rappelons que les parois des cavités sanguines sont formées, dans la plus grande partie de leur surface, par les deux lamelles épithéliales tapissées intérieurement d'une mince cuticule.

La paroi externe est très épaisse et très résistante, tandis que l'interne est mince et flexible. Dans la partie basale interne du limbe, la paroi externe est doublée du tissu intermédiaire, qui envahit parfois le canal marginal adjacent.

2. Structure des lames externes des 4e et 5e segments.

Comme nous l'avons dit, ces lames ne diffèrent pas essentiellement d'un segment à l'autre; aussi ce que nous dirons de l'une d'elles pourra indifféremment s'appliquer à l'autre.

a) Examen de la lame à plat.

Nous nous sommes servi, pour cette étude, de lames traitées de différentes façons : injectées, imprégnées de nitrate d'argent, colorées au bleu de méthylène, etc.

Notons que la FIG. 9, à laquelle nous renvoyons, représente la lame telle qu'elle nous apparaît après une injection très modérée de bleu de Prusse dans la cavité cœlomique de l'animal. C'est ce qui explique l'aspect que cette lame présente sur le bord latéral interne par où l'injection a pénétré.

Digitized by Google

Le canal marginal, dessiné en noir, est rempli du liquide injecté; il envoie, sur toute sa longueur, des bras nombreux vers l'intérieur de la lame; nous reviendrons plus tard sur ce fait en parlant de la circulation branchiale.

La forme de la lame externe est suffisamment indiquée par la figure; du reste, elle diffère peu de celle de l'opercule. Toutefois, notons-le, outre que son développement est moins accentué, elle ne présente pas de convexité vers l'intérieur; elle est, au contraire, tout à fait plane.

Sa consistance est aussi beaucoup moindre. Elle se laisse facilement déformer et plisser sous l'action des instruments dans la dissection; aussi faut-il prendre les plus grandes précautions pour l'extraire de l'animal sans la blesser et la détruire.

L'angle basal interne seul porte une dizaine de longs poils acuminés; le reste du pourtour en est complétement dépourvu.

Nous observons aussi dans cette lame les canaux marginaux, puis un faisceau musculaire pénétrant la lame au niveau du point d'attache ou pédoncule.

D'autres détails dans cette lame sont dignes d'intérêt.

Ce qui frappe l'observateur au premier coup d'œil, c'est qu'elle est divisée en *deux zones* bien distinctes et parfaitement délimitées.

Nous appellerons la première *zone protectrice*, *zp*, sans vouloir cependant exprimer par ce mot un rôle exclusif; nous nommerons la deuxième *zone branchiale*, *zr*.

Zone protectrice.

Elle occupe la base de la lame, c'est-à-dire la lame dans toute sa largeur depuis sa naissance jusque vers le milieu de sa longueur; à partir de cet endroit, la zone protectrice ne se prolonge plus que sur les bords latéraux, délimitant une sorte d'échancrure ou d'évasement semi-circulaire.

Son aspect rappelle assez bien celui que nous présente l'opercule vu de la même façon; elle est cependant beaucoup plus claire et plus transparente.

Nous la voyons également constellée de petits points sombres, qui sont de forme et de disposition analogues à ceux de l'opercule.

Nous y distinguons aussi facilement, dans la moitié longitudinale interne, la portion sombre produite par la présence entre les lamelles du tissu intermédiaire. Ce tissu est beaucoup plus visible dans cette lame que dans l'opercule et l'on peut plus facilement en déterminer la position et l'étendue.

Digitized by Google

Après avoir été imprégnée par le nitrate d'argent, ou même examinée à frais dans un liquide peu réfringent, tel que l'eau, la zone protectrice laisse voir des champs polygonaux tout à fait semblables à ceux dont nous avons parlé dans la description de l'opercule.

Cette identité d'aspect nous a paru si frappante et si réelle que nous avons jugé inutile de faire un dessin spécial; nous nous contenterons donc de rappeler le lecteur à la FIG. **4** et à la description donnée.

Nous devons cependant faire remarquer qu'elle présente cet aspect intéressant et particulier sur l'une et l'autre de ses lamelles constitutives, tandis que, dans l'opercule, nous ne l'avons observé, avons-nous dit, que sur la face interne ou supérieure.

Zone branchiale.

Elle est précisément la partie de la lame qui se trouve renfermée dans cette échancrure formée par l'autre zone; elle occupe donc la partie distale, ou moitié extrême, de la lame; pas entièrement toutefois, car les prolongements latéraux de l'autre zone en envahissent une partie.

L'un de ces prolongements est beaucoup plus étroit que l'autre : c'est celui qui longe le vaisseau afférent, de sorte que la distance entre le vaisseau marginal afférent et la zone branchiale est très courte.

On peut remarquer dans la FIG. **9** deux lignes qui, partant d'une même échancrure et aboutissant toutes deux à une autre échancrure du bord distal, ne coïncident presque jamais dans tout leur parcours : elles déterminent, l'une la zone branchiale de la lamelle inférieure, l'autre celle de la lamelle supérieure. C'est là un fait constant observé dans toutes les lames étudiées.

La signification de ces lignes si nettes nous a échappé longtemps. En effet, sur les coupes rencontrant cette ligne transversalement, la cuticule était constamment brisée à son niveau. Nous avons pu néanmoins constater qu'elle est produite par un épaississement régulier de la lame chitineuse : une crête régulière, saillante à l'intérieur de la cavité branchiale.

La zone branchiale, dont nous venons de déterminer la position, est la seule qui existe dans les lames internes; son étude complète, à plat et sur coupes, se confond donc avec celle des lames internes.

b) Examen des coupes.

Nous avons dessiné des coupes qui intéressent la zone protectrice en différents points de son étendue, FIG. **10** et **11**, *Ex*, et FIG. **12** et **13**.

Digitized by Google

La FIG. 10, *Ex*, représente une coupe faite près de la base, au niveau *AB* de la lame à plat, FIG. 9.

Les autres coupes sont faites en des points intermédiaires, entre celui-ci et l'extrémité de la lame.

Nous y observons les mêmes éléments constitutifs que dans l'opercule : lamelles, ponts et tissu intermédiaire.

1. *Lamelles.*

A l'examen des figures, il est facile de voir qu'il n'y a plus lieu de distinguer ici entre lamelle inférieure et lamelle supérieure : les deux feuillets épithéliaux qui constituent la lame présentent une structure identique.

Au sujet de l'écartement des lamelles et, par conséquent, au sujet de la capacité des cavités sanguines, il y a peu à ajouter à ce que nous avons dit en parlant de l'opercule.

Notons seulement que l'écartement moyen est plus prononcé que dans l'opercule et, conséquemment, la capacité sanguine proportionnellement plus grande.

Remarquons aussi que, dans la moitié interne, la partie qui renferme le tissu intermédiaire est très épaisse; les lamelles sont fortement écartées et les piliers très étirés; on peut le voir dans la FIG. 10. Nous devons toutefois à la vérité d'ajouter que nous ignorons si cet état est un état tout à fait naturel; nous en avons très rarement remarqué d'autres exemples dans nos préparations.

Structure des lamelles.

L'aspect de ces lamelles rappelle, à peu près exactement, celui de la lamelle supérieure de l'opercule.

Au niveau des canaux marginaux, ainsi que dans la région des piliers, nous constatons, dans chacune d'elles, les mêmes caractères que ceux que nous avons signalés, pour ces diverses parties, dans la description de la lamelle supérieure de l'opercule, à savoir, dans la région des piliers, la minceur extrême de chacune des lamelles, l'absence des noyaux dans les espaces compris entre les piliers et leur localisation à la base évasée de ces ponts.

Nous devons cependant faire quelques remarques.

1. Autour des gouttières marginales où l'épithélium est ordinaire, nous ne remarquons pas l'épaississement de la cuticule, épaississement qui

Digitized by Google

envahit une partie de la face supérieure de la lamelle dans l'opercule, FIG. **5**, **7** et **8**. Sur les deux surfaces de la lame, ainsi qu'autour des gouttières marginales, la cuticule conserve toujours sensiblement la même épaisseur, FIG. **12** et **13**; partout, elle se distingue par sa ténuité extrême.

2. Dans la région des piliers, la couche protoplasmatique qui tapisse les espaces compris entre les piliers est un peu plus épaisse et, par conséquent, plus visible.

3. Nous venons de dire que l'épithélium constituant les lamelles dans la région des piliers ne diffère pas de celui de la lamelle inférieure de l'opercule; il y a cependant une légère restriction à faire, car, comme on peut le voir en *r*, dans la FIG. **10**, *Ex*, vers la base, à la partie médiane du limbe de la lame, sur une longueur qui varie d'individu à individu, on trouve une aire très étroite, dans laquelle l'épithélium lamellaire prend l'aspect d'un épithélium cylindrique ordinaire. Les éléments anatomiques y sont serrés les uns contre les autres, une partie seulement d'entre eux intervient dans la formation des piliers.

Au niveau de cette aire, dans l'espace compris entre les lamelles ainsi différentiées, le tissu intermédiaire prend les caractères d'un tissu fibrillaire ordinaire. Il y constitue un massif compact remplissant tout l'espace interlamellaire. La partie basale de la lame se trouve donc ainsi divisée en deux compartiments sans communication directe entre eux : le compartiment afférent et le compartiment efférent.

2. *Ponts ou piliers interlamellaires.*

Forme.

Leur forme diffère sensiblement de celle des piliers de l'opercule.

Au lieu d'être des colonnettes à peu près cylindriques, ils prennent ici l'aspect qu'offriraient deux cônes accolés bout à bout par les sommets.

Ils présentent à un plus haut degré, sur les deux faces des lamelles, cet évasement en sorte d'amincissement progressif, que nous avons signalé comme ne se trouvant dans l'opercule que du côté de la lamelle supérieure.

Leur longueur et leur étirement sont aussi beaucoup plus variables et atteignent parfois des degrés que nous n'avons jamais constatés dans l'opercule. La FIG. **10** est un exemple frappant de ce fait. Les colonnettes y sont très longues et très grêles.

Digitized by Google

Nous devons attirer l'attention de nos lecteurs sur les deux premières colonnettes de la FIG. **13** et nous le prions de noter cette espèce de bride, repliée en *S*, qui relie les deux parties évasées des piliers. Cet aspect est assez fréquent; nous l'avons remarqué, non seulement dans les piliers de la zone protectrice, mais aussi dans ceux de la zone branchiale et de la lame interne, FIG. **11**, *En*, *u*.

Notons qu'ici, comme nous l'avons déjà fait pressentir lors de l'examen à plat, nous remarquons des noyaux dans la base des piliers, du côté des deux lamelles.

Il n'y a d'exception que pour une partie bien restreinte de la lamelle : elle se rencontre à l'endroit où l'une des lamelles, différentiée en *zone branchiale*, est en regard de l'autre encore à l'état de *zone protectrice*. Alors, du côté de cette dernière seule, la base des piliers loge deux ou trois noyaux; l'autre moitié du pilier est constituée par une portion bien minime d'une des cellules particulières et remarquables, dont sont composées les lamelles de la zone branchiale.

Structure.

La structure est analogue à celle des piliers de l'opercule, mais elle présente à un bien moindre degré la striation longitudinale que nous avons indiquée.

Les cordons protoplasmatiques y sont encore orientés suivant la longueur du pilier, mais leur direction n'y atteint plus un degré aussi marqué de parallélisme. Ils semblent s'anastomoser les uns aux autres en différents endroits.

Nous n'y avons pas remarqué la division en faisceaux longitudinaux distincts.

Le plus souvent, quand les lamelles sont à un degré d'écartement moyen, et que, par conséquent, les piliers ne sont pas trop étirés, il arrive de constater dans certains piliers l'existence d'une ligne transversale, divisant ces derniers en deux moitiés égales, contenant chacune deux ou trois noyaux. Cette ligne apparaît simple et présente un aspect granuleux, FIG. **11**, *Ex*.

Comme pour l'opercule, une mince membrane, de nature cuticulaire, entoure chaque pilier et se continue sur la face interne des cavités sanguines qu'elle tapisse.

Quant aux noyaux, nous n'avons rien à ajouter à ce que nous avons dit de ceux des feuillets constitutifs de l'opercule.

Digitized by Google

3. *Tissu intermédiaire.*

C'est un massif cellulaire aplati, qui n'appartient pas à la production ectodermique constituant la lame respiratoire, mais qui se trouve engagé entre les deux feuillets de cette évagination.

Position et étendue.

On le retrouve dans les trois espèces de lames. Notons toutefois qu'il présente une position et prend un développement et un aspect qui ne sont pas les mêmes dans les lames internes et dans les lames externes, y compris l'opercule.

Dans les lames externes, sa position est fixe et déterminée. Il occupe toujours le bord latéral interne, le long du canal marginal afférent, depuis la naissance de celui-ci jusqu'à un point assez rapproché de son extrémité. De là, il s'étend dans le reste du limbe de la lame, sur une étendue qui varie avec les lames et les individus, mais qui comprend toujours la moitié interne de la lame.

Dans la partie qui est du côté externe de la ligne médiane de la lame, il cesse ordinairement d'être un tissu plein. Il s'interrompt en différents endroits et se résout en traînées qui peuvent parfois atteindre le canal marginal externe, FIG. **9**.

Notons qu'il envahit rarement le territoire de la zone branchiale, et, quand il le fait, c'est toujours sur une minime étendue.

Dans les lames internes, on le retrouve sous la forme d'un plancher interlamellaire, très mince, réduit parfois à une mince lamelle, dans laquelle on aperçoit, de distance en distance, un noyau, FIG. **11**, *En*. Il y occupe aussi une position fixe et déterminée.

On l'observe dans la partie médiane de la lame, depuis son point d'insertion au pédoncule jusqu'à un point assez éloigné de l'extrémité.

Il déborde des deux côtés de la ligne médiane, mais n'atteint jamais les canaux marginaux, comme le montre la FIG. **11**, *En*. Tous près de la base de la lame, il prend l'aspect que nous avons vu prendre, à cet endroit, par le même tissu, dans les lames externes. Notons toutefois qu'ici il prend tout entier cet aspect de tissu conjonctif fibrillaire, FIG. **10**, *En*.

Structure et constitution.

La constitution de cette masse est variable d'individu à individu; les FIG. **10**, **11**, **12** et **13** le montrent.

Digitized by Google

Dans la FIG. **12**, cette masse nous apparaît comme une plaque unique, formée d'une seule assise de cellules aplaties. Elle est suspendue au milieu de la cavité interlamellaire qu'elle divise en deux parties. Les piliers la traversent d'outre en outre, sans se confondre avec elle.

Dans d'autres individus, FIG. **10** et **13**, elle est moins régulière; les cellules s'y disposent sur deux ou plusieurs rangs. Dans ces cas, on la voit souvent remplir presque tout l'espace compris entre les lamelles; elle envahit même parfois une grande partie de la lumière du canal afférent, FIG. **13**.

Le *tissu intermédiaire* se compose de cellules relativement grandes. Il n'est pas toujours possible de limiter ces cellules avec une entière certitude.

Portons en effet notre attention sur les FIG. **10**, **12**, **13**.

Il nous paraît assez clair que les lames *m'* doivent être considérées comme des limites cellulaires. Mais on trouve, dans l'épaisseur de la masse, des lames *m''* ayant beaucoup d'analogie avec *m'* et qui n'ont certainement pas la valeur d'une membrane cellulaire, FIG. **10**, *Ex*, et **13**. Ce sont les parois vacuolaires.

On trouve, à côté de ces lames, des filaments, des granules, des traînées granuleuses, que traverse une substance hyaline, absolument réfractaire aux divers colorants.

Quant aux noyaux, ils n'ont rien de remarquable. Ils renferment, à côté d'un nucléole très chromophile, des éléments nucléiniens ordinaires.

Nous croyons cependant qu'il est utile de remarquer que les noyaux sont plus petits là où le tissu est formé de deux assises cellulaires, FIG. **13**, que là où il n'en comporte qu'une, FIG. **12**.

Nous exposerons d'une manière comparative la structure et la signification de ce tissu intéressant dans nos remarques et conclusions.

3. Lames internes.

Rappelons que notre description, qui s'applique à chacune des lames internes des trois segments, convient aussi à la *zone branchiale* de la lame externe des deux derniers segments.

a) Examen à plat.

Il est intéressant de remarquer ici la relation qui existe entre la lame interne et la lame externe de chaque couple.

Il existe toujours un rapport inverse entre le développement de ces deux

Digitized by Google

lames. La lame interne est d'autant plus réduite que la lame externe est plus développée.

Nous pouvons même aller plus loin et mettre la grandeur relative des deux lames en relation avec leur pouvoir respiratoire. Nous avons vu, en effet, que la lame externe du troisième segment, qui porte le nom d'opercule, a une cuticule beaucoup plus grosse que la lame interne; par conséquent, son pouvoir respiratoire, par unité de surface, est beaucoup plus réduit. Pour qu'il y ait donc une certaine égalité fonctionnelle entre ces deux lames, il faut que l'externe offre une plus grande surface à l'hématose que l'interne. On voit, par conséquent, que ce balancement organique n'est pas seulement anatomique, mais aussi physiologique. Cette remarque aura son importance dans le chapitre de la circulation.

Quant à la forme des lames, elle est suffisamment indiquée par les figures.

Il n'est pas possible, par un simple examen à plat, de se rendre compte de la disposition qui produit l'aspect absolument étrange présenté par ces lames.

Ce n'est qu'en combinant l'étude des coupes avec celle des lames entières examinées avec des précautions spéciales, que nous sommes arrivé à en comprendre tous les détails.

Leydig a parlé de l'aspect remarquable des lames, mais sa description, et surtout les figures qui l'accompagnent, prouvent qu'il n'en a nullement saisi la signification réelle.

Nous prions le lecteur de regarder attentivement les fig. **14** et suivantes. Nous appelons surtout l'attention sur les fig. **9**, *zr*, et **14**, où, à l'endroit de la zone branchiale, il est possible de voir un grand nombre des « *corpuscules bosselés irréguliers* » signalés par Leydig.

Cependant, entre ces « *corpuscules bosselés* », on remarque :

a) de-ci de-là, quelques globules sanguins;

b) des amas de protoplasme bien délimités et ne présentant pas de noyau.

Nous nous trouvions dans l'impossibilité de donner aucune explication plausible à ces amas, tant dans l'examen à plat, que dans l'étude des coupes, quand, un jour, l'idée heureuse nous vint de faire sur les lames des imprégnations au nitrate d'argent.

Nous n'avons jamais obtenu la réduction du nitrate en argent métallique sur le pourtour des cellules; au contraire, le contour de celles-ci demeurait très clair, alors que leur masse était fortement colorée en jaune

Digitized by Google

brun (1). Mais ce contour pâle nous donna des figures aussi précises que les réductions typiques en noir. Il nous révéla la forme des cellules épithéliales et nous permit de circonscrire exactement le territoire de chacune d'entre elles. Dès ce moment, tout devint clair; mais nous fûmes vraiment surpris de constater que les amas de substance dense, qui parsèment les lames, ne correspondent nullement aux cellules épithéliales, il s'en faut de beaucoup. Et quant aux espaces clairs qui les séparent, on ne peut nullement les regarder comme de vastes champs intercellulaires.

En effet, les bandes pâles que fait apparaître le nitrate d'argent délimitent des champs cellulaires polygonaux très vastes et qui, loin de correspondre à ces espaces clairs, les croisent de diverses façons et présentent, avec les contours des prétendues » cellules bosselées « (gebückte Körper), la discordance la plus frappante.

Toujours, on trouve plusieurs de ces corps bosselés dans chacun des territoires épithéliaux et souvent on voit les contours rectilignes de ceux-ci passer au-dessus d'eux. Mais ce que l'on voit concorder avec la disposition des polygones à contours pâles, ce sont les gros noyaux.

Ce fait serait de nature à lever tous les doutes qui pourraient subsister au sujet de la signification cellulaire des polygones pâles. On sait qu'il est à peu près impossible de faire des colorations nucléaires après l'imprégnation au nitrate.

Cependant, quand on a l'habitude de voir l'objet qui nous occupe, on peut aisément retrouver l'emplacement des noyaux.

D'ailleurs, sur des préparations colorées au bleu de méthylène, nous sommes parvenu à retrouver dans la suite les membranes, dont nous n'aurions pas soupçonné l'existence sans l'aide du nitrate d'argent.

Sur ces préparations, le noyau apparaît aussi avec évidence. Notons, en passant, l'aspect bosselé particulier qu'on a tâché de rendre avec toute l'exactitude possible, FIG. **15**; nous y reviendrons, quand nous nous occuperons de l'examen des coupes.

Nous avons tâché de donner par le dessin une idée de l'aspect de nos préparations. Malheureusement, les figures que nous donnons sont une image bien imparfaite de la réalité.

(1) Cette particularité ne tient pas à notre mode opératoire; elle nous apparaît plutôt provenir de la nature elle-même du tissu épithélial lamellaire. En effet, sur toutes les lames externes où nous avons fait cette réduction, alors que la zone branchiale présentait cet aspect particulier et anormal, la zone protectrice montrait toujours la réduction typique; le pourtour des cellules était nettement coloré en noir, tandis que le reste demeurait incolore.

Digitized by Google

Les FIG. **15** et **17** représentent deux de ces cellules à un fort grossissement.

Les FIG. **14** et **16** montrent comment les membranes limitant les cellules passent parfois, et à travers les *cellules bosselées* de LEYDIG, et à travers les amas granuleux. Il est donc de toute évidence que les *corps bosselés* de LEYDIG ne représentent pas les cellules telles qu'elles existent en réalité.

Il arrive souvent, en effet, qu'ils ne sont qu'une partie de ces cellules, et, d'autres fois, ils empiètent même sur le territoire de plusieurs cellules.

Il est donc certain que LEYDIG n'a nullement compris la structure des lames respiratoires et que les productions qu'il appelle *gebückte Körper*, n'ont nullement la valeur de cellules. Bornons-nous à cela pour le moment, et, avant d'indiquer la signification de ces corpuscules, passons à l'examen des coupes

b. Examen des coupes.

Bornons-nous à prier le lecteur d'accorder un regard à nos FIG. **10**, **11**, **19** et suivantes, qui représentent des coupes des lames. Elles complètent les données que nous venons de lui exposer sur la constitution des lamelles ou parois et des piliers, en lui parlant de nos objets étudiés entiers et à plat.

Les lamelles et les piliers sont ici si intimement dépendants les uns des autres, que nous ne pouvons les séparer dans l'étude que nous allons en faire.

Remarques générales.

Faisons d'abord deux remarques générales :

1° On peut appliquer à la lame interne, à propos de l'écartement des lamelles, les observations que nous avons faites en parlant des autres lames.

Les FIG. **19**, **20**, **22**, sont des exemples frappants de la variation d'écartement des lamelles qu'on remarque d'individu à individu.

2° Notons, en passant, la différence d'aspect qu'y présentent les piliers.

Dans la FIG. **19**, ce sont des colonnettes à peu près cylindriques, très peu évasées à la base, fortement étirées, et légèrement striées longitudinalement.

Dans la FIG. **20**, ce sont des mamelons grossiers qui se rencontrent par les sommets, en ne laissant, entre les endroits où ils s'aboutent, que de très petits espaces.

Dans l'un et l'autre cas, une cuticule assez épaisse entoure les piliers et tapisse le plancher des cavités sanguines.

Digitized by Google

Constitution de la partie épithéliale des endopodites et de la zone branchiale des exopodites.

A la lumière des indications précises que nous a fournies la méthode au nitrate d'argent, et des faits complémentaires que décèlent les coupes, nous pouvons exposer, dans son ensemble, la constitution remarquable de ces parties, et interpréter les apparences étranges de l'organe examiné à plat et dont LEYDIG, avons-nous dit, n'a certainement pas compris la signification.

L'épithélium sous-cuticulaire de ces parties est formé de *grandes cellules polygonales assez régulières.*

Chacune de ces cellules présente, sur sa face intra-branchiale, une série de protubérances irrégulières. Ces protubérances portent les piliers. Les FIG. **20** et **21** en montrent plusieurs et font voir en même temps, en section optique, les piliers qui s'en détachent dans la profondeur. Elles sont souvent allongées et disposées à peu près dans le même sens. Ce sont elles qui déterminent dans la cavité branchiale des voies transverses plus ou moins bien définies, qui sont suivies par le sang dans son trajet du bord afférent au bord efférent.

Chaque cellule porte donc plusieurs piliers et on peut lui donner le nom de *cellule multicolonnaire.*

Les corps bosselés de LEYDIG ne sont autre chose que les protubérances telles qu'on les aperçoit sur une lame étalée, dont on ne met pas au point la surface, mais un plan profond.

Si le contour polygonal des cellules épithéliales les croise parfois, c'est que certains d'entre eux appartiennent partiellement à deux cellules voisines.

Dans la FIG. semi-schématique **21**, on a tâché de rendre l'aspect curieux que cette disposition donne à la cavité de l'endopodite; c'est l'aspect d'une grotte basse, soutenue par une grande quantité de stalactites et de stalagmites qui se seraient rencontrées en leur milieu.

Ces piliers représentent si bien les piliers de l'opercule et de la lamelle externe, que nous avons été longtemps à ignorer leur vraie nature.

Ce qui les distingue essentiellement de ces derniers, c'est qu'ils ne renferment pas de noyau, FIG. **20**. Ce sont des parties de cellules, et non pas des cellules. Leur fonction physiologique est la même que celle des piliers dont il a été question jusqu'à présent; mais il faut bien remarquer qu'anatomiquement leur valeur est toute différente.

Telle est donc la signification des parties sombres dont on trouve parsemée la surface d'une lame examinée à plat. Ce n'est point sans peine que

Digitized by Google

nous sommes parvenu à la comprendre et à déchiffrer la structure histologique de ces organes. Le lecteur reconnaîtra que l'on trouve, dans les branchies des édriophthalmes, l'une des plus remarquables dispositions qu'un épithélium puisse présenter.

Structure intime des piliers.

Par leur structure intime, les piliers de la lame interne ressemblent beaucoup à ceux de la lame externe. Ils paraissent aussi formés de deux parties et il est parfois possible de voir une sorte de séparation cellulaire qui les divise en deux.

Le plus souvent, au contraire, et ce cas se présente surtout quand les lamelles sont assez fortement écartées, cette séparation ne peut pas s'observer, FIG. **19**.

Les filaments qui en constituent la partie principale sont parfois très puissants, et on peut les suivre d'une cuticule jusqu'à l'autre; mais ils n'atteignent jamais le développement que prennent ces filaments dans les piliers de l'opercule, FIG. **18**.

Aspect et structure du noyau.

Nous avons déjà fait remarquer que ces noyaux sont très volumineux, FIG. **14**, **15** et **16**; mais, ce que nous avons omis de dire jusqu'à présent, c'est qu'ils présentent parfois un aspect bosselé absolument caractéristique.

Nous avons observé cet aspect sur une préparation vue à plat et colorée au bleu de méthylène. La FIG. **15** donne une idée très fidèle de cet aspect. Nous pouvons maintenant aisément en proposer l'interprétation.

Ces noyaux sont resserrés entre les filaments des piliers et ils sont obligés de faire hernie entre ceux-ci pour pouvoir loger leur grosse masse.

Ils renferment plusieurs nucléoles et un granulé très fin dû à l'élément nucléinien ordonné en un filament tortueux ou en un réseau.

Canaux marginaux.

Il y a, dans l'épithélium des lames qui nous occupent, une sorte de cellules qui ne portent pas de piliers. Ce sont les cellules qui se trouvent au bord de la lame et qui forment les canaux marginaux.

Les noyaux de ces cellules sont accolés au bord même de la lame; à cet endroit, la cellule fait un peu hernie dans l'intérieur du canal, FIG. **14**.

Digitized by Google

Ailleurs, le protoplasme ne forme qu'une plaque mince qui tapisse la cuticule. De cette manière, ces cellules forment une suite de demi-cylindres creux qui, par leur ensemble, constituent une gouttière.

Remarque sur la nature épithéliale des piliers. En terminant cette description des lames respiratoires de l'*Asellus aquaticus*, nous croyons devoir attirer l'attention du lecteur sur un fait qui ressort clairement de notre description, mais sur lequel nous tenons à insister, parce qu'il est important au point de vue de nos conclusions. Le voici sous la forme d'une proposition. *Les cellules qui interviennent dans la formation des piliers sont les cellules mêmes qui constituent les feuillets épithéliaux des lames.* Toutes les cellules qui forment l'épithélium du limbe des lames font partie des piliers. Nous ne devons en excepter que le feuillet externe de l'opercule et, dans les autres lames, la bande longitudinale au niveau du point où le tissu intermédiaire forme un mur complet entre les deux lamelles.

Digitized by Google

II.

Cirolana hirtipes.

A. NOMBRE ET DISPOSITION DES BRANCHIES.

Nous nous permettons de renvoyer le lecteur, au commencement de cette description, à ce que nous avons dit, dans le chapitre de la disposition et de la signification des branchies chez les isopodes, sur le nombre et la disposition des lames branchiales.

Ce sont même les FIG. **23**, **24** et **25** de la *Cirolana* qui nous ont servi à donner une idée du plan général de l'appareil respiratoire.

Nous croyons donc inutile de répéter ici ce que nous avons dit plus haut.

B. STRUCTURE DES LAMES.

Nous avons distingué, dans la description de la branchie de l'*Asellus*, entre opercule, lames externes et lames internes, parce que ces diverses parties présentent des caractères assez nettement tranchés.

Dans les branchies de la *Cirolana*, ces différences ne sont plus aussi accusées. C'est pourquoi l'étude détaillée d'une couple de lames nous donnera l'occasion de fournir une idée suffisante de toutes les lames.

Nous devons cependant faire remarquer qu'il y a une différence appréciable entre la première paire de lames et la dernière. Les autres constituent des intermédiaires et forment, par des différentiations très minimes, une transition presque insensible entre le premier et le dernier de ces types.

Nous avons figuré, FIG. **25**, la première paire de lames branchiales, celle qui, dans l'*Asellus*, correspond à l'appendice du premier segment abdominal. Nous appelons l'attention du lecteur sur la forme de ces lames.

Elles ont une forme angulaire très marquée. Les angles s'émousseront graduellement et la forme des lames du dernier segment sera sensiblement celle d'un ovale, FIG. **26**.

Il n'y a d'exception à faire, à ce point de vue, que pour l'angle proximal interne de l'endopodite, FIG. **25**.

Digitized by Google

A l'endroit *a*, cet angle est peu accusé, il est très obtus. Il a déjà sensiblement la forme d'un angle droit dans la FIG. **27**, qui représente l'endopodite de la deuxième paire.

Enfin, dans la cinquième paire, cet angle, FIG. **26**, devient très aigu en s'infléchissant vers le pédoncule.

a) Examen des lames à plat.

1. *Lames externes.*

On peut se faire une idée suffisamment exacte de la lame externe en prenant connaissance de notre FIG. **25**.

On y remarquera :

1° Qu'un grand nombre de poils sont implantés sur le bord externe et postérieur des lames. Ces poils nous arrêteront quelques moments.

La FIG. **28** représente un de ces poils à un grossissement plus fort. On voit que leur cuticule est en continuité avec la cuticule générale de la lame.

Ils sont articulés sur la lame à leur point d'attache et garnis sur toute leur longueur, à des intervalles réguliers, d'une infinité de filaments très fins.

Leur cuticule montre une striation très fine dans les deux sens, qui s'aperçoit surtout, avec toute l'évidence désirable, sur des coupes transversales de ces organes.

Le nerf branchial, dont nous parlerons plus loin, envoie de fines ramifications à leur intérieur. Nous sommes donc autorisé à les considérer comme des organes des sens.

L'épithélium qui tapisse intérieurement toute la cuticule de la lame se continue aussi dans l'intérieur de ces organes.

Outre ces longs poils dont nous venons de parler, il existe aussi sur les lames des poils plus courts et plus trapus, qui se trouvent logés dans un petit enfoncement de la cuticule. Ils sont également en relation avec le nerf branchial. On les trouve :

1. en nombre assez restreint sur le bord interne de la lame;
2. en nombre assez considérable sur les deux faces et principalement sur le bord distal.

A ce propos, signalons aussi des productions cuticulaires en forme de peignes pédiculés, dont nous avons rendu l'aspect dans la FIG. **29**. On les trouve spécialement aux endroits marqués *d c* de la FIG. **25**. Ces produc-

Digitized by Google

tions rappellent les écailles signalées par WAGNER dans les opercules des cloportides. Nous croyons qu'il faut rapprocher de ces écailles certains détails cuticulaires également pectiniformes que l'on observe sur le même bord, vers la partie basale.

2° On remarquera que dans cette espèce les voies marginales sont beaucoup plus nettement délimitées ; on les voit en *ve* et *va* dans la FIG. **25**. Ce n'est que vers la partie distale de la lame qu'elles cessent plus ou moins d'exister. Leur cavité se confond sensiblement avec les cavités lacunaires du reste de la lame. On verra bientôt comment il se fait que ces voies nous apparaissent ici plus nettement circonscrites.

3° Nous trouvons à la base un muscle strié quadrilobé, dont le bout proximal des fibres s'attache à la lamelle interne, tandis que les extrémités distales s'attachent à la lamelle externe.

4° Ce qui frappe à première vue dans l'examen d'une lame colorée au bleu carmin, c'est l'existence d'un grand nombre de petites surfaces rondes, colorées en vert émeraude. Ces surfaces correspondent aux piliers dont nous parlerons dans l'examen des coupes. Leur disposition frappe par sa régularité. Elles sont rangées en séries plus ou moins parallèles.

Si l'on examine à un plus fort grossissement ces mêmes lames colorées à l'hématoxyline et au rouge congo, on voit un carrelage très fin, limitant les cellules de l'épiderme, FIG. **30**.

Il s'en faut de beaucoup que chacune d'elles intervienne dans la formation d'un pilier, comme cela se fait dans l'*Asellus*.

Il nous paraît évident que les piliers font partie intégrante d'une seule des cellules de ce carrelage. Il suffit, en effet, de jeter les yeux sur la FIG. **30** pour être convaincu de ce fait.

En examinant cette figure, on serait à première vue tenté de croire que le pilier appartient à trois cellules différentes. Cependant, on voit toujours le noyau d'une de ces trois cellules intimement appliqué à la surface du pilier. Et si l'on suit avec attention les contours des cellules, de chacune en particulier, on s'assure que le pilier appartient à la cellule qui comprend ce noyau.

Il arrive parfois que certains de ces piliers sont divisés en deux par une membrane qui les traverse complétement et qui se continue dans le manchon qui les entoure, comme on peut le voir dans la FIG. **32**.

Dans ce cas, on trouve toujours deux noyaux appliqués au pilier. Il est évident que, dans de tels cas, ces piliers complexes appartiennent à deux

Digitized by Google

cellules voisines. Cela est rare, et il est toujours facile de distinguer les détails que nous venons de signaler.

Remarquons encore, FIG. **31**, que les noyaux pénètrent parfois entre les fibrilles d'un pilier.

Enfin, ce n'est pas la partie fibrillaire seule qui constitue le pilier; autour de cette partie centrale, on observe une gaîne limitée extérieurement par une cuticule et qui renferme un protoplasme peu dense et d'une structure ordinaire.

Nous n'avons pas l'intention, en disant ce qui précède, de décider la question de savoir si, dans toute sa longueur, ce pilier n'appartient qu'à une cellule; ce n'est que par l'étude attentive des coupes que nous sommes parvenu à résoudre cette question.

2. *Lames internes.*

Nous pouvons dire, en thèse générale, que la lame interne a sensiblement la même structure que la lame externe. Elle n'en diffère en effet que par quelques détails qui vont nous occuper maintenant.

1. Les poils dont il a été question au numéro 1 ne se voient plus guère ici que sur le bord postérieur de la lame. Ils sont relativement nombreux sur l'endopodite de la première paire et diminuent de nombre sur les divers autres endopodites, à mesure que l'on s'approche du dernier segment où l'on n'en trouve que quatre au plus, FIG. **26**.

REMARQUE. Signalons à la partie basale du bord interne de l'endopodite du deuxième segment l'existence du stylet que l'on remarque dans la plupart des isopodes mâles, FIG. **27**.

Sur le bord externe de toutes les lames, vers le milieu de ce bord, on remarque l'existence d'un petit mamelon faisant saillie du côté interne, FIG. **26**, *e*.

2. Les voies marginales sont aussi très apparentes dans la lame interne.

Remarquons qu'à la limite de la base du canal afférent, on rencontre un grand nombre de cellules bien développées, formant un tissu très dense. C'est ce qui donne à cette partie l'aspect sombre que nous avons tâché de rendre dans notre dessin.

3. Nous retrouvons ici l'homologue du muscle signalé au numéro 3. Cependant, on peut facilement le voir, sa forme diffère sensiblement de celle de l'autre.

Digitized by Google

4. Quant aux piliers, nous trouvons dans la lame interne une disposition analogue à celle que nous avons signalée dans la lame externe. Mais le parallélisme est beaucoup plus marqué, et on peut déjà reconnaître dans cette lame un genre de canaux, nombreux et parallèles, mais mal délimités; nous verrons dans l'*Idotea* cette disposition s'accentuer encore.

Les piliers ont une structure plus complexe que dans la lame externe. Ici, ils ne sont plus seulement composés d'une seule cellule comprenant une partie axiale fibrillaire, entourée d'une gaîne appartenant à la même cellule, mais on trouve un manchon de cellules épithéliales engaînantes, qui est, de plus, flanqué encore de quelques cellules passant à la façon des piliers d'une lamelle à l'autre, FIG. **31**.

b) Examen des coupes.

Pour nous faire une idée de la disposition et de la structure des lames dans les coupes, il nous suffit d'appeler l'attention sur les FIG. **34** et suivantes.

Nous y voyons que les différences entre la lame interne et la lame externe ne sont pas très grandes dans cette espèce. C'est pourquoi, nous nous permettrons de donner une description commune de l'endopodite et de l'exopodite considérés en coupes.

Nous signalerons les différences, s'il y en a, au courant de la description de chacune des parties des lames.

1. *Lamelles.*

Dans la description de nos coupes, nous sommes obligé de répéter, en partie, ce que nous avons dit de l'*Asellus*. En effet, nous retrouvons ici les lames composées de deux lamelles réunies par des ponts et entre lesquelles se trouve aussi un tissu analogue au tissu intermédiaire.

Écartement des lamelles. L'écartement entre les deux lamelles constitutives varie dans des proportions beaucoup plus considérables que chez l'*Asellus*. Les lamelles sont parfois si rapprochées que leur cavité devient absolument virtuelle.

D'autres fois, au contraire, cette cavité est largement béante, comme on peut le remarquer sur les FIG. **23** et **24**.

Ces deux dispositions peuvent coexister dans un même individu.

Digitized by Google

On remarquera que ce sont principalement ici les lames externes qui sont à l'état de contraction, tandis que les lames internes sont à l'état de dilatation. Sur d'autres coupes, nous avons observé une disposition inverse et, bien souvent d'ailleurs, nous avons trouvé des dispositions intermédiaires, c'est-à-dire que des lames internes et des lames externes se trouvaient simultanément à l'état de contraction ou à l'état de dilatation.

On remarquera aussi à ce moment la différence de forme qui existe entre la coupe du bord externe, *Be*, et celle du bord interne, *Bi*, de certains endopodites : la première a toujours une forme lancéolée; la seconde est cordiforme, FIG. **24**.

Structure des lamelles. Les deux lamelles sont sensiblement les mêmes; on pourrait tout au plus dire que la lamelle externe ou inférieure est recouverte d'une cuticule plus épaisse que celle de la lamelle opposée. Cette différence d'épaisseur est surtout marquée dans l'exopodite du premier segment.

Cette cuticule s'épaissit aussi, dans toutes les lames, sur les bords de la lamelle inférieure. Il est évident que cette disposition a pour but de donner une résistance plus forte à la partie la plus exposée des lames.

Les lamelles sont constituées par une cuticule tapissée intérieurement par un épithélium, FIG. **34** et suivantes.

Il existe ici une différence assez tranchée entre la lame externe et la lame interne au point de vue de l'épaisseur de cet épithélium.

Dans la lame externe, celui-ci est partout fort mince, FIG. **35**, *Ex*; à certains endroits même, il est difficile de le retrouver dans les coupes et ce n'est que grâce à la présence de noyaux très aplatis, appliqués contre la cuticule, qu'on en reconnaît la présence avec une entière certitude, FIG. **36**.

Pour être aplatis, ces noyaux n'en ont pas moins un certain développement, et, dans des vues à plat, leur surface est aussi développée que celle des noyaux de la lame interne.

C'est sans doute aussi à cause de cela que le carrelage, qui s'observe aisément dans la lame interne, s'observe plus difficilement dans la lame externe. Il n'en existe pas moins, et, quand on le retrouve, on voit qu'il est constitué par des cellules à surface plus grande.

Dans la lame interne, où cet épithélium apparaît d'une façon beaucoup plus évidente, FIG. **37** et **39**, les cellules y sont beaucoup moins aplaties et plus nombreuses.

Digitized by Google

On y observe un protoplasme filamenteux, dont les filaments sont principalement dirigés de dehors en dedans. C'est probablement à cause de cela qu'il est fort difficile de retrouver les membranes limitant les territoires cellulaires.

C'est qu'en effet la couche épithéliale y est beaucoup plus épaisse. Cet épaississement n'est pas d'ailleurs uniforme. Son importance est notablement plus grande du côté du vaisseau afférent que du côté du vaisseau efférent. Nous reviendrons sur cette remarque dans nos conclusions.

Telles sont les particularités qu'on observe dans la portion de l'épithélium qui constitue les parois de l'organe, c'est-à-dire les deux lamelles au niveau du limbe.

Au niveau des vaisseaux marginaux, et cela tant dans l'exopodite que dans l'endopodite, l'épithélium s'aplatit outre mesure. On dirait qu'il ne se compose plus que de petits noyaux absolument accolés à la cuticule. Ce n'est que tout à fait dans l'angle formé par l'union des deux lamelles que les éléments, en se serrant les uns contre les autres, s'allongent du côté de la cavité.

2. *Ponts ou piliers.*

Le lecteur se souvient des trois variétés de piliers que nous avons décrites chez l'*Asellus*, et dont l'une, que nous avons appelée la cellule multicolonnaire, présente un intérêt tout particulier au point de vue de la forme étrange que peuvent prendre les cellules et de leurs singuliers modes d'agencement réciproque.

Chez la *Cirolana*, nous trouvons une variété de piliers que sa constitution doit faire ranger dans la deuxième variété de l'*Asellus*.

Ils sont toujours formés par la rencontre et l'union d'éléments appartenant *aux deux lamelles opposées*. En outre, chacun d'eux est le plus souvent le résultat de l'union en un faisceau de plusieurs de ces piliers bicellulaires. Ce sont des piliers fasciculés, des colonnes complexes, FIG. **35**.

Ceci ne présente rien de bien spécial. Mais ce qui constitue un trait bien caractéristique et très remarquable de la *Cirolana*, c'est que l'une des cellules formant ces faisceaux présente une différentiation toute particulière : elle loge un *corps cylindrique* parfaitement délimité, bien distinct du protoplasme ordinaire qui l'entoure. En coupe longitudinale, il apparaît strié dans le sens de sa longueur, c'est-à-dire qu'il est formé de fortes fibres parallèles. Ces fibres s'attachent directement à la cuticule de chaque côté.

Digitized by Google

Nous avons vu ces productions dans les lames étudiées à plat, dont nous avons fait plus haut la description.

Les surfaces arrondies que nous avons signalées alors ne sont autre chose que la section optique de ces faisceaux de filaments. Nous avons fait remarquer que ces surfaces, c'est-à-dire les faisceaux de fibrilles, sont toujours contenues dans une seule des cellules du pilier. D'autres cellules épithéliales, faisant pilier aussi avec des éléments de l'autre face, les entourent en forme de gaîne. Mais le protoplasme de ces cellules ne présente rien de semblable au puissant et si remarquable faisceau qui caractérise la cellule centrale. On y voit bien des fibrilles longitudinales, mais elles sont éparses, faibles, et leur aspect ne rappelle en rien celles qui constituent la colonne si bien délimitée de la cellule centrale.

Les FIG. **38** et **39** donnent une bonne idée de la structure de ces colonnes complexes et de l'aspect du faisceau fibrillaire de la cellule centrale.

C'est ici le moment de dire un mot d'une propriété très caractéristique de cette singulière production que nous avons avons déjà signalée plus haut sans insister : elle fixe très fortement les matières colorantes qui présentent de l'affinité pour les muscles, telles que l'acide picrique et surtout le bleu carmin.

Cette dernière réaction est très remarquable. Elle permet d'obtenir des préparations dans lesquelles le protoplasme des lamelles et des piliers demeure incolore, tandis que le faisceau est, au contraire, coloré en bleu verdâtre. La coloration se délimite avec une netteté extraordinaire sur le faisceau et laisse le reste exempt de coloration. Disons toutefois que cette réaction demande certains soins.

Mais elle est très frappante, et, fait qui pour nous présente une grande importance, elle donne exactement les mêmes résultats sur les muscles striés de nos crustacés que sur les piliers.

Dans ces muscles, il existe toujours, à côté du faisceau de fibres striées, une masse volumineuse de protoplasme non différentié. Or, nous avons vérifié que celle-ci reste incolore, tandis que la substance musculaire prend exactement la teinte du faisceau central des piliers.

Ce remarquable faisceau présente une autre particularité très intéressante. Sur des objets colorés avec le bleu carmin ou bien avec d'autres colorants protoplasmatiques, les filaments longitudinaux présentent une égale épaisseur sur toute leur longueur. Ils ressemblent, si nous faisons abstraction de quelques granules enchylémateux qui s'y accolent, à des cordons

Digitized by Google

tout à fait lisses. C'est sous cet aspect que nous les avons représentés dans la plupart de nos figures, FIG. **37** et suivantes. Mais cette homogénéité du filament disparaît bientôt, si nous faisons usage de l'hématoxyline au fer de HEIDENHAIN. Sous l'action de ce colorant, tandis que les parties du faisceau, adjacentes aux deux lamelles, restent incolores ou à peu près, on voit, sur la plupart des piliers, apparaître dans la partie médiane du cylindre fibreux une bande transversale fortement colorée en noir. Cette bande est assez épaisse, présente des contours réguliers, et résulte manifestement de la juxtaposition d'épaississements fusiformes irréguliers de la partie médiane des fibres. Dans le reste du faisceau, les granules enchylémateux sont beaucoup plus nombreux et les fibres y prennent un aspect variqueux prononcé. Ces détails sont visibles dans la FIG. **36**. Ils ressortaient avec évidence sur le pilier que nous avons dessiné. Nous devons ajouter qu'il n'en était pas de même sur tous les piliers de la préparation que nous avons employée. Chez beaucoup d'entre eux, quoique la bande obscure fût visible sur toute la section du faisceau, elle était loin d'être aussi nette; les épaississements n'étaient pas situés à un même niveau, mais débordaient les uns en haut, les autres en bas de la ligne médiane sans se juxtaposer complétement. La bande y était alors irrégulière et présentait des contours mal définis; sur d'autres piliers, on n'en apercevait que des traces, bien marquées surtout sur les bords latéraux du cylindre; sur quelques-uns, enfin, bien que l'aspect variqueux des filaments fut encore visible, on ne remarquait plus d'indice de l'existence de la bande en question.

On voit ainsi que la bande obscure, révélée par le colorant au fer, varie beaucoup dans son aspect d'un pilier à l'autre dans une même lame, et que son existence n'est pas constante.

Nous reviendrons plus loin sur ces particularités du faisceau fibreux et nous verrons à quelle cause nous croyons pouvoir attribuer les variations observées dans la bande obscure.

3. *Tissu intermédiaire et vaisseau marginal.*

Nous avons déjà dit que les voies marginales sont nettement limitées. Nous trouvons la raison de ce fait dans une structure toute spéciale et tout à fait caractéristique de ces dernières. Pour pouvoir donner une idée exacte de cette disposition, nous prions le lecteur de prendre connaissance des FIG. **34**, **35** et **40**.

Digitized by Google

On y remarque tout d'abord que les gouttières marginales que nous avons signalées dans l'*Asellus* sont ici un peu plus dilatées. En outre, dans l'intérieur de cette gouttière se trouve un canal à paroi mince, un véritable vaisseau marginal. La paroi de ce canal est plus ou moins complète. C'est une dépendance du tissu intermédiaire : on s'en assure en suivant l'organe jusqu'au pédoncule branchial, où on le voit se continuer avec les parois du vaisseau pédonculaire et avec la masse conjonctive générale du corps.

Si on l'examine près de la base de la lame, on constate que le vaisseau est une production complétement indépendante de l'épithélium chitinogène et possède une paroi propre sur toute sa section.

Il n'en est pas de même partout. A quelque distance du pédoncule, on le voit perdre sa paroi propre, FIG. **35**. Mais même alors, la voie marginale reste un tube complet, parce que les parois latérales de la lame intermédiaire, réduite à l'état de gouttière, viennent s'appliquer et s'attacher à la paroi épidermique au fond de la gouttière, FIG. **40**.

Notons la disposition et la situation exacte du vaisseau complet ou incomplet dans la gouttière marginale. En certains points, il est libre de tout contact direct avec la paroi de celle-ci : à la base, là où il possède une paroi complète et constitue une production complétement autonome. Il est alors rattaché, comme suspendu, à la paroi de la gouttière marginale par des cellules isolées. Celles-ci ne lui appartiennent pas en propre. Ce sont de véritables piliers, c'est-à-dire des cellules de l'épiderme devenues saillantes par une de leurs extrémités, comme dans le plein des lames. Mais cette extrémité, au lieu de rencontrer la paroi opposée, rencontre le vaisseau marginal et s'y attache.

Du côté interne, la paroi du vaisseau marginal présente souvent un épaississement solide, dont la saillie s'engage plus ou moins loin dans la cavité de la branchie ou du limbe.

On l'y voit parfois former une lame assez longue occupant alors la même position que le plancher médian, qui forme le tissu intermédiaire chez l'*Asellus*, FIG. **35**, *co'*.

D'autres fois, il n'existe sur le bord interne de ce vaisseau qu'un épaississement formé de cellules assez massives; sa forme est ordinairement celle d'un V, dont les branches empiètent assez bien sur les parois latérales du canal, dont l'angle est dirigé vers la cavité du limbe. Mais cet épaississement peut aussi faire défaut, comme le montre la FIG. **35**, *co*.

Souvent, on trouve aussi au même endroit, mais s'étendant parfois dans

Digitized by Google

la paroi latérale du vaisseau, quelques grosses cellules granuleuses d'un aspect qui rappelle certaines cellules du tissu intermédiaire, FIG. **40**. Parmi ces cellules, il en est qui présentent une affinité spéciale pour les matières colorantes. Ce sont ces cellules qui produisent la ligne sombre qui, dans la FIG. **25**, longe la zone marginale claire.

Enfin le vaisseau marginal présente encore une autre particularité à noter; elle est importante au point de vue physiologique. Ce sont des solutions de continuité qui établissent une communication entre sa cavité et la cavité sanguine générale de la lame.

1. L'une des voies qui font communiquer sa cavité avec celle des lames est située à son extrémité. Si on suit la série des sections qui l'entament transversalement, on voit tout à coup sa paroi cesser d'exister. Elle se termine irrégulièrement par des lambeaux, ainsi que le fait voir la FIG. **28**.

2. Mais outre cette ouverture terminale béante, on y remarque des perforations assez larges, disséminées de distance en distance. Ce sont toujours des défauts d'attache de la gouttière intermédiaire à la paroi épidermique. Ces solutions de continuité existent généralement au même niveau à droite et à gauche; et alors la section du vaisseau prend l'aspect représenté dans la FIG. **35**. D'autres fois, on n'en observe que sur un des côtés. On comprend aisément l'usage de l'ouverture terminale et des perforations échelonnées sur la longueur du canal marginal : ce sont les passages qui permettent au sang de sortir du vaisseau afférent et d'entrer dans le vaisseau efférent après avoir parcouru le labyrinthe branchial.

Notons encore que l'on trouve généralement une forte colonne formée de l'accolement de plusieurs piliers simples, au bord de la gouttière marginale, en dedans du vaisseau.

Nous reviendrons sur le canal marginal dans le paragraphe de nos *remarques et conclusions*, qui traite du tissu intermédiaire en général. Faisons toutefois remarquer dès à présent que l'apparition d'un véritable vaisseau à paroi bien constituée et complète, au moins à la base de la lame, est un des traits qui font de la branchie de la *Cirolana* un organe plus complexe, plus différentié, que celle de l'*Asellus*.

Digitized by Google

III.

Idotea tricuspidata.

A. NOMBRE ET DISPOSITION DES BRANCHIES.

Ce qui distingue surtout l'*Idotea* des espèces dont nous avons parlé jusque maintenant, c'est un caractère morphologique qui a été décrit par tous les auteurs qui se sont occupés de cette espèce : LEREBOULLET et DUVERNOY surtout.

Les lames branchiales sont protégées par deux opercules qui les enferment complétement. Les lames operculaires sont des modifications des uropodes. Nous n'avons rien à ajouter à ce que nous avons dit sur le nombre et la disposition des lames branchiales chez les isopodes.

B. STRUCTURE DES LAMES.

a) Examen des lames à plat.

Forme.

Par leur forme, ces lames s'écartent quelque peu du type de la *Cirolana*. Elles sont en général plus allongées. Celles des premiers segments sont très étroites proportionnellement à leur longueur, FIG. **42**, et, quoique ce caractère se maintienne dans toutes les lames, il s'atténue cependant au fur et à mesure que l'on s'approche du dernier segment.

Poils.

Nous retrouvons ici, avec des caractères sensiblement égaux, les poils des bords très allongés et les poils des surfaces signalés dans la *Cirolana*, FIG. **42**. Nous pouvons dire la même chose des muscles de la base et des vaisseaux marginaux.

Digitized by Google

Piliers.

Il est facile de se rendre compte de la disposition des piliers en examinant les figures représentant ces lames. Nous les retrouvons disposés d'une manière analogue à celle que nous avons déjà signalée dans les autres espèces. Cependant par leur rapprochement les uns des autres et par leur groupement en séries linéaires parallèles, FIG. **43**, **45**, plus accentuées encore que dans la *Cirolana*, ils déterminent des *voies transversales* plus régulières et mieux définies.

Tissu intermédiaire.

Déjà très développé dans l'*Asellus*, ce tissu acquiert ici une importance beaucoup plus grande. On peut dire, en thèse générale, qu'*il existe dans toute l'étendue de l'organe sous la forme d'un plancher plus ou moins épais, qui divise la cavité branchiale interne en deux compartiments.* Ce plancher est cependant interrompu en certains endroits.

1° Il est interrompu *à l'endroit où les piliers le traversent.* Il leur reste, en passant, intimement appliqué.

2° Il s'interrompt aussi *au niveau de certaines des voies transverses* dont nous venons de signaler l'existence.

Cette disposition est intéressante et mérite de nous arrêter un moment. Nous avons vu que, dans l'*Asellus*, la plaque de tissu intermédiaire très développée se prolonge sous la forme de lanières à l'intérieur du limbe branchial. Ici, ce tissu est encore beaucoup plus important. Il n'est guère interrompu que par des entailles transversales plus ou moins longues à l'endroit des voies transverses les plus apparentes. Nous prions le lecteur de porter son attention sur les FIG. **41**, **44**, **45**. On y remarquera deux sortes de vaisseaux transversaux nettement marqués.

Les premiers commencent aux canaux marginaux, dans lesquels ils s'abouchent immédiatement, FIG. **41**, **45**, *c*.

Les autres ne sont pas en relation immédiate avec ces canaux marginaux. Ils commencent dans l'intérieur du limbe, se poursuivent sur une certaine longueur, *c'*, puis semblent se perdre. C'est au niveau de ces voies transverses bien apparentes que le tissu intermédiaire est coupé. Aux autres niveaux, il subsiste, mais il n'intercepte pas totalement la circulation. Nous savons, en effet, que ce tissu divise la cavité branchiale en deux compartiments superposés.

Digitized by Google

Par conséquent, le sang peut, à l'endroit où le tissu intermédiaire subsiste, continuer à circuler entre ce tissu et la paroi branchiale. C'est par cette voie que les divers vaisseaux principaux communiquent entre eux.

La FIG. **44** représente deux des vaisseaux principaux au point où ils cessent d'exister. On y voit le tissu intermédiaire d'un endopodite reparaître, *Ti*. Il est évident qu'au moment où le torrent sanguin rencontre une telle production, il se divise en deux jets. L'un d'eux s'en va longer la paroi de la lamelle supérieure, l'autre celle de la lamelle inférieure.

Les deux jets sanguins ainsi divisés pourront se rejoindre au moment où, au niveau d'un autre vaisseau principal, le tissu intermédiaire est de nouveau interrompu.

3° Enfin le tissu intermédiaire cesse totalement d'exister au bord distal de la lame branchiale. Ce fait n'est pas nouveau : nous l'avons déjà signalé dans l'*Asellus* et nous l'avons retrouvé dans la *Cirolana*.

On pourra voir sur la FIG. **41** une zone claire longeant le bord externe, *Zc*, ou le vaisseau efférent de la lame. On pourrait croire qu'à cet endroit aussi le tissu intermédiaire subit une solution de continuité, comme c'est le cas dans l'*Asellus*. Il n'en est rien. Le tissu existe en cet endroit, mais il y est réduit à une minceur extrême.

Remarques.

1° Le tissu intermédiaire est beaucoup plus abondant dans les lames des premiers segments. Nous avons vu que ces lames sont très allongées et richement pourvues de poils. Nous n'y observons pas non plus les canaux bien délimités dont nous venons de parler. En somme, ces lames se présentent plutôt comme des agitateurs que comme de véritables lames respiratoires.

2° On remarquera aussi sur les figures des cellules pigmentaires, à ramifications, FIG. **41** et **42**, *cp*, **44** et **45**. Elles ne présentent dans les branchies aucun caractère spécial.

b) Examen des coupes

On n'observe pas dans l'*Idotea* des différences très remarquables entre la lame interne et la lame externe.

De plus, la structure de ces lames se rapproche beaucoup de celle que nous avons signalée dans la zone protectrice de la lame externe de l'*Asellus*.

Digitized by Google

Nous y retrouvons les mêmes particularités caractéristiques :

1. Deux lamelles remarquables par l'extrême ténuité de leurs parties constitutives, cuticule et épithélium matrice.

2. Des piliers dont la constitution rappelle à s'y méprendre celle de la zone protectrice de la lame externe dans l'*Asellus*.

3. Un tissu intermédiaire de structure analogue à celle du même tissu dans l'*Asellus*, mais dont la disposition aux environs des vaisseaux marginaux est presque identique à celle qu'il prend dans la *Cirolana*.

1. *Lamelles.*

La *cuticule*, comme nous le disions dans la proposition générale, est extrêmement mince, FIG. **46** à **50**. Ce n'est que vers le bord marginal qu'elle s'épaissit comme dans la *Cirolana*.

On est tenté de dire que la *couche épithéliale* est presque nulle, tant elle est mince. On ne découvre de véritables cellules appartenant à ce tissu que sur le bord des vaisseaux marginaux au-dessous de la partie épaissie de la cuticule. Ailleurs, nous n'avons pu retrouver nulle part un noyau appartenant exclusivement à l'épiderme. Les noyaux sont accumulés dans les piliers.

2. *Piliers.*

Ceux-ci, comme il a été dit, ressemblent beaucoup à ceux de l'*Asellus*. On les trouve encore ici allongés et évasés. Ils comprennent à leurs bases des noyaux au nombre de deux ou trois, et leur corps renferme des filaments longitudinaux, épars, qui leur donnent un aspect strié. Cette striation longitudinale est surtout apparente dans la lame externe.

Dans la lame interne, elle est moins accusée; les piliers y sont plus larges et ont un aspect plus protoplasmatique. Il arrive que les lames sont très distantes et les piliers très allongés, mais il peut aussi se faire que la cavité interne diminue énormément par le rapprochement des deux lamelles. Dans ce cas, les piliers gagnent beaucoup en largeur, deviennent plus denses et plus réfringents.

Pas plus que chez l'*Asellus*, les filaments ne forment de faisceaux distincts, bien délimités du protoplasme ambiant. Les filaments parallèles y sont épars.

Digitized by Google

On doit pouvoir retrouver sur ces lames un carrelage analogue à celui que nous avons décrit dans l'*Asellus*. Nous y voyons en effet une disposition interne absolument analogue. Nous n'avons pas eu l'occasion de vérifier ce fait par des réductions, parce que nous n'avons eu qu'un petit nombre d'individus frais à notre disposition.

3. *Tissu intermédiaire.*

Le lecteur se rappellera la disposition générale de ce tissu dans la lame branchiale. Nous avons dit, en rendant compte de notre étude des lames à plat, qu'il y forme un plancher presque complet divisant la cavité branchiale en deux chambres : une supérieure et une inférieure. Cette disposition se remarque très bien sur les coupes, FIG. **46**, **48** et **50**.

Comme on le sait, ce plancher est interrompu :

1° *Par les piliers* qui passent à travers ce tissu. On remarque surtout la manière dont ce passage s'opère sur la FIG. **49**. Le tissu intermédiaire s'arrête nettement à ces endroits pour livrer passage au corps du pilier.

Il faut remarquer cependant que pour observer nettement ce détail, il faut installer le microscope de telle sorte que le plan de l'image coupe exactement le pilier par son axe longitudinal. Quand ce plan passe au-dessus ou au-dessous du pilier, *Po'*, FIG. **49** et surtout **48**, on dirait qu'en ce point les deux tissus se confondent.

2° *Au niveau des principaux canaux transverses.* On voit sur les coupes, FIG. **50**, que ce tissu subit des interruptions assez larges à certains endroits. Ces interruptions sont les coupes transversales de ces voies transverses qui sont très apparentes dans les FIG. **41**, **44**, **45**.

Les vaisseaux marginaux sont constitués d'une manière absolument analogue à ceux de la *Cirolana*. Nous n'insistons pas sur leur description et nous renvoyons le lecteur à ce que nous avons dit à l'occasion de cette dernière espèce.

Il faut cependant remarquer qu'on ne retrouve pas ici les grosses cellules qu'on observe à la base de la gouttière de la *Cirolana*. A cet endroit cependant, FIG. **40** et **50**, surtout quand le tissu est coupé par une voie transverse, la paroi présente un épaississement qui affecte la forme d'un coin, dont la pointe est tournée vers l'intérieur de la cavité du limbe branchial.

Digitized by Google

IV et V.

Anilocra mediterranea

ET

Cymothoa (œstrum?).

A. NOMBRE ET DISPOSITION DES LAMES.

Nous n'avons rien à ajouter aux données que renferme le paragraphe traitant de la disposition et de la signification de l'appareil respiratoire chez les isopodes.

B. STRUCTURE DES LAMES.

a) Examen des lames à plat.

1. *Forme.*

Les lames des divers segments ne diffèrent pas sensiblement quant à leur forme.

Les FIG. **51** et **52** reproduisent deux spécimens de ces lames. Faisons remarquer que dans les deux espèces que nous décrivons les lames acquièrent un développement plus grand que dans les autres espèces.

De plus, contrairement à ce que nous avons observé dans l'*Idotea*, les lames des derniers segments présentent un développement moindre que celles des premiers. Cette modification est en rapport avec la forme que présente la partie abdominale dans ces espèces. L'abdomen, en effet, est ici relativement étroit, si on le compare à la largeur du thorax, et logerait difficilement un aussi grand nombre de lames. Si les dernières étaient aussi développées que les premières, celles-là devraient nécessairement déborder des deux côtés de l'abdomen et manqueraient alors de protection. — Cette réduction est surtout marquée dans la lame interne du dernier segment de l'*Anilocra*. Mais si cette lame a diminué de grandeur, sa surface d'oxygénation est restée sensiblement égale à celle des autres. Elle porte en effet sur sa face inférieure une série de replis ou d'évaginations de sa paroi, dans

Digitized by Google

lesquels le sang peut circuler. Ces replis sont au nombre de trois. Ils ont la forme de petites ampoules aplaties et allongées, disposées parallèlement à la longueur de la lame.

2. *Poils.*

On ne trouve pas, sur les bords des lames, les longs poils caractéristiques que nous avons signalés à diverses reprises.

On ne rencontre pas non plus de petits poils sur le plat de ces lames, mais on en trouve localisés vers les extrémités, sur tout le pourtour des lames.

Comme dans les espèces précédentes, les poils reçoivent des filets nerveux très importants qu'il est facile de remarquer dans la lame branchiale, FIG. **57**, **76**, **77**. Le lecteur trouvera, dans notre chapitre sur l'innervation, la description détaillée de ces nerfs.

3. *Zones.*

Ce qui frappe à première vue dans les lames examinées à plat, c'est l'existence de deux zones bien distinctes : une zone sombre qui couvre la majeure partie du limbe de la lame, du côté afférent; une zone claire courant le long de l'autre bord, FIG. **51**.

Nous avons déjà eu l'occasion de signaler une particularité semblable dans les espèces déjà étudiées, spécialement dans l'*Asellus*.

Ce qu'il est intéressant de noter ici, c'est que les causes déterminant ce phénomène varient beaucoup dans les différentes espèces. Dans les unes (*Asellus*), il est produit par la présence, dans la zone sombre, d'un tissu intermédiaire qu'on ne trouve pas dans la zone claire.

Dans l'*Idotea*, il est dû à la réduction simultanée du tissu intermédiaire et de la couche épithéliale dans la partie que couvre la zone claire. Dans la *Cirolana*, il provient presque exclusivement de la différence d'épaisseur de l'épiderme dans les deux régions.

Un coup d'œil jeté sur nos figures fera saisir immédiatement ce que nous avançons. Une disposition aussi constante, obtenue par des facteurs anatomiques aussi divers, doit évidemment trouver sa raison d'être dans une fonction physiologique. Nous reviendrons sur ce point dans le chapitre : *Remarques et conclusions.*

4. *Disposition des piliers.*

Les piliers affectent une disposition assez régulière déterminant des voies transverses. Cependant, cette disposition est loin d'être aussi accentuée que dans l'*Idotea*.

Digitized by Google

5. *Structure ou constitution.*

Ici les piliers sont des colonnes assez épaisses formées d'un faisceau d'éléments homologues aux piliers simples bicellulaires de l'*Asellus*. Chacun des éléments de cette colonne contient des fibrilles parallèles; mais, tandis que chez l'*Asellus* elles sont éparses dans tout le cytoplasme, ici elles sont réunies en un faisceau assez bien individualisé. En outre, chaque faisceau paraît imprégné d'une substance homogène, assez dense et contenant assez bien de matières colorantes.

Il apparaît donc dans le pilier vu en section optique comme une production distincte. Toutefois les limites en sont bien moins marquées et les réactions moins nettes que celles des faisceaux admirables de la *Cirolana*. Son étude demande plus d'attention. Son individualisation est pourtant bien réelle et sa substance paraît distincte du cytoplasme ordinaire qui l'entoure aussi bien sur les lames internes vues à plat que sur leurs sections.

Appelons l'attention du lecteur sur divers aspects de ces piliers que nous avons tâché de retracer dans nos figures et qui lui donneront une idée plus complète de leur structure.

La FIG. **55** montre une portion de lame simplement étendue sur le slide : on y remarque un carrelage formé de petites surfaces polygonales bien nettes. Ce carrelage s'observe mieux encore sur les cuticules dénudées de leur épithélium, que l'on peut obtenir à l'aide d'une manipulation un peu adroite, FIG. **56**.

Dans ce carrelage général, on remarque des îlots formés de mailles ou polygones plus petits. Quelle est la signification de ce dessin cuticulaire? Le lecteur y a déjà reconnu l'empreinte des cellules épidermiques. Et quant aux îlots de polygones plus petits, ils correspondent aux piliers ou colonnes.

Dans la FIG. **55**, où la surface est mise au point, on aperçoit, dans la profondeur et sous un grossissement plus fort, la section optique des cellules constituant la colonne et correspondant aux petits polygones superficiels. On y voit en *c* la section optique des faisceaux fibrillaires incrustés de leur substance réfringente et plus colorée que le reste du pilier.

Les mêmes détails se constatent dans la FIG. **57**, qui représente l'aspect d'un plan inférieur à celui de la figure précédente. On y voit la section op-

Digitized by Google

tique de la portion moyenne du pilier, qui est entouré de tous côtés par les cavités sanguines.

Notez dans la section optique des faisceaux une infinité de points. Ce sont les sections des filaments, qui constituent la trame de ces colonnettes. On voit mieux ces filaments en long dans la FIG. **38**, qui représente la coupe d'un pilier.

Remarques sur l'aspect des cellules épidermiques examinées superficiellement.

Entre les piliers, FIG. **55**, on trouve des champs polygonaux correspondant au tracé des cellules épidermiques. Ces champs se présentent ici avec un caractère particulièrement intéressant et tout spécial, croyons-nous, à l'*Anilocra*. Nous ne l'avons, du moins, pas observé dans la *Cymothoa*.

On se rappelle avec quelle difficulté nous sommes parvenu à retrouver les limites cellulaires dans la zone respiratoire de l'*Asellus*. Dans l'*Anilocra* au contraire, ces limites se détachent immédiatement dès qu'on fait usage d'objectifs peu puissants. Mais si l'on observe ces mêmes objets à l'aide de grossissements plus puissants, on se heurte de nouveau à une foule de difficultés d'interprétation.

On a souvent sous les yeux l'aspect figuré en *pi* dans les FIG. **54** et **55**, et qui rappelle le dessin des auteurs, qui ont traité la question du mode d'union des cellules et des *ponts intercellulaires*. On voit, en effet, les cellules entourées d'une bande assez large traversée par une infinité de filaments parallèles, qui paraissent passer d'une cellule à l'autre. Souvent, ces bandes de filaments semblent traversées sur toute leur longueur par une ligne ponctuée, qui apparaît comme la membrane cellulaire. Ces filaments présentent des particularités curieuses de structure et de disposition que nous nous réservons de publier ailleurs. Leur description ne rentre pas bien dans le cadre de ce travail.

Disons toutefois que nous avons pu nous assurer que toutes ces productions filamentaires sont superficielles, immédiatement accolées à la surface interne de la cuticule et d'une minceur extrême. Il n'en apparaît rien sur les coupes.

b) Examen des coupes.

Remarque. Un trait caractéristique des lames branchiales de la *Cymothoa*, c'est la forme qu'elles affectent dans les coupes. Les FIG. **60** et **61**

Digitized by Google

nous représentent en effet des lames courbes. Cette courbure se retrouve sur toutes les coupes qui passent vers le milieu du limbe branchial. Les lames sont bombées du côté inférieur et s'emboîtent les uns dans les autres.

1. *Lamelles.*

Les deux lamelles branchiales que nous avons signalées partout sont sensiblement égales et semblables dans les deux espèces que nous étudions, FIG. **59** et **60**. Il n'y a de nouveau à signaler ici qu'une exception, et cela encore dans la *Cymothoa*. Dans l'opercule, la lamelle externe est beaucoup plus épaisse que la lamelle interne, FIG. **61** . Nous y revenons d'ailleurs plus loin.

Cuticule.

Les lamelles sont composées d'une cuticule et d'une couche cellulaire matrice hypodermique. La cuticule est, en général, très mince, tant dans l'*Anilocra* que dans la *Cymothoa*, FIG. **58**, **59**, **64**. Dans l'opercule, FIG. **61**, de la *Cymothoa*, on trouve encore une exception remarquable. On y observe, en effet, une cuticule extraordinairement développée.

La *Cymothoa*, à laquelle la majeure partie de nos coupes sont empruntées, a été fixée à l'époque de la mue. On sait que la cuticule des crustacés est très intéressante à observer à cette époque. L'ancienne cuticule, très grosse, *Cu'*, vient de se détacher de l'opercule figuré en **61**. Elle reste encore adhérente au bord interne en *c''*. C'est là surtout qu'il est possible de voir que la cuticule se détache de la nouvelle par une sorte de clivage. Ce clivage est déjà plus avancé à l'intérieur du limbe branchial en *Cu'*.

Remarquons à cet endroit l'épaisseur extraordinaire de cette cuticule. Elle s'observe sur toute la coupe de l'opercule aux environs du bord interne de la lamelle inférieure. On observe une disposition analogue sur la lamelle inférieure de l'exopodite figuré en **62**.

Arrêtons-nous un moment à l'examen de la structure intime de ces belles cuticules de nouvelle formation. Nous n'avons pas pu résister au plaisir de dessiner les détails remarquables qu'on y observe. La FIG. **63** représente quelques cellules prises à la chambre claire avec l'objectif apochromatique à immersion homogène muni de l'oculaire 12. On observe sur la cuticule une puissante striation transversale. Elle est due à des filaments en continuité directe avec ceux du corps cellulaire des cellules sous-jacentes.

Digitized by Google

Ces filaments se continuent d'une manière non interrompue depuis la base de la cuticule jusqu'à sa surface externe.

Les filaments sont noueux et, comme les nodosités se rencontrent toutes à la même hauteur, une observation superficielle ferait croire à l'existence de couches brillantes superposées, séparées par des couches plus sombres. A l'endroit où la cuticule touche à la couche matrice, les derniers épaississements des filaments cuticulaires sont plus apparents et plus réguliers.

Nous avons retrouvé la même structure cuticulaire dans des cuticules plus minces, mais aussi de nouvelle formation, sur une coupe d'une lame où l'approche de la mue est aussi très évidente, FIG. **64** et **67**. On voit bien ici que la lame, quand elle sera dégagée de l'enveloppe de son ancienne cuticule, *Cu'*, sera beaucoup plus grande, quand tous les plis qu'y présente la cuticule *Cu* de nouvelle formation se seront effacés. La branchie déplissée gagnera tout à coup en dimension, comme c'est du reste le cas pour le corps entier.

Épithélium.

Il se présente aussi avec quelques caractères dignes d'attirer notre attention. Nous insistons ici sur la particularité dont nous avons déjà parlé dans l'examen à plat. Dans la moitié du limbe branchial qui se trouve du côté du canal afférent, cet épithélium est beaucoup plus fort. Il s'y présente sous la forme d'un épithélium cylindrique, FIG. **61**, **64**, *Hy*, tandis que dans l'autre moitié on observe un épithélium pavimenteux, FIG. **61**, *Hy*.

On pourrait nous dire que la hauteur de cet épithélium matrice se trouve en relation directe avec l'épaisseur de la cuticule qu'il doit produire. Mais si cette disposition semble répondre à la réalité dans l'opercule de la FIG. **61**, le même fait ne se présente plus dans les lames des FIG. **58**, **59**, **64** et **67**, où la cuticule est partout très mince, cas général dans cette espèce, quoique l'épithélium matrice varie beaucoup d'épaisseur. Ce dernier fait s'observe surtout dans la FIG. **60**, où l'épithélium cylindrique est couvert de la même cuticule que l'épithélium pavimenteux.

Et ce qui achève de renverser complétement cette manière de voir, c'est que dans l'exopodite de la FIG. **62** nous trouvons un épithélium pavimenteux qui, du côté externe, donne naissance à la forte cuticule *Cu'* et, du côté interne, à la cuticule normale, *Cu*.

Digitized by Google

Nous avons donc raison de penser que cette différence si remarquable d'épaisseur entre l'épithélium avoisinant le canal afférent et celui qui se trouve dans l'autre moitié de la lame doit avoir sa raison d'être dans une fonction physiologique spéciale, et non dans un rapport entre sa puissance et celle de la cuticule qu'il engendre.

2. *Piliers.*

Nous avons déjà vu dans l'étude de la lame à plat que les piliers, dans les deux espèces qui nous occupent, sont formés d'un certain nombre de cellules juxtaposées. Quand les coupes passent à l'endroit d'un de ces piliers, ce qui est très souvent le cas, parce qu'ils sont très nombreux, nous nous trouvons en présence d'un aspect qui s'éloigne sensiblement de celui qui a été décrit dans les diverses formes étudiées jusqu'à présent.

Pour l'intelligence de ce qui va suivre, *nous séparons ici les deux espèces.*

Anilocra.

Nous décrirons d'abord l'*Anilocra*, nous réservant de signaler ensuite les différences qu'on observe entre ses piliers et ceux de la *Cymothoa*.

Prenons la FIG. **58** comme type de la structure des piliers dans l'*Anilocra* et considérons-y le faisceau cc_1 qui occupe sensiblement le centre de ce pilier. On voit que ce faisceau est formé d'un grand nombre de filaments plus ou moins variqueux, qui sont attachés de part et d'autre à la cuticule des deux lamelles branchiales.

Contre ce faisceau, du côté de c, on trouve le noyau n qui est plongé dans un protoplasme granuleux ordinaire. De même, tout contre le même faisceau du côté de c_1, on trouve le noyau n' également entouré d'un protoplasme ordinaire.

Au milieu du faisceau central, on voit que les épaississements ou varicosités des filaments sont plus nombreux et plus réguliers. On croirait avoir affaire à une plaque cellulaire.

De côté, le faisceau central cc_1 est séparé des faisceaux qui occupent une position excentrique, c', c', c'', par un fin pointillé qui représente la membrane m séparant latéralement les diverses cellules qui constituent le pilier. Cette membrane se présentera toujours sous la forme d'un pointillé, chaque fois que la coupe passe bien exactement suivant l'axe du pilier.

Digitized by Google

Quand, au contraire, la coupe, au lieu de passer par l'axe d'un des faisceaux, ne fait qu'effleurer sa surface latérale, on voit que le pointillé de la membrane correspond à la coupe transversale de filaments circulaires qui entourent le faisceau et le noyau, comme pour les tenir plus intimement unis.

Ce fait s'observe sur les cellules *c'c'*, mais est surtout évident en *c''*.

Cymothoa.

Ce qui distingue surtout la *Cymothoa* de l'*Anilocra*, c'est la réfringence toute caractéristique des faisceaux des piliers et la disparition de toute apparence de plaque cellulaire. La FIG. **66** reproduit très fidèlement l'aspect d'un de ces piliers. Les faisceaux s'y montrent plus nombreux et si denses qu'il a été impossible d'y retrouver les noyaux si évidents dans l'*Anilocra*.

C'est surtout quand les lamelles branchiales sont rapprochées que les piliers apparaissent avec une densité vraiment remarquable.

Quand les lames sont plus éloignées et les faisceaux par conséquent plus minces et plus allongés, ces derniers perdent beaucoup de leur aspect brillant et les fibrilles peuvent plus facilement s'observer, FIG. **67**. Dans ce cas aussi, les noyaux se retrouvent aisément. Nous reviendrons sur ce dernier fait dans notre chapitre *Remarques et conclusions*.

3. *Tissu intermédiaire.*

Dans les deux espèces qui nous occupent en ce moment, le tissu intermédiaire a une position qui rappelle celle de ce même tissu dans l'*Asellus*. Comme dans cette espèce, ce tissu est très abondant, surtout à la base de l'organe, c'est-à-dire aux environs du pédoncule.

Cependant, il s'écarte sensiblement de cette espèce, par ce fait qu'il s'introduit dans la gouttière marginale de manière à la transformer, du moins sur une partie de son trajet, en un véritable vaisseau. Cette dernière particularité rapproche l'*Anilocra* et la *Cymothoa* de la *Cirolana*.

Comme nous avons longuement insisté sur la nature et la disposition de ce tissu, nous nous bornerons ici à renvoyer le lecteur à nos figures et à leur explication, — il s'y retrouvera sans peine, — et à présenter les remarques suivantes.

Cymothoa.

Disposition. A la base de la lame branchiale, le tissu intermédiaire est en continuité avec le tissu conjonctif général de l'animal. Il en affecte absolument la forme, FIG. **65**.

Digitized by Google

Cependant, déjà à cet endroit, on voit apparaître des massifs de grosses cellules de forme et d'aspect tout spéciaux, qui sont analogues à celles qui constituent la grande masse du tissu intermédiaire un peu plus bas dans la branchie. On voit, qu'à cet endroit comme dans le pédoncule lui-même, le tissu limite nettement les voies sanguines et constitue ainsi un vrai vaisseau marginal.

Un peu plus bas, le tissu devient déjà moins important et nous le voyons disparaître complétement du côté efférent, FIG. **60**, **61**, **64**. Du côté du vaisseau afférent, il prend une disposition analogue à celle de la *Cirolana*. Tantôt le vaisseau est complet, FIG. **64**; d'autres fois, au contraire, et c'est le cas le plus général, il ne subsiste que du côté interne et y constitue une gouttière dont l'ouverture est tournée vers l'extérieur, FIG. **61**. A mesure que l'on s'approche du bord distal, le tissu intermédiaire diminue rapidement d'importance et disparaît bientôt complétement.

Structure. Quant à sa structure, ce tissu, comme nous l'avons dit dans notre proposition générale, s'écarte un peu de ce que nous avons vu jusqu'à présent. La FIG. **62** nous le montre composé de deux parties distinctes. L'une, partie *Ti*, est formée de grosses cellules disposées en amas de deux à trois. Elles sont granuleuses et peu différentiées. Nous les rapprochons des cellules que nous avons signalées au bord du vaisseau marginal dans la *Cirolana*.

L'autre, partie *Ti'*, a absolument l'apparence d'un tissu conjonctif ordinaire. Nous croyons cependant pouvoir rapprocher ce tissu des cellules granuleuses dont nous avons parlé tantôt. Il constitue une modification plus ou moins profonde de ces dernières. Il est facile de retrouver dans la FIG. **65** les mêmes formations. On y observe deux massifs de cellules granuleuses, le reste est du tissu conjonctif ordinaire.

Anilocra.

Dans cette espèce, le tissu intermédiaire est très peu développé. Il existe aux mêmes endroits que dans la *Cymothoa*, à la base de la lame branchiale, mais disparaît beaucoup plus vite. On en retrouve cependant des traces le long des filaments nerveux. Les divers croquis de la FIG. **75** montrent en *Ti* de nombreuses cellules granuleuses analogues à celles du premier type de la *Cymothoa*.

Digitized by Google

En résumé, *dans ces deux espèces, on note comme traits les plus saillants les points suivants :*

1° Les piliers sont des colonnes formées d'éléments bicellulaires simples, accolés entre eux. Chacun de ces piliers contient un faisceau analogue à celui que contient *un seul* des piliers de la *Cirolana*. Mais ici ces faisceaux sont moins nets et moins puissants.

2° Le tissu intermédiaire de la base de la branchie est, d'une façon générale, moins abondant, moins puissant que chez l'*Asellus*. Il est un peu plus développé chez la *Cymothoa* que chez la *Cirolana*.

Quant à sa constitution dans la gouttière marginale, on peut dire qu'il ne forme pas un vaisseau marginal proprement dit dans la *gouttière efférente*.

Au contraire, dans la gouttière afférente, il constitue au sang une voie tubulaire semblable à celle de la *Cirolana*. Ce vaisseau marginal afférent est peut-être constitué sur une moindre longueur que dans cette dernière; mais la portion qui y existe est plus autonome, elle forme du côté distal une gouttière *plus fermée* et du côté proximal un tube complet plus long même que chez la *Cirolana*. Ajoutons que chez la *Cymothoa*, ce vaisseau est même entouré d'une masse compacte de tissu intermédiaire analogue à celui du système conjonctif du corps.

Innervation des lames branchiales.

Nous n'avons trouvé chez les auteurs aucune indication sur l'innervation des appendices branchiaux.

Nous savons pourtant aujourd'hui que les lames branchiales, loin d'être privées de nerfs, en sont, au contraire, richement pourvues, et leur étude offre à l'histologiste un champ très vaste et très intéressant.

Nous avons trouvé des nerfs dans tous les types de branchies des isopodes, et nous exposerons, dans un paragraphe spécial, ce qu'une étude minutieuse nous a révélé à leur sujet.

C'est dans les lames montées à plat que nous avons découvert, tout au début de nos recherches, des filaments ramifiés présentant l'aspect de nerfs.

Tout d'abord, il nous restait un certain doute au sujet de leur véritable nature, parce que nous les trouvions plongés dans le tissu intermédiaire, dont, à ce moment, nous n'avions encore débrouillé ni la structure ni la signification.

Digitized by Google

Notre première pensée fut alors d'appliquer aux branchies la méthode de Golgi, si précieuse pour l'étude des nerfs en général.

Mais, quiconque a pratiqué cette méthode, en connaît les caprices et sait à quelle somme de travail, réellement peu intéressant et bien fastidieux, il faut s'astreindre pour en obtenir de bons effets.

On est d'accord pour reconnaître que ce n'est pas en variant les formules d'une façon ingénieuse qu'on a le plus de chance de réussir, mais bien en faisant d'innombrables essais, dans lesquels on fait varier la durée de l'action du liquide, et que l'on fait porter aussi sur des animaux d'âge divers, tout en conservant toujours la même formule.

Tout innombrables qu'ils sont, nos essais ne nous ont donné, jusqu'ici, que d'assez maigres résultats.

Toutefois, l'examen des quelques fibres que nous a révélées la méthode au chromate d'argent, nous a été d'une grande utilité : ces fibres occupaient la place de celles que nous découvrions par d'autres méthodes, et leur réduction confirmait, d'une façon irréfutable, notre manière de voir au sujet de leur nature nerveuse.

C'est principalement grâce à des réductions au chlorure d'or, par les méthodes de Löwit, de Viallanes, et surtout de Ranvier, que nous sommes parvenu à suivre l'arborisation nerveuse depuis son entrée dans l'organe jusqu'à ses terminaisons.

L'usage de l'acide nitrique et de l'acide acétique nous a aussi rendu de grands services.

1. *Description du trajet du nerf.*

Le nerf branchial entre toujours dans la lame respiratoire aux environs du muscle que nous avons signalé à la base de ces lames, à leur union avec le pédoncule, fig. **71**.

Dans les branchies où nous avons décrit un tissu intermédiaire, c'est toujours sur le bord de ces tissus que l'on trouve les gros troncs nerveux. Dans l'*Asellus*, ce tissu accompagne, sur une certaine longueur et sous la forme de branches plus ou moins finement découpées, les premières ramifications de ces nerfs.

Dans les branchies où le tissu intermédiaire n'est représenté que par des massifs très peu développés, comme dans l'*Anilocra*, c'est encore dans les environs des troncs nerveux que l'on trouve ces massifs, fig. **75**.

Digitized by Google

Après avoir traversé ce muscle, puis l'avoir longé, le nerf se divise, presque toujours, en deux troncs. Ces derniers sont, ou bien sensiblement égaux, ou bien très inégaux.

Troncs égaux.

Le premier de ces deux cas se trouve, entre autres, réalisé dans l'*Asellus* et l'*Anilocra*.

Dans ce cas, les deux premiers troncs dichotomiques prennent une direction diamétralement opposée. Il arrive parfois qu'ils vont longer les deux gouttières marginales à leur bord interne. Ce cas a été observé assez fréquemment chez l'*Asellus* et parfois aussi chez l'*Anilocra*.

D'autres fois, et ces cas sont plus nombreux, on observe ces troncs non loin de ces gouttières, quoiqu'ils ne soient pas en relation immédiate avec elles.

Troncs inégaux.

Dans le second cas, les premiers troncs formés au sortir du muscle sont très inégaux; on peut dire qu'il n'y a qu'un tronc principal; les autres n'en sont que des branches collatérales. Ce dernier cas se trouve réalisé dans la *Cirolana*, FIG. **71**.

Les troncs dont nous venons de parler donnent naissance, après leur séparation, à un grand nombre de branches. Nos FIG. **69** et **71** reproduisent les principales de ces ramifications prises à la chambre claire, à l'aide de l'objectif apochromatique à immersion homogène muni de l'oc. 2. Ces figures ont été beaucoup réduites.

Dans l'*Asellus* et la *Cirolana*, les rameaux secondaires sont à peu près droits. Ils s'infléchissent à peine pour aller toujours passer entre, ou tout contre, ou à une très faible distance des piliers.

Dans l'*Anilocra*, les rameaux se comportent d'une façon sensiblement différente. Les filets nerveux, très forts et très visibles dans cette espèce, au lieu de suivre une ligne droite et d'émettre des ramifications sur leur trajet, courent de droite et de gauche, suivant presque constamment les lacunes plus ou moins régularisées par l'ordonnance des piliers.

Nous avons tâché, dans la FIG. **76**, de donner une idée de cette disposition en reproduisant un de ces coudes.

Il est possible, sur ces figures, de poursuivre quelques rameaux jusqu'à leur terminaison et de les voir serpenter entre les piliers.

Digitized by Google

Leurs ramifications se terminent en trois endroits différents :

1° dans les grands poils marginaux,

2° dans les petits poils de surface, et

3° fait plus remarquable et tout à fait nouveau, dans les piliers eux-mêmes.

Mais, avant de passer à cette partie très délicate de l'innervation, nous sommes obligé de dire un mot de la structure intime de ces nerfs.

2. *Structure des nerfs.*

Nerfs. Quand on examine les nerfs branchiaux à l'aide des instruments les plus puissants dont on dispose actuellement, on les voit constamment formés d'un nombre plus ou moins grand de filaments très grêles et granuleux, disposés parallèlement. Ce sont, sans aucun doute, les prolongements cylindraxiles de neurones centraux et périphériques.

Leur aspect est absolument caractéristique et on ne saurait s'y tromper, surtout quand on en a examiné et réexaminé, comme nous l'avons fait, un grand nombre et cela dans des espèces fort différentes. C'est surtout dans l'*Anilocra* qu'on en reconnaît aisément la nature nerveuse. Nos FIG. **55** et **57** donnent une image assez fidèle d'un tronçon de nerf.

Mais, même dans cette espèce, les plus fines ramifications, sont souvent difficiles à observer, et il est même des cas, notamment quand ces ramifications sont réduites à une seule fibrille nerveuse, où il est impossible de les poursuivre longtemps.

Névrilemme. On voit souvent, sur le trajet de ces nerfs, un certain nombre de noyaux très aplatis et appliqués à leur surface, FIG. **77**. Il nous semble hors de doute que ce sont là les noyaux des cellules du névrilemme, si tant est qu'on puisse appliquer ce terme aux nerfs des invertébrés.

Le plus souvent, ces cellules sont peu nombreuses et, dans ce cas, on ne voit qu'un nombre restreint de noyaux appliqués, de distance en distance, contre les fibrilles nerveuses, FIG. **57**, **73** et **77**.

Ce ne sont pas seulement les troncs relativement gros qui sont pourvus du névrilemne en question, les rameaux, et même des ramifications déjà très fines, en présentent parfois aussi.

VOM RATH (1), dans les divers travaux qu'il a publiés sur les nerfs des arthropodes, a signalé des productions absolument analogues. Nous sommes

(1) VOM RATH : Zeitschr. f. wiss. Zool., 1895.

Digitized by Google

surtout frappé de l'identité d'aspect de nos nerfs et de ceux qu'il décrit et figure dans son travail : « Ueber den feineren Bau der Drüsenzellen des Kopfes von *Anilocra mediterranea* ». Nos nerfs de l'*Anilocra*, FIG. **77**, ont absolument l'aspect de ceux de la fig. 1 de ce travail. Cette figure est prise dans la tête du même animal.

Cellules nerveuses. Il est parfois très difficile de distinguer les cellules du névrilemme d'autres productions qu'on trouve, deci et delà, sur le trajet des filets nerveux. Ce sont des amas formés d'un certain nombre de cellules, qui présentent l'aspect de cellules nerveuses. Les ramifications nerveuses les traversent parfois.

Ces amas se trouvent toujours non loin des poils. Dans la figure d'ensemble de la *Cirolana*, on en voit un grand nombre. A cause de l'échelle très réduite de cette figure, il a été impossible d'y reproduire aucun détail. Mais les FIG. **70**, **72**, **73** et **74** représentent ces amas, comme ils se voient à l'apochromatique à immersion homogène avec les oculaires 4 et 8 de ZEISS.

C'est dans la *Cirolana* que ces amas cellulaires s'observent avec le moins de difficulté. Ils sont parfois composés d'un assez grand nombre de cellules. La FIG. **73** est prise aux environs du bord postérieur des lames. On remarque un grand nombre de noyaux dans chacun de ces amas. Ces noyaux sont entourés d'un protoplasme granuleux et fibrillaire.

Dans les amas moins complexes, FIG. **72**, nous croyons même être parvenu à délimiter les territoires cellulaires et nous pensons avoir reconnu des cellules bipolaires.

Dans l'*Asellus*, FIG. **70**, nous avons trouvé une figure analogue.

Nous considérons ces éléments comme nerveux et nous croyons qu'ils ne sont autre chose que les cellules périphériques que VOM RATH a découvertes dans les nerfs qui aboutissent à des poils sensitifs chez divers crustacés. Nous reviendrons sur ce point.

3. *Terminaisons nerveuses.*

Comme nous l'avons dit plus haut, si l'on étudie attentivement les ramifications nerveuses des branchies, on reconnaît que leurs branches terminales aboutissent à trois espèces d'appareils : 1° les poils marginaux; 2° les poils de surface; 3° les piliers.

Digitized by Google

1° *Dans les poils.*

Nous avons déjà distingué, dans la description de l'*Asellus* et de la *Cirolana*, deux sortes de poils : les poils longs et plumeux qui se trouvent sur le bord de la lame, et les poils courts ou piquants qu'on rencontre en nombre variable sur les plats.

a) *Poils plumeux des bords ou poils marginaux.* Ces poils reçoivent constamment des fibrilles nerveuses par leur base. Ces fibrilles se poursuivent bien loin dans le poil et nous en avons vu se prolonger jusqu'à leur sommet.

Si on les poursuit en dessous du poil, on les voit descendre dans la branchie, contourner le vaisseau marginal en restant toujours appliquées contre l'épiderme, pénétrer encore un peu plus profondément dans l'organe, et aller se perdre dans un des amas nerveux qui sont très nombreux dans cette région, FIG. **71**.

On observera ici que ces amas se trouvent très souvent aux environs des piliers. C'est au moins le cas pour la *Cirolana*, FIG. **73** et **74**. Nous n'oserions cependant pas donner à ce fait le caractère d'une loi générale, d'autant plus que nous n'avons pas observé la même particularité dans d'autres espèces, p. ex. dans l'*Asellus*, FIG. **69** et **70**. D'ailleurs, nous ne voyons quelle pourrait être l'explication d'une telle disposition.

Comment les fibrilles nerveuses, qui viennent des poils, se comportent-elles dans les amas nerveux dont nous venons de parler?

Nous sommes obligé, jusqu'à présent, de nous contenter de conjectures à ce sujet. Il est bien vrai, comme nous l'avons dit, qu'il y a des cellules nerveuses de ces amas, qui nous apparaissent comme des cellules bipolaires; mais nous n'avons pas pu poursuivre ni leur prolongement distal jusqu'au sommet des poils, ni leur prolongement proximal jusqu'au ganglion central. C'est pourquoi nous préférons attendre le résultat de nouvelles réductions pour nous exprimer d'une façon plus catégorique.

Mais, s'il est vrai que les arguments positifs nous manquent à ce sujet, nous avons cependant, pour considérer la chose ainsi, un argument d'analogie qui ne nous paraît pas dénué de valeur.

CLAUS, VOM RATH, RETZIUS, RINA MONTI et EMIL HOLMGREN ont décrit une disposition analogue pour les poils qui garnissent d'autres parties de ces mêmes crustacés, ainsi que d'autres crustacés, des insectes et des arachnides.

Digitized by Google

VOM RATH dit en effet que bien souvent, à la base des poils, on trouve, outre les cellules de l'épiderme, une assise de cellules nerveuses. Contrairement à ce que dit CLAUS (1), qui regarde ces cellules comme des cellules ganglionnaires, il pense » que ce sont des cellules nerveuses, sensitives, » bipolaires, dont le prolongement distal (protoplasmatique) s'engage dans » la base du poil, tandis que le prolongement proximal (nerveux) entre dans » le nerf pour aller jusqu'au ganglion correspondant de la chaîne ganglion- » naire (2) ».

Dans un premier travail, RETZIUS (3) prétendait « qu'il n'y a pas de » ganglions et que les filaments nerveux vont directement aux poils. Ce » qui semble être des ganglions nerveux ne serait que des cellules de la » gaîne de névrilemne. »

Il interprète de même certaines cellules qui semblent parfois être des cellules terminales. Cependant, dans la suite, et surtout dans son travail intitulé *Das sensible Nervensystem der Crustaceen* (4), après des réductions à la méthode de GOLGI, il a complétement modifié l'opinion primitive qu'il s'était faite à la suite de l'examen de préparations au bleu de méthylène. Ce savant partage, depuis ce moment, l'avis de VOM RATH.

C'est d'ailleurs aussi l'opinion d'autres savants distingués, RINA MONTI (5) et EMIL HOLMGREN (6).

Ce qui semble, à première vue, nous séparer de ces auteurs, c'est le fait que nos amas nerveux sont fort distants des poils, surtout des longs poils des bords. Mais remarquons que les auteurs mentionnés plus haut, et principalement VOM RATH, ont parfois aussi trouvé ces cellules nerveuses à une grande distance de l'épithélium.

b) *Poils courts de surface.* Quand on examine attentivement la base de ces poils trapus, on y voit toujours aboutir un filament nerveux. Si on poursuit ce dernier du côté interne, on le voit presque immédiatement se perdre dans un des amas nerveux dont nous avons déjà parlé. C'est le cas pour les poils *p* de la FIG. **74**, et *p*, *p'*, *p''* de la FIG. **73**.

Dans la FIG. **74**, le filet nerveux, après avoir quitté le poil qui se trouve sur la face supérieure de la lame, descend à travers l'épiderme et vient se

(1) CLAUS : Zeitschr.. f. wiss. Zool., 1876.
(2) VOM RATH : Zool. Anz., 1896.
(3) RETZIUS : Biol. Unters., neue Folge, I, 1890.
(4) RETZIUS : Biol. Unters., VII, Iena, 1895.
(5) RINA MONTI : *Ricerche microscopiche sul sistema nervoso degli insetti;* Bollett. scient., 1893-94.
(6) EMIL HOLMGREN : K. Svenska Vetensk. Ak. Handlingar, 1895.

Digitized by Google

mettre en rapport avec l'amas nerveux qui se trouve appliqué à la face interne de l'épiderme de la face inférieure de la lame.

Dans la FIG. **73**, les poils p' et p'' partent de la face supérieure; le poil p'' monte tout droit dans le sens du rayon visuel. Le poil p se trouve sur la face inférieure de la lame. Le poil p est en relation avec l'amas N', le poil p' avec N'', et le poil p'' avec N'''. Ces divers amas nerveux se trouvent eux-mêmes aux environs des piliers Po', Po'' et Po'''. Nous avons déjà eu l'occasion de signaler des dispositions analogues pour les longs poils des bords.

Remarquons cependant que les amas nerveux se trouvent ici à une très faible distance de la base du poil. Ce fait nous ramène davantage encore aux dispositions signalées par les auteurs dans les poils des autres parties du corps.

Nous pensons donc, encore une fois, que nous sommes ici en présence de cellules nerveuses sensitives, dont la terminaison distale pénètre dans le poil, tandis que la terminaison proximale va se mettre en rapport avec un des ganglions de la chaîne.

2° *Terminaisons nerveuses dans les piliers.*

Tous les nerfs branchiaux sont constamment en rapport avec les piliers des lames branchiales, c'est-à-dire qu'en traversant la branchie, ils longent toujours ces derniers et se mettent en relation très intime avec eux. Il suffit, pour se convaincre de ce fait, de considérer les figures de la *Cirolana* et de l'*Anilocra*.

Dans ce dernier animal, le fait est surtout très frappant. Les FIG. **57**, **76** et **77** montrent ce nerf à un grossissement plus fort. On y voit, FIG. **77**, le nerf longeant trois piliers et, FIG. **76**, le même fait se reproduit d'une manière encore plus frappante.

Dans la dernière figure, on remarquera la relation intime qui existe entre les deux tissus.

Au fur et à mesure que le nerf avance dans la branchie, il perd en volume, et la perte est proportionnelle au nombre de piliers passés.

Ce fait se remarque avec toute l'évidence désirable dans l'*Anilocra*. On sait que dans cet animal il n'y a pas de grands poils sensitifs sur les lames branchiales, et que le nombre des petits poils des faces est aussi très réduit.

Ces derniers se trouvent d'ailleurs *vers* les bords de la lame. Seules, les dernières ramifications du nerf se distribuent à ces poils. En chemin, le nerf

Digitized by Google

donne de petites branches aux piliers près desquels il passe. Ces branches se dirigent directement vers les piliers, y pénètrent et s'y perdent sans qu'il soit possible de les y suivre.

Nous avons bien souvent observé ce fait dans l'*Asellus*, FIG. **69**, et dans l'*Anilocra*, FIG. **55** et **76**.

Nous appelons surtout l'attention sur la FIG. **55**, où nous voyons un petit faisceau de fibrilles arriver normalement sur un pilier et s'y terminer.

Quant au mode de ces terminaisons, nous n'avons que des indications et nous répétons, à ce propos, ce que nous avons dit des terminaisons dans les poils.

Cependant, nous avons souvent observé des faits qui nous font penser qu'ici encore la terminaison se produit comme dans les arthropodes en général, là où il s'agit de terminaison motrice, c'est-à-dire par une plaque motrice.

Sur des lames de *Cirolana*, nous avons trouvé des noyaux comme *pm*, FIG. **74**, qui se distinguaient des autres par une coloration particulière et qui étaient en relation très intime avec les piliers, ainsi qu'avec les fibrilles nerveuses qui passent dans leur voisinage, FIG. **72**, ou qui s'y terminent.

Sur des coupes de l'*Anilocra*, nous avons retrouvé des dispositions analogues. Les nerfs *nf*, FIG. **75**, se trouvent toujours aux environs des piliers, *a* et *b*. Parfois, un filament, *s'*, approche davantage du milieu d'un pilier, *b* et *e*, et se termine enfin à une cellule, *c* comme *pm*. Serait-il téméraire de considérer ces dernières cellules comme des plaques motrices?

Nous regrettons de n'avoir rien obtenu jusqu'ici de la méthode de GOLGI sur ces curieuses productions.

Nous continuerons nos recherches et nous sommes persuadé que, dès que nous serons arrivé à obtenir des réductions, des dispositions bien remarquables nous seront révélées.

Quoi qu'il en soit, nos recherches nous permettent d'annoncer, dès maintenant, ce résultat qui nous paraît intéressant : *les piliers des lames branchiales des édriophthalmes reçoivent des nerfs.*

Digitized by Google

CHAPITRE II.

REMARQUES ET CONCLUSIONS.

Nous avons annoncé d'une façon générale dans notre introduction et nous pensons l'avoir démontré dans nos descriptions, que les branchies des crustacés édriophthalmes possèdent une structure plus complexe que ne le laissaient penser les descriptions assez cursives des auteurs. Ceux-ci n'ont guère fait que signaler un fait : la pénétration du sang dans la branchie par un point de sa base, et sa sortie par un autre point voisin du premier, d'où on peut le voir gagner directement le sac péricardique par des vaisseaux spéciaux. La structure des lames branchiales elles-mêmes, le détail du trajet suivi par le sang dans leur intérieur, n'ont guère attiré leur attention. C'est au contraire sur ces divers points que nos recherches ont porté spécialement. Nous nous sommes borné presque exclusivement, dans la première partie de ce mémoire, à consigner des faits, des données concrètes. Il nous reste maintenant à comparer entre eux les résultats obtenus dans les diverses espèces et parfois à chercher la signification de certaines dispositions, et interpréter certains faits.

§ 1. Structure des pléopodes.

Nous avons dit que tous les appendices respiratoires comprennent une partie basale ou *pédoncule* et deux lames portées par cet article basilaire : ce sont l'*endopodite*, considéré comme respiratoire, et l'*exopodite*, que les auteurs appellent lame protectrice.

Delage surtout nous a fait connaître que le sang, dans ces deux lames, arrive par un des bords du pédoncule, traverse la lame et suit un nouveau vaisseau situé sur l'autre bord.

Nous savons aussi que chaque lame est un pli cuticulaire, en continuité avec la cuticule dermique générale.

Mais une cuticule est toujours tapissée sur une de ses faces par un épithélium, la matrice cuticulaire. Que devient donc cette couche cuticulaire dans le pli branchial?

Digitized by Google

Les auteurs nous ont fourni fort peu de données sur ce point et c'est dans nos propres recherches que nous trouverons, dans une mesure plus ou moins complète, la réponse à cette question.

Tout d'abord, la disposition et la structure de ces éléments ne sont pas les mêmes partout. Ensuite, les lames contiennent d'autres éléments qui n'appartiennent pas à l'épiderme : le *tissu intermédiaire*.

A. Éléments épithéliaux.

A. Disposition des cellules épithéliales.

On y observe les divers cas particuliers que voici :

a) Les cellules épithéliales d'une des faces du pli, c'est-à-dire d'une des deux lamelles, sont sans rapport avec les cellules ou la cuticule qui constituent la face opposée, l'autre lamelle. Il y a alors une matrice cuticulaire ordinaire, normale.

Cela s'observe :

1. Partout à la base des lames branchiales quelles qu'elles soient, opercule, endopodite ou exopodite;

2. Chez l'*Asellus aquaticus*, dans la lamelle externe de la lame operculaire, FIG. 5 et 6, entre les piliers;

3. Chez la *Cirolana*, l'*Anilocra* et la *Cymothoa*, à peu près entre tous les piliers des diverses lames.

b) Certaines cellules épithéliales d'une face s'unissent à des éléments de l'autre face au travers de la cavité branchiale pour former des *piliers multicellulaires*.

Parmi ceux-ci, on en distingue de *bicellulaires*, formés par l'union d'une seule cellule d'un côté avec une seule cellule de l'autre. Cette disposition s'observe dans les piliers de l'exopodite de la *Cirolana*.

D'autres sont au contraire formés d'un plus grand nombre d'éléments voisins appartenant à chacune des faces. Ce sont alors des colonnes formées par la juxtaposition de plusieurs piliers bicellulaires. Nous avons signalé cette variété chez l'*Anilocra*, la *Cymothoa*, l'*Idotea*, et dans la zone protectrice de l'exopodite de l'*Asellus*.

c) Une cellule épithéliale peut contracter des rapports, non avec une cellule de la lamelle d'en face, mais directement avec la cuticule de cette dernière. Pour cela, elle a dû écarter certaines cellules de la couche cuticulaire, dénuder la cuticule, et s'y fixer par son extrémité. Ces cellules con-

Digitized by Google

stituent des *piliers simples* et unicellulaires. Ici se présente aussi le cas où les piliers sont formés par la juxtaposition de plusieurs éléments appartenant à la même face. Ce sont alors des *piliers multiples* et unicellulaires.

d) Enfin, certaines cellules contractent avec une cellule située en face des rapports plus complexes que ceux que nous venons d'indiquer.

Au lieu de s'abouter par une extrémité simple avec une extrémité semblable de la cellule opposante, elles présentent *une série* de protubérances qui s'unissent à des productions toutes semblables appartenant à des cellules qui leur font face. Ces diverses protubérances sont bien distinctes, isolées les unes des autres : le sang circule entre elles.

Chacune de ces cellules contribue donc à former non pas un seul pilier, mais plusieurs. On peut leur donner le nom de *cellules multicolonnaires*.

Ces éléments, extrêmement remarquables, s'observent chez l'*Asellus aquaticus*, dans les lames internes et dans la zone branchiale des lames externes.

Les FIG. **14** et suivantes en reproduisent plusieurs exemples sous des aspects divers.

En *Po*, dans les FIG. **14**, **15** et **16**, on voit la section optique des divers faisceaux de fibrilles plus ou moins parallèles qui passent par chacun des ponts d'union, et l'on peut y constater que ces ponts ne sont pas toujours cylindriques. Ils ont souvent la forme de bandes très irrégulières.

Rappelons que les piliers sont portés par des protubérances irrégulières aussi, très saillantes sur la face interne des cellules et qui ne sont autre chose que les corps bosselés, *gebückter Körper* de LEYDIG.

Ajoutons que la complication de leur forme rend compte de la difficulté qu'on éprouve à saisir la disposition des cellules qui constituent la lame branchiale de l'*Asellus aquaticus*.

Faisons remarquer que si l'on trouve signalée çà et là dans les auteurs l'existence de piliers dans les lames respiratoires des crustacés et des arachnides, personne ne semble avoir soupçonné l'existence de ces curieuses *cellules multicolonnaires*.

Leur place est tout indiquée dans un traité d'histologie comparée, au chapitre des *rapports des cellules entre elles*. On ne pourrait se dispenser de signaler le mode d'union, si remarquable et si insolite chez les animaux, des cellules branchiales multicolonnaires de l'*Asellus aquaticus*. On doit les considérer comme constituant *un type tout particulier* et nouveau de cellules épithéliales.

Digitized by Google

En résumé :

On observe les différentes espèces de piliers que voici (PL. VIII, FIG. 78) :

1. Le pilier formé d'une seule cellule fixée aux deux cuticules opposées : *Asellus aquaticus*, opercule, 1.

2. Le pilier formé d'une série de cellules semblables réunies en un faisceau : *Asellus aquaticus*, opercule, 2.

3. Le pilier formé d'une cellule d'une face s'unissant à travers la cavité branchiale à une cellule semblable de l'autre face : *Asellus aquaticus* et *Cirolana*, 3.

4. Le pilier formé d'une série d'éléments bicellulaires, semblables aux précédents, réunis en un faisceau : *Asellus*, *Cirolana*, etc., 3. Dans ce cas, *une* des cellules peut contenir un faisceau de fibres bien délimité et présentant beaucoup d'analogie avec les muscles : *Cirolana*, a; ou bien plusieurs d'entre elles contiennent une production analogue : *Anilocra*, *Cymothoa*, b.

5. Enfin, le pilier formé par l'union, à travers la cavité branchiale, de protubérances appartenant à deux larges cellules épithéliales, qui en possèdent plusieurs semblables : *Asellus*, 5.

B. Signification des piliers bicellulaires.

D'après ce que nous venons de dire, on voit que les rapports des cellules constituant les deux lamelles épithéliales qui se font face dans une lame sont variables.

Ces rapports n'ont rien de bien spécial dans le cas où il n'y a pas union entre des éléments se faisant vis-à-vis, c'est-à-dire dans les parties recouvertes de cellules épithéliales libres.

Mais les autres cas, ceux où des cellules opposées s'unissent à travers la cavité branchiale pour former des piliers multicellulaires ou rattachent deux cuticules opposées, suggèrent au contraire à l'esprit de l'observateur une question qui n'est pas dépourvue d'intérêt. La voici : *Cette union est-elle primitive ou secondaire?* Provient-elle d'un rapprochement d'éléments tout à fait distincts et séparés au début, ou bien de la non-disjonction d'éléments réunis par une soudure primitive?

Sans doute, la première hypothèse semble si simple et si naturelle qu'il peut paraître étrange de faire une place à la seconde. Les deux cellules unies sont en effet des éléments *voisins* d'un même épithélium matrice, tout comme celles qui tapissent les larges surfaces non modifiées des

Digitized by Google

métamères. Ce qui semble les avoir mis en rapport, en contact, c'est le plissement, l'évagination que cet épithélium a subi avec sa cuticule pour donner naissance à la lame branchiale. L'union doit donc être secondaire. Cela paraît clair.

Mais en réalité, il est un point qui est loin d'être aussi certain que nous semblons l'admettre dans ce raisonnement.

Ce point, c'est le mode de formation des lames branchiales, le processus de leur genèse. Nous disons, sans insister, que ce qui *paraît* avoir mis en contact les deux cellules unies qui constituent un pilier bicellulaire, c'est un phénomène de plissement ou d'évagination. En cela, nous sommes d'accord avec tous les auteurs. Chacun semble considérer la lame branchiale comme un pli, un soulèvement, creux dès le début, de l'épithélium et de la cuticule; et personne ne semble se douter que rien n'est moins prouvé que cette manière de voir; que rien de précis n'a été dit par les embryologistes au sujet de la genèse des branchies, et *qu'un autre mode de formation est possible.*

Reportons-nous tout au début de l'apparition d'un appendice quelconque d'arthropode. La surface ectodermique de l'embryon, au point qui portera plus tard l'appendice, est unie, recouverte d'une cuticule mince et lisse. Plus tard, une protubérance devient visible à la surface; elle s'accroît et prend la forme de l'appendice.

Mais que se passe-t-il à l'intérieur? Une pullulation a envahi une certaine aire de l'épithélium.

Mais ici *deux hypothèses* se présentent.

a. Ou bien un surcroît d'activité multiplicatrice a envahi au même instant *toute une série de cellules voisines*, FIG. **78**, *a*. En même temps, un changement dans l'orientation du plan de division du protoplasme s'y est produit. Les nouveaux éléments formés gagnant en volume doivent avoir une tendance à quitter le plan général de la surface du corps. Ils ne peuvent trouver place que dans un pli, une boursoufflure. Ce pli se produira d'un côté ou de l'autre, suivant la nouvelle orientation qu'aura prise le plan de division des cellules pullulantes. Ce sera une évagination ou une invagination qui sera béante à sa base, FIG. **78**, *b*.

Dans cette hypothèse, toutes les cellules pourront être *séparées au début* et si plus tard on les trouve unies, on devra considérer cette union comme *le résultat d'un rapprochement* et la ligne transversale qui coupe parfois le pilier ne pourra être autre chose qu'*un reste des deux membranes appliquées l'une contre l'autre.*

Digitized by Google

Mais on peut concevoir autrement le phénomène du début.

b. L'appendice peut dériver d'un petit nombre de cellules épithéliales. On peut admettre que le surcroît d'activité prolifératrice qui annonce sa naissance *n'envahit qu'une cellule*, ou mieux *une bande formée d'une seule assise en épaisseur*, *A*, FIG. **78**, *a'*, puisque l'appendice que nous étudions est plat, lamellaire.

Ces cellules, à un moment donné, se divisent d'une façon particulière. Le plan de la division du protoplasme s'oriente autrement que dans les divisions précédentes de l'épithélium. Ce plan était jusqu'ici *perpendiculaire au feuillet ectodermique*. Aussi celui-ci s'accroissait-il régulièrement en surface. Il devient tout à coup *parallèle à la surface du feuillet*. Ainsi l'une des deux nouvelles cellules formées doit devenir saillante à la surface. Si l'orientation du plan de division reste la même dans les divisions suivantes, la saillie deviendra de plus en plus forte, *b'*.

Si les choses en restent là, l'organe sera formé d'une seule assise de cellules fixées à la cuticule par leurs deux extrémités.

Plus tard, il pourra se produire entre ces éléments des *écartements* plus ou moins marqués, des espaces où le sang pourra circuler, *c'*.

A la base, un *étirement* pourra aussi se produire dans l'épithélium cuticulaire voisin et l'organe pourra ainsi acquérir un pédoncule béant, — phénomène qu'on voit se produire dans bien des cas chez les vertébrés et les invertébrés.

En outre, les *cellules colonnaires*, au lieu de rester simples, pourront subir à un moment donné une *division dans le sens transversal*, — nouveau changement dans le plan de division, *d'*.

Si cette division *devient complète*, il pourra se former dans l'organe des cavités tapissées par un épithélium du même aspect que celui d'un appendice formé par une évagination béante dès le début.

Si la division *reste incomplète*, les deux cellules ne se séparant pas, ces éléments resteront vis-à-vis l'un de l'autre dans les mêmes rapports que les cellules adjacentes d'un tissu quelconque. Mais chez nos crustacés, nous devons admettre, dans cette hypothèse, que dans beaucoup de cas, la division est si incomplète qu'il ne se forme même pas une véritable membrane intercellulaire; il n'y a que des traces de celle-ci. Souvent même, *et c'est le cas le plus fréquent*, ces traces elles-mêmes n'existent pas.

Toutes les variations que nous avons signalées dans les diverses espèces s'expliquent dans cette hypothèse avec la plus grande facilité, *sans*

Digitized by Google

que l'on doive faire intervenir le phénomène du rapprochement et de l'union secondaire d'éléments primitivement séparés, avec conservation des membranes qui se sont appliquées l'une contre l'autre.

Nous avons cherché en vain dans les auteurs des indications de l'un ou de l'autre de ces processus.

Nous avons même examiné les mémoires traitant de la structure et du développement des lames respiratoires des *Limules* et des *Arachnides*, organes analogues. Mais personne n'envisage la question comme nous venons de le faire. Disons que la chose n'est pas étonnante pour ce qui concerne les *Édriophthalmes*, étant donné le peu de détails que contiennent même les descriptions des organes tout formés.

Nous avons en outre tenté de résoudre la question directement par l'observation; mais nous nous sommes heurté à de grandes difficultés. Les organes étaient extrêmement petits dans les premiers stades que nous avons pu nous procurer; les lames étaient d'une minceur extrême et les cellules qui les constituent très peu distinctes. En fait, les deux lamelles *sont appliquées* l'une à l'autre et une coupe transversale de la lame rappelle assez bien l'aspect de la figure schématique *c'*, FIG. **78**; ce qui est *favorable à la dernière des deux hypothèses*, c'est-à-dire à l'union primitive, bien que l'on puisse, *à la rigueur*, admettre que cette application est secondaire et que le début du phénomène de leur genèse a été une évagination béante.

Quoi qu'il en soit, nous penchons vers la deuxième hypothèse, parce que, comme nous venons de le dire, elle explique tous les cas observés chez l'adulte, et parce que, tout incomplètes qu'elles soient, nos recherches embryologiques lui sont plutôt favorables.

C. Structure des éléments épithéliaux.

Quelle que soit leur disposition dans la lame branchiale, les cellules épithéliales peuvent présenter des particularités de structure bien différentes, dont quelques-unes sont remarquables.

Toutes dépendent de la différentiation du protoplasme. Rappelons, en les empruntant aux pages descriptives qui précèdent, les principales d'entre elles.

1. Les cellules qui ne sont en rapport qu'avec *une seule* des deux lamelles cuticulaires sont d'une structure fort simple; aucune production spéciale et bien marquée ne les distingue des cellules de l'épiderme général.

Digitized by Google

2. Mais les éléments qui touchent aux lamelles par *deux faces* présentent au contraire des détails de structure intime dépendant d'une différentiation plus ou moins profonde de la substance protoplasmatique.

a. Dans une première variété, on trouve la masse du protoplasme parcourue par des *filaments bien distincts*, parfois très puissants, courant dans la longueur des ponts ou piliers. La plupart d'entr'eux se terminent sur les cuticules elles-mêmes.

A côté de ces filaments rectilignes, on trouve toujours des trabécules ramifiées parcourant en tous sens la masse protoplasmatique.

Ces deux éléments ne sont *pas nettement localisés* dans des portions distinctes de la cellule.

Nous avons signalé et figuré des éléments de ce genre dans les endopodites et les exopodites de l'*Asellus aquaticus* et de l'*Idotea*, FIG. **6**, **12**, **48**, **49**.

Appelons encore une fois l'attention du lecteur sur une variété extrêmement curieuse de ce premier genre de cellules : la *cellule multicolonnaire* de l'*Asellus aquaticus*. — Ce sont ces volumineux éléments polygonaux, dont on ne peut découvrir la forme qu'en examinant, avec des précautions que nous avons indiquées, une lame respiratoire à plat.

Chacun d'eux est en rapport avec un élément semblable appartenant à la lamelle opposée. Mais l'union de ces deux cellules, au lieu de se faire sur une seule surface, s'établit entre les sommets d'une série de prolongements émis en regard les uns des autres par la face interne de chacune d'elles.

La structure de ces piliers multiples appartenant à une seule cellule est la même que celle des piliers formés par l'union de deux cellules entières. Chacun d'eux contient généralement des fibres longitudinales éparses, fixées à la cuticule ou s'effilochant plus ou moins. En somme, ils ressemblent étonnamment aux premiers et cette ressemblance n'a pas été pour rien dans les difficultés que nous avons éprouvées à déchiffrer la structure des lames branchiales. C'est la disposition des noyaux qui a attiré vers eux notre attention et c'est la méthode au nitrate d'argent qui nous a permis d'en comprendre la signification.

b) Une autre variété, que nous appellerons les *cellules à faisceaux*, contient au contraire des faisceaux, à contours bien nets, des amas cylindriques de filaments constituant des productions parfaitement limitées, bien autonomes au sein de la masse du protoplasme.

Divers exemples en sont représentés, vus en section longitudinale et transversale de la lame, dans les FIG. **36**, **37**, **58** et **66**.

Digitized by Google

Les FIG. **30**, **55** et **57** représentent des lames de *Cirolana* et d'*Anilocra* examinées à plat. On y remarque que le faisceau n'est pas toujours au centre des polygones qui indiquent le territoire de chaque cellule épithéliale, à la surface de la cuticule. Il est même le plus souvent excentrique, — aussi bien du reste que les piliers formés par des éléments à fibres éparses du premier type, FIG. **4**.

3. *L'union* des cellules opposées constituant un pilier paraît être dans tous les cas une fusion complète. Cette affirmation étonnerait celui qui, pour étudier ces éléments, ne ferait usage que d'objectifs peu puissants. En effet, nous avons dit que très souvent on aperçoit une ligne transverse qui prend l'aspect d'une membrane séparant les deux éléments en rapport. Mais des instruments puissants et précis, comme les objectifs apochromatiques de ZEISS, montrent que c'est là, pour la plupart des cas, une apparence trompeuse, et que rien le plus souvent n'interrompt les filaments d'une cellule à l'autre. Le faisceau de ces filaments est continu et ne présente sur ses fils aucun épaississement, aucune modification indiquant la limite de deux territoires cellulaires. Les deux masses protoplasmatiques sont donc en communication directe.

Toutefois, si l'on étudie attentivement la membrane cellulaire au fond du sillon qui sépare les deux éléments coniques, on y remarque très souvent une ligne plus ou moins nette, à laquelle correspond en section optique un léger épaississement, FIG. **58**.

Ces faits peuvent s'expliquer dans les deux hypothèses que nous avons faites au sujet de la genèse des piliers.

Dans l'hypothèse de l'*union* et de la *fusion secondaire*, l'union est assez complète pour ne laisser aucune trace de la membrane limitant les cellules réunies.

Dans l'hypothèse de la *non division* d'éléments nés *d'une seule cellule* épithéliale, la division ne s'est pas faite ou du moins il ne s'est établi que de faibles traces de la plaque cellulaire.

B. Tissu intermédiaire.

Nous avons donné ce nom à des cellules d'aspect particulier, bien différentes des cellules ectodermiques, qui gisent dans les espaces sanguins, entre les deux lamelles d'une lame branchiale.

La nature de ces éléments n'est pas douteuse : ils sont en continuité,

Digitized by Google

à la base de l'appendice, avec des masses qui s'insinuent dans tous les espaces vides du corps, constituent la paroi des espaces lacunaires et des vaisseaux et jouent le rôle de tissu de soutien, comme le tissu conjonctif des vertébrés.

La constitution de ce tissu de soutien est cependant loin d'être exactement celle du tissu conjonctif proprement dit de ces derniers. Elle est variable ainsi que son aspect dans les divers endroits du corps et chez les différentes espèces.

Tout d'abord, *pour ce qui regarde les branchies*, c'est à la base des appendices, c'est-à-dire dans le protopodite, qu'il présente le plus d'importance. De là, il s'étend plus ou moins dans la cavité de la lame et en même temps il s'y dispose d'une façon particulière.

L'étude de sa structure est une question pleine d'intérêt au point de vue de l'histologie comparée et même à celui de l'appareil circulatoire des arthropodes. Nous ne pouvons songer à faire ici d'une façon complète cette étude qui ne pourrait aboutir à des résultats complets qu'à la condition d'être menée comparativement dans toute la classe des branchiates.

Cependant, les données que nous avons acquises par l'étude des branchies des Édriophthalmes sont déjà d'une certaine importance; nous allons les exposer succinctement.

Dans le basipodite des pléopodes, il ne diffère pas de ce qu'il est dans les appendices ambulatoires, dans les épimères et dans d'autres parties du corps.

Le plus souvent, il présente l'aspect d'un tissu parenchymateux végétal. Cependant, on peut apercevoir dans la masse des fibres épaisses et très nettes, et alors son aspect rappelle celui d'un tissu conjonctif de vertébrés. Mais cet aspect n'est jamais qu'une apparence trompeuse, car sa constitution est bien différente. En effet, il n'y a jamais ici de substance fondamentale fibrillaire. Les fibres qu'on y distingue sont toujours ou des prolongements de cellules, ou des cordons internes appartenant à la masse du cytoplasme lui-même.

L'étude comparative faite dans les diverses espèces observées montre que les éléments constituants de ce tissu peuvent être ramenés à deux formes principales :

a) à des éléments, d'aspect jeune, riches en protoplasme granuleux, plus ou moins développés;

b) à des éléments vacuolisés, plus nettement conjonctifs.

Digitized by Google

a) Les *cellules granuleuses* s'observent un peu partout; signalons-les dans les lames branchiales de la *Cirolana*, FIG. **40**, de l'*Anilocra*, FIG. **75**, et de la *Cymothoa*, FIG. **61**, **64**, **65**.

Elles sont le plus souvent isolées ou disposées par petits groupes, et ne forment d'habitude pas de productions ayant un rôle bien net et défini. C'est cependant dans cette première variété qu'il faut ranger les cellules qui constituent aux nerfs une enveloppe protectrice, FIG. **77**. Elles peuvent dans ce dernier cas s'allonger beaucoup et présenter des ramifications.

On les trouve également le long du vaisseau marginal de la *Cirolana* et dans sa paroi en *G*, ainsi que nous l'avons signalé plus haut, FIG. **40**.

b) Les *cellules qui se vacuolisent* paraissent avoir plus d'importance. Leurs usages sont variés :

1. Ainsi elles peuvent former des amas semblables à celui qui se voit en *Ti'* dans la FIG. **10**, *Ex*, à la base de la lame respiratoire. Elles ne sont alors que modérément vacuolisées; certaines parties de leur protoplasme sont encore granuleuses. Cependant leur aspect est déjà celui d'une cellule de parenchyme végétal : le noyau y est suspendu par des cordons qui le rattachent à la membrane.

2. Elles peuvent cependant se vacuoliser encore davantage et s'accroître beaucoup en volume. On voit de ces masses d'aspect végétal, dans lesquelles le protoplasme ne présente presque plus d'amas granuleux : tout est cordons et vacuoles.

3. Des cellules de ce genre peuvent s'insinuer dans l'épaisseur des lames branchiales et y former un plancher presque continu, qui divise la salle à piliers ou la cavité sanguine en deux étages superposés. Cette lame est alors perforée par les piliers, FIG. **5**, **10**, **12** et **13**. Dans son épaisseur, on découvre souvent des cavités. Elles nous ont occupé assez longtemps au cours de nos recherches. En effet, nous nous demandions si ces vides étaient, oui ou non, en communication avec les espaces sanguins.

Mais les injections qui remplissaient parfaitement ces derniers, des deux côtés du plancher, ne pénétraient jamais dans les vides que celui-ci contient.

Il faut donc regarder ceux-ci comme des cavités cellulaires *bien closes*. Les FIG. **10**, **12**, **13**, **46**, **48**, **50** et **62** montrent les divers aspects du tissu intermédiaire quand il forme un plancher dans la cavité sanguine, — disposition qui nous a porté à lui donner son nom.

La FIG. **9** montre le massif du tissu intermédiaire *à plat* et indique assez nettement ses limites dans l'*Asellus*.

Digitized by Google

Chez la *Cirolana*, il ne forme pas, comme dans l'*Asellus*, une longue plaque. Il n'existe dans la lame que le long du bord. Là, ses éléments constituent la paroi mince, mais solide et assez régulière, du *vaisseau marginal* plus ou moins complet, qui remplace la simple gouttière marginale de l'*Asellus*.

Nous avons signalé ce canal et indiqué les cellules en forme de colonnettes ou de cordons qui le rattachent à la paroi de l'organe.

5. En certains endroits, les cellules du tissu intermédiaire paraissent subir une autre modification : elles s'aplatissent ou s'amincissent de diverses façons pour former des cordons ou des membranes.

Toute leur substance se réduit alors à une lame ou à des filaments d'aspect dense et brillant, un peu fibrillaires parfois. Telle est la paroi du canal marginal de l'*Idotea*, l'*Anilocra*, la *Cymothoa* et la *Cirolana* et dans l'endopodite de l'*Asellus*.

En résumé :

Le tissu intermédiaire peut comprendre :

a. des *éléments granuleux*, qui paraissent avoir une fonction en rapport avec la *nutrition*, ou peut-être l'*excrétion* ;

b. et des éléments plus nettement *conjonctifs* ou de *soutien*. Ceux-ci se *vacuolisent* plus ou moins. En même temps, les cordons plasmatiques séparant les vacuoles paraissent s'incruster d'une substance réfractaire, élastique.

La vacuolisation peut aller jusqu'à donner au tissu l'aspect d'un parenchyme végétal.

§ II. Fonctionnement des lames.

Connaissant la structure de ces organes, nous pouvons chercher à nous représenter les phénomènes dont ils sont le siège et les divers actes du processus général de la respiration chez les édriophthalmes.

Tout d'abord, il y a lieu de rechercher quelles y sont les *conditions dans lesquelles se passent les échanges gazeux*, qui sont essentiels à la fonction respiratoire.

Dans le but de préciser autant que possible ces conditions, nous porterons tout d'abord notre attention sur deux points particuliers :

Digitized by Google

1° La nature et l'action de la cloison à travers laquelle se font les échanges gazeux;

2° Les conditions et le mécanisme du renouvellement des gaz respiratoires.

A. Nature et action de la membrane respiratoire.

L'eau extérieure et le sang contenu dans la lame branchiale sont séparés par une cloison tendue entre eux comme la membrane d'un dialyseur. Cette cloison est la paroi de la cavité branchiale. Elle comprend partout deux éléments : la *cuticule* et une *couche épithéliale*.

La constitution de ces deux éléments n'est la même ni dans toutes les lames, ni dans toute l'étendue d'une même lame. L'épaisseur de la cuticule et l'épaisseur de la couche épithéliale varient notablement.

L'influence que doit avoir sur les phénomènes respiratoires la variation de puissance de ces deux couches est une question qui mérite une sérieuse attention.

Elle se rattache à la question, encore incertaine aujourd'hui et débattue depuis bientôt vingt ans entre l'école de Ludwig et celle de Pflüger, à savoir si les poumons et par analogie les parois de toute cavité respiratoire ont une part active dans les processus d'absorption d'oxygène et d'élimination de CO_2.

Il semble que plus la membrane séparatrice est mince, plus aisés doivent être les échanges osmotiques. Or, on constate au contraire que la couche épithéliale est plus épaisse dans les lames qui sont considérées comme spécialement respiratoires. Ainsi, la lame interne de l'*Asellus* possède une couche cellulaire matrice plus puissante que la lame externe. En outre, dans les lames de divers édriophthalmes étudiés, l'épithélium est plus épais dans toute une région de l'organe et beaucoup plus mince dans le reste. L'aire à épithélium plus mince occupe la *région d'arrivée du sang*, c'est-à-dire, semblerait-il, celle où les phénomènes respiratoires doivent être le plus actifs. Partout la couche cellulaire matrice est plus puissante et plus riche en protoplasme dans les organes ou les portions d'organes où la respiration paraît devoir être le plus active.

Si la disposition contraire s'observait, on l'expliquerait en disant que les échanges gazeux dans les organes respiratoires sont de simples phénomènes d'osmose ou de diffusion, ou que les cellules séparatrices jouent le rôle d'une membrane osmotique passive.

Digitized by Google

Mais devant des faits tels que ceux que nous venons d'exposer, on est conduit plutôt à une conclusion diamétralement opposée. On doit au moins se demander si le protoplasme vivant ne joue pas au contraire un rôle très actif dans le phénomène. Rien ne prouve que ce protoplasme laisse tout simplement passer l'oxygène, comme le ferait une membrane morte de parchemin ou de vessie.

Il ne faut pas en effet considérer uniquement les échanges qui se font entre le *sang* et le milieu extérieur, mais aussi ceux qui peuvent se passer entre le milieu extérieur et le *protoplasme épithélial* lui-même.

Le gaz qui a traversé la cuticule et pénètre dans la masse protoplasmatique vivante, dans ce laboratoire de la cellule où se produisent tant de réactions, va-t-il passer en totalité? Ou bien ce protoplasme ne va-t-il pas, au contraire, le retenir en grande partie et former des corps oxydés qu'il utilisera lui-même ou déversera peut-être dans le sang? Rien ne prouve que l'épithélium lamellaire laisse passer *tout l'oxygène* qu'il absorbe. On peut faire la même remarque chez d'autres animaux, les vertébrés par ex. Chez les édriophthalmes, le fait que la couche de protoplasme qui sépare le sang du milieu extérieur est *plus puissante* dans les positions qui doivent être *les plus respiratoires*, est une indication sérieuse. Elle paraît montrer que, chez ces animaux au moins, le protoplasme vivant joue un rôle dans l'absorption et l'utilisation de l'oxygène.

On peut faire des remarques analogues au sujet de l'anhydride carbonique.

B. Renouvellement des gaz respiratoires.

Il s'effectue par l'*agitation de l'eau* d'une part et par la *circulation sanguine* d'autre part.

A. Les déplacements de l'animal et les mouvements des lames branchiales elles-mêmes renouvellent continuellement l'eau à la surface des appareils branchiaux. Des *muscles* spéciaux impriment aux lames divers mouvements, dont le principal est un balancement antéro-postérieur.

Les péreiopodes, dans certaines espèces, peuvent concourir au même but en agitant l'eau.

B. Quant au renouvellement des gaz internes, il est lié évidemment à la *circulation sanguine* dont nous devons dire un mot.

Digitized by Google

1. *Appareil circulatoire des lames.*

C'est un fait admis par tous et établi d'une façon précise, surtout à la suite des recherches de DELAGE, que la branchie contient dans son *article basilaire* ou protopodite un vaisseau afférent et un vaisseau efférent. Ces deux troncs vasculaires sont en rapport l'un avec l'autre du côté distal, non par une arborisation et un réseau capillaire comme chez les vertébrés, mais par l'intermédiaire d'une *vaste cavité traversée par des piliers.*

Voici dans quels termes DELAGE décrit le cours du sang dans la branchie de l'*Anilocra.*

« A chaque pédoncule correspond un vaisseau afférent venu du sinus » abdominal et un vaisseau efférent. Chacun de ces vaisseaux se divise en » deux branches, une pour chaque lamelle branchiale insérée sur ce pédon- » cule. Dans chaque lame branchiale, le vaisseau afférent suit le bord in- » terne et se continue au sommet de l'organe avec le vaisseau efférent qui » suit le bord opposé. Dans l'espace qui sépare ces deux vaisseaux, l'organe » branchial est conformé de manière à mettre le liquide sanguin en rap- » port avec l'eau ambiante le plus longtemps possible. Que l'on se repré- » sente chaque lame branchiale comme formée d'une vésicule aplatie dont » les parois très minces seraient adhérentes l'une à l'autre dans des points » très rapprochés et distribués régulièrement. Ces points laissent entre eux » des espaces à peine plus grands qu'eux-mêmes formant un système de » canaux mille fois séparés et mille fois réunis, obligeant les globules à » suivre une voie tortueuse pour traverser la branchie. »

Ces données n'empêchent pas l'observateur de se poser certaines questions au sujet du cours du sang dans la branchie. Quel chemin suit-il dans la salle à piliers? Comment le liquide, qui y est contenu à un moment donné, est-il renouvelé dans toute l'étendue de cette large cavité munie seulement de deux orifices *situés l'un près de l'autre*, dans le basipodite? Comment la *stagnation* est-elle évitée surtout à l'extrémité distale?

La réponse à ces questions ne peut se faire en une phrase : les dispositions qui dirigent le courant varient d'un animal à l'autre. Toutefois, si en jetant un coup d'œil d'ensemble sur toutes les branchies que nous avons étudiées, on cherche à découvrir ce qu'il y a de constant dans le mécanisme, on arrive à la conclusion que voici :

Digitized by Google

Le sang d'arrivée et le sang de retour trouvent une voie plus facile le long du bord de la lame : il exise *partout* une *voie marginale* aisée. Dans l'espace *central* au contraire, il se trouve des *obstacles*, surtout au voisinage de la base, où le canal afférent et le canal efférent sont voisins. Ces obstacles sont spécialement causés par le tissu intermédiaire. Ils ont pour premier effet d'empêcher le sang qui arrive par l'orifice d'entrée de passer directement et tout entier dans l'orifice de sortie, en coupant au court et en évitant de parcourir la portion distale, où une stagnation plus ou moins complète pourrait se produire dans ce cas.

Dans l'examen des cas particuliers, nous avons donc à porter notre attention principalement sur deux points : l'*obstacle central* et les *voies marginales*.

1° *Asellus*.

Rappelons au lecteur nos figures de la planche I. La voie marginale y est bien distincte : c'est une simple *gouttière*. La fente ou ouverture de cette gouttière est *béante* sur toute sa longueur; elle n'y est fermée que de distance en distance par la première série de piliers. Notez que la paroi de cette gouttière est formée de tous côtés par des éléments épithéliaux : l'épithélium marginal et les premiers piliers. Le tissu intermédiaire ne se montre pas dans sa cavité, ou du moins il n'y fait que rarement une saillie plus ou moins accentuée, FIG. **10** à **13**.

Cette gouttière marginale est la continuation directe du vaisseau afférent. Si elle était fermée en canal, elle conduirait directement tout le sang vers l'extrémité distale de la lame.

Elle présente du côté interne une longue fente qui est béante entre les piliers. Le sang trouve entre ceux-ci une série de passages qui lui permettent de couper plus directement vers la portion de la gouttière marginale qui suit l'autre bord et qui est efférente. Chacun de ces petits passages » interpiliaires « qui bordent la gouttière est trop étroit pour donner issue à tout le courant sanguin qui arrive sous pression. Mais chacun d'eux jusqu'au dernier reçoit pourtant un petit courant dérivé qui s'engage dans les méandres de la salle à piliers, FIG. **9**.

Il existe donc sur le bord de l'organe un courant marginal qui va jusqu'aux environs de l'extrémité distale et qui envoie en chemin une série de petits courants dérivés dans la cavité à piliers.

Digitized by Google

La même disposition existe au bord *efférent* de l'organe. Telle est la *voie marginale.*

Quant à l'obstacle central, il est formé par les piliers eux-mêmes et par le tissu intermédiaire. Tout d'abord, celui-ci forme *à la base de l'organe* un mur complet entre le sang qui arrive et le sang qui retourne. Il y constitue un massif compact qui touche aux deux lamelles et qui ferme complétement l'espace intrabranchial au milieu. La FIG. 10 montre ce massif coupant toute communication entre la portion afférente et la portion efférente de la cavité intrabranchiale. Ce mur complet ne s'avance pas très loin dans la lame vers l'extrémité distale. Il se détache bientôt des deux lamelles et s'engage dans la salle à piliers sous la forme d'un plancher horizontal suspendu aux piliers eux-mêmes et pouvant s'étendre jusqu'au bord de la gouttière marginale, ainsi que nous l'avons vu dans la partie descriptive.

Cette portion suspendue, en réduisant la cavité de la salle à piliers, joue également le rôle d'un obstacle partiel au passage direct et rapide du sang d'arrivée dans la portion proximale de cette large cavité, et par suite à sa stagnation dans la portion distale. Nous disons un obstacle partiel, parce qu'il ne fait que réduire l'étendue de la cavité de la salle à piliers et de chacune de ses portes d'entrée interpiliaires sur le côté de la gouttière marginale. Le sang qui pénètre entre deux piliers, rencontrant cet obstacle, doit se diviser en deux petits courants, dont l'un passe au-dessus du plancher et l'autre reste en dessous. La surface d'oxygénation de l'organe n'est donc pas diminuée, mais le sang est divisé en deux nappes : une nappe supérieure et une nappe inférieure, séparées par le plancher de tissu intermédiaire et parsemées de piliers.

Telle est la constitution des cavités sanguines de la branchie. Notons spécialement ici un fait qui ressort de cette description : *l'organe ne contient aucun vaisseau sanguin proprement dit.* C'est à tort, selon nous, que l'on emploierait le terme *vaisseau* pour désigner les voies marginales afférentes. Un vaisseau sanguin est essentiellement un tube à paroi propre de nature conjonctive et d'origine mésodermique. Appliquer ce terme à d'autres productions, c'est changer le sens des mots et méconnaître les homologies. Nous n'appelons pas vaisseau la voie marginale chez l'*Asellus*, parce qu'elle ne possède pas de paroi propre : ce n'est *pas un vaisseau sanguin*, c'est *un organe épithélial.*

Dans les lames de l'*Asellus*, le sang est donc charrié jusqu'à la cavité

Digitized by Google

par un *véritable vaisseau afférent* pédonculaire. Mais devant lui s'ouvre une large voie marginale qui est *épithéliale*. Celle-ci présente sur son côté interne une série de passages interpiliaires, par lesquels il s'engage dans l'étage supérieur ou dans l'étage inférieur. Après y avoir serpenté, il pénètre dans la gouttière marginale efférente, grâce à des passages semblables aux premiers; et par elle il est conduit dans le pédoncule, d'où il se rend par des voies plus ou moins nettes, en serpentant entre les muscles, jusqu'au sinus péricardique.

Répétons-le donc : *il n'y a chez l'Asellus aucune trace de vaisseaux*; le sang circule pendant tout son trajet *branchial* dans *une cavité épithéliale*.

Nous insistons sur ce point, parce que, dans d'autres espèces, on voit au contraire apparaître de véritables formations vasculaires, ainsi que nous l'avons dit dans nos descriptions et noté dans notre étude du tissu intermédiaire, et ainsi que nous allons le montrer encore en comparant les autres espèces à l'*Asellus*.

2° *Anilocra et Cymothoa*, PL. VI.

Rappelons en résumant ce que nous avons décrit avec détails dans la partie spéciale de ce mémoire au sujet de ces deux espèces.

Dans l'une et l'autre, il y a une plaque de tissu intermédiaire, qui, partant de la base, s'avance un peu vers l'extrémité distale de l'organe, mais s'arrête bientôt. Cette plaque est un peu plus développée chez la *Cymothoa* que chez l'*Anilocra*.

Cette portion du tissu intermédiaire y est donc moins importante que dans l'*Asellus*.

Ce fait n'a pas une bien grande valeur au point de vue comparatif.

Mais il est un autre fait qui, envisagé à ce même point de vue, donne plus d'importance à ces deux espèces : c'est l'apparition d'un canal amenant le sang à l'organe et qui possède la constitution d'un véritable vaisseau. C'est le *vaisseau marginal afférent*, FIG. **14** et **65**.

Sa portion conjonctive ne constitue un tube complet et autonome qu'à la base de l'organe; après cela, elle passe à l'état de gouttière formant tube par son application contre le fond de la gouttière marginale hypodermique. C'est déjà un vrai vaisseau, mais il est assez faible encore.

Dans la série des animaux que nous possédons, l'*Anilocra* et la *Cymothoa* constituent donc des termes intéressants, parce qu'on y voit *apparaître un organe nouveau*, le *vaisseau sanguin branchial* proprement dit, continuation branchiale du vaisseau pédonculaire afférent.

Digitized by Google

3° *Cirolana*, Pl. IV, fig. **35**.

Suivons le cours du sang dans la branchie de cette intéressante espèce. Il arrive à l'organe par un vaisseau pédonculaire, et celui-ci, comme dans l'*Anilocra* et la *Cymothoa*, pénètre dans la gouttière marginale.

On l'y trouve d'abord sous la forme d'un canal complet; mais à peu de distance de la base, il perd une partie de sa paroi et passe à l'état de simple gouttière, ainsi que nous l'avons vu.

Rappelons que cette gouttière, en s'appliquant contre les parois de la gouttière marginale, forme avec celle-ci un canal clos, présentant seulement des perforations de distance en distance.

Par ces perforations, le sang s'échappe dans la cavité à piliers. Jusqu'ici tout se passe donc comme chez l'*Anilocra* et la *Cymothoa*. Mais dans la gouttière marginale *efférente*, les choses se modifient : la *gouttière loge un vaisseau marginal tout semblable au vaisseau afférent*. Un progrès est donc réalisé sur l'*Anilocra* et la *Cymothoa*.

La voie de retour est organisée en vaisseau comme la voie d'arrivée : *il y a un vaisseau afférent et un vaisseau efférent*.

4° *Idotea*, Pl. IV, fig. **45** et **46**; Pl. V, fig. **47** à **50**.

Si l'on compare cette espèce à la précédente, on constate deux différences :

1° Les deux vaisseaux marginaux existent, mais ils sont *mieux établis*, plus autonomes, beaucoup moins dépendants de l'épithélium marginal que dans la *Cirolana*.

2° De son côté, la masse du tissu intermédiaire du limbe est *très développée*, plus puissante même que dans l'*Asellus*. De plus, on trouve déjà dans la base de la lame une masse compacte de ce tissu enfermant la base des vaisseaux marginaux. En outre, la masse du limbe est découpée d'entailles qui conduisent le sang plus directement que dans les autres espèces, du vaisseau afférent au vaisseau efférent à travers la cavité branchiale.

La branchie de l'*Idotea* a donc une tendance marquée à devenir un organe *compact et mésodermique*.

Conclusion.

De ce coup d'œil comparatif que nous venons de jeter sur ce que nous avons appelé l'*obstacle central* et les *voies marginales* dans cinq espèces, il résulte que le cours du sang y est en général fort simple.

Digitized by Google

La lame branchiale n'est en somme qu'un petit appareil circulatoire : c'est un organe creux dont les cavités sont sanguines. Celles-ci peuvent être *complétement épithéliales*, simplement coupées en deux par un plancher mésodermique (*Asellus*), ou bien comprendre *un véritable vaisseau sanguin marginal*, afférent et efférent.

En même temps que ces vaisseaux se développent, la masse du tissu intermédiaire augmente et l'organe tend à devenir massif et compact. Chez l'*Idotea*, dernier terme de notre série, ce tissu est déjà très important et une partie des vaisseaux marginaux en est même entourée.

Ces remarques présentent de l'intérêt au point de vue de la morphologie comparée. En effet, il semble en découler que l'état non vasculaire de la lame branchiale est une disposition primitive, — c'est celle des *crustacés inférieurs*, — et que l'apparition du tissu intermédiaire, son développement et surtout sa transformation en vaisseaux sanguins constituent un progrès.

Les cas signalés nous apparaissent comme les premiers stades d'un développement qui atteint son maximum chez les *crustacés supérieurs*, les décapodes, où le tissu intermédiaire prend une telle importance que la lame branchiale y devient un organe massif, dont la cavité épithéliale est remplie de tissu conjonctif, organisé en vaisseaux. Ce tissu y fait disparaître les lacunes et le sang y est complétement enfermé dans un système de vaisseaux mésoblastiques, dont les canaux marginaux de l'*Anilocra* et de la *Cymothoa* sont les premières ébauches.

Nous reviendrons plus tard sur ces remarques dans la partie de notre travail qui traitera des décapodes.

Voilà donc un premier élément du problème du renouvellement des gaz du côté interne : la structure de l'appareil ou du département circulatoire branchial.

2. *Mécanisme de la circulation branchiale.*

Mais quel est le mécanisme qui produit et règle la circulation du sang dans ce système?

Il est évident que c'est la contraction du cœur qui chasse le liquide à travers tout le système des lacunes du corps. Peut-être s'y joint-il une certaine aspiration diastolique; mais cela n'est point démontré.

On peut se demander toutefois si une autre action n'intervient pas dans le mécanisme général de l'organe, sinon pour produire le courant continu

Digitized by Google

qui traverse l'organe, du moins pour *régler la quantité de sang* que peut contenir l'organe ou même pour *le vider* presque complétement à certains moments.

Telle est en effet une des fonctions que l'on peut attribuer aux *piliers* de la cavité branchiale. Ceci nous conduit à l'étude de la fonction des piliers.

Fonction des piliers.

Quelle que soit la signification cytologique des piliers ou ponts qui, traversant la cavité sanguine, s'attachent aux deux parois opposées de la lame branchiale, leur disposition même dans l'organe conduit l'observateur à se demander quelle est la raison d'être, le rôle physiologique de ces curieuses productions.

A ne considérer que leur situation dans l'organe, leurs rapports avec ses parois, on pourrait leur attribuer un rôle entièrement passif : celui *d'empêcher l'écartement exagéré* des parois de la lame, ou bien au contraire le *reserrement* complet de la cavité sous l'action d'une pression extérieure, qui viendrait à l'emporter sur la pression interne.

De longues colonnettes minces comme celles de la lame externe de l'*Asellus* ou des *Cloportes*, FIG. **68**, ne peuvent évidemment servir qu'à limiter l'écartement des deux lamelles.

Au contraire, les robustes piliers de la *Cirolana*, de l'*Anilocra* et de la *Cymothoa* pourraient très bien s'opposer à leur trop grand rapprochement.

L'un et l'autre de ces mouvements exagérés doivent être évités pour le fonctionnement régulier de l'organe.

En effet, si les deux lamelles pouvaient s'écarter librement, l'organe tendrait à prendre une forme vésiculeuse, — c'est une loi physique, — à la moindre perturbation qui pourrait se produire dans le courant efférent, le canal afférent continuant à déverser le sang dans l'organe. Dès lors, une stagnation plus ou moins accusée du sang respiratoire pourrait se produire. Si au contraire une pression extérieure s'exerçait sur les lamelles, la cavité pourrait se trouver complétement effacée et la circulation branchiale serait arrêtée.

Il semble donc certain qu'en toute hypothèse les piliers jouent ce rôle passif.

Mais si l'on porte son attention sur la structure de ces productions et si l'on tient compte de certaines considérations d'un autre ordre, on est porté à se demander si leur rôle se borne à cela.

Digitized by Google

Ces piliers ne sont-ils pas *doués de contractilité?*

Avant de donner une réponse à cette intéressante question, faisons remarquer que l'utilité de brides contractiles reliant les deux lamelles se conçoit aisément. Il est clair que le mécanisme de l'organe est plus parfait, s'il contient des *organes régulateurs*, capables d'augmenter ou de diminuer à tout instant le volume de la cavité sanguine et d'y admettre à un moment donné une masse de sang plus ou moins considérable, ou de l'en expulser d'une façon plus ou moins complète.

On peut même admettre que, quel que soit le mécanisme de la circulation dans la branchie, des dilatations et des rétrécissements alternatifs de sa cavité ne pourraient que favoriser le renouvellement du sang et son oxygénation.

Cependant, il est une considération qui est de nature à inspirer la circonspection sur ce point : c'est cette remarque que si ces colonnes sont réellement douées d'une contractilité exaltée, semblable à celle du protoplasme musculaire, nous possédons *un cas nouveau et extrêmement remarquable de muscles épithéliaux, épiblastiques* (1), bien plus intéressant que celui des cellules épithéliales musculaires des cœlentérés, parce qu'il appartient à des animaux bien plus élevés et plus différentiés.

Nous avons donc cru nécessaire, avant de considérer cette contractilité comme une donnée acquise, de faire une étude attentive de la question.

(1) Notre première pensée, à la vue de ces éléments à structure si apparemment musculaire, fut de leur attribuer une origine mésoblastique, de les considérer comme des cellules détachées du massif mésoblastique général et localisées entre les éléments épithéliaux des lamelles branchiales. La pénétration de cellules mésoblastiques dans un épithélium est un fait normal et fréquemment constaté en histologie, particulièrement chez les arthropodes.

A ne considérer que les piliers de la *Cirolana*, de la *Cymothoa* et de l'*Anilocra*, cette interprétation paraît très admissible. Rien, en effet, dans la structure des branchies de ces trois espèces ne s'oppose à l'admission de l'origine mésoblastique des cellules à faisceaux que l'on y rencontre.

Cependant, l'examen comparatif des espèces voisines, *Asellus*, *Idotea* et surtout *Conilera*, ne nous permet pas de douter de la nature épithéliale de ces productions. Dans l'*Asellus* et l'*Idotea*, nous l'avons suffisamment démontré, les piliers sont évidemment des organes épithéliaux. Pourtant, dans ces éléments, le protoplasme présente déjà une structure fibrillaire nettement apparente; et il est même possible d'y retrouver un commencement de localisation de la partie différentiée, FIG. 4. Cette constatation à elle seule suffirait par analogie, si pas à faire rejeter, du moins à infirmer l'origine mésoblastique des cellules à structure musculaire de la *Cirolana*, de l'*Anilocra* et de la *Cymothoa*.

Mais il y a plus : les recherches que nous poursuivons sur la *Conilera*, espèce voisine de la *Cirolana*, et dont nous publierons incessamment les résultats, confirment absolument notre manière de voir. — Nous trouvons, en effet, réunis dans cette espèce les caractères que nous voyons séparés dans l'*Asellus* et la *Cirolana*. D'un côté, toutes les cellules constitutives de l'épithélium interviennent dans la formation des piliers, et de l'autre, un grand nombre de ces piliers contiennent le remarquable faisceau constaté chez la *Cirolana*.

Digitized by Google

Nous sommes arrivé à cette conclusion que, tout extraordinaire que soit ce fait, *les cellules épithéliales des lamelles branchiales*, au moins dans certaines espèces, *possèdent des portions contractiles ou dont la structure est analogue à celle de la substance musculaire.*

L'étude de la structure des piliers et des réactions de leur substance, celle de leur innervation et enfin l'observation directe des organes vivants nous ont conduit à ce résultat.

1° *Structure de la substance des piliers.*

Si l'on n'examine que les piliers simples de l'*Asellus* et de l'*Idotea*, on n'y remarque en définitive qu'une structure fibrillaire, peu différente de celle qu'on observe dans bien des cellules qui ne jouissent nullement d'une contractilité *spéciale*. Plus d'un épithélium digestif chez les arthropodes présente des fibres parallèles, disposées en faisceaux réguliers, et aussi puissantes que celles de certains piliers branchiaux. Citons un seul exemple : l'épithélium digestif des isopodes eux-mêmes.

Mais on trouve chez le même animal des piliers qui présentent déjà un aspect différent. Le faisceau de fibres qu'il contient possède déjà dans son ensemble ou du moins en certains points un aspect plus homogène. Si on examine l'organe à plat, on constate que la section optique de ces faisceaux est assez nettement limitée d'avec le protoplasme ambiant et présente un aspect brillant.

Cet aspect des faisceaux de fibrilles et leur forme bien délimitée font déjà penser à la substance musculaire.

Mais si, abandonnant cette espèce, on passe aux remarquables piliers de la *Cirolana*, ou de l'*Anilocra* et de la *Cymothoa*, on est vivement frappé de la ressemblance que présente la section optique transversale de leurs faisceaux musculaires avec celle d'un muscle ordinaire. Cette section est divisée en de nombreux petits champs polygonaux, très réfringents, séparés par de minces fentes moins brillantes. Bien souvent, il est tout à fait impossible de trouver la moindre différence entre les deux structures. La constitution de ces faisceaux étudiés en section paraît être exactement la même que celle d'un muscle strié ordinaire, examiné de la même façon.

Si l'on examine les piliers non plus en coupe optique, mais suivant leur longueur, on constate que leur substance présente une réfringence spéciale bien plus marquée que chez l'*Asellus* ou l'*Idotea*. Cet aspect est le même que celui que présentent souvent, même examinées en longueur, les

Digitized by Google

fibres musculaires, en certains endroits où la striation transversale n'apparaît point, -- endroits que l'on trouve toujours nombreux dans les préparations de fibres d'arthropodes.

Nulle part, cependant, nous n'avons remarqué de striation transversale évidente. Toutefois, on peut se demander si la bande obscure révélée dans le pilier de la *Cirolana* par l'hématoxyline au fer de HEIDENHAIN n'a pas la signification d'une bande transversale de muscle, c'est-à-dire d'une bande qui devrait son origine d'une part à la présence entre les filaments parallèles de trabécules transversales unissantes et d'autre part à l'existence dans l'enchylème d'une quantité plus ou moins grande de myosine. Le pilier serait alors un muscle très court possédant une seule bande transversale accentuée et encore mal régularisée. C'est là une question fort difficile, à laquelle nous ne sommes pas à même de répondre d'une manière satisfaisante pour le moment. Nous n'avons pas pu jusque maintenant nous procurer les matériaux frais nécessaires pour des recherches de ce genre. Mais si cette hypothèse se vérifiait, on s'expliquerait facilement les divers aspects que présente cette bande : ils seraient en rapport avec l'état de contraction plus ou moins complète de ce muscle, ce qui d'ailleurs semble ressortir de l'examen de nos préparations.

L'impression qui nous reste de l'étude de tous les piliers que nous avons examinés est que la substance des faisceaux délimités présente une structure plus semblable à la structure musculaire qu'aucune autre production cellulaire dont nous ayons connaissance.

Nous disons que telle est la conclusion à laquelle nous mène l'étude de la structure intime seule. Mais l'étude d'autres propriétés de cette substance nous conduit d'une façon bien plus convaincante au même résultat.

2° *Réactions de cette substance.*

Nous avons été frappé dès le début de nos recherches de la façon dont les faisceaux se comportent vis-à-vis des réactifs. Nos coupes et nos lames montées entières contiennent très souvent au voisinage de la base de l'organe des portions de fibres musculaires ordinaires. Or, dans celles-ci comme dans les piliers, la substance différentiée présente toujours la même coloration et se délimite toujours aussi nettement et de la même façon de la portion non différentiée du protoplasme. Nous avons insisté suffisamment sur ces réactions des faisceaux fibrillaires dans notre partie descriptive; ajoutons que si elles sont de la plus grande netteté dans la *Cirolana*, elles

Digitized by Google

sont moins frappantes, mais encore bien réelles, dans l'*Anilocra*, l'*Idotea*, la *Cymothoa*.

On voit donc que l'aspect des faisceaux fibrillaires des piliers et leurs réactions vis-à-vis des matières colorantes sont identiques à l'aspect et aux réactions de certains muscles, ce qui conduit à la conclusion qu'ils doivent être de *même nature* et, par conséquent, *contractiles*.

3° *Innervation des piliers.*

Enfin, le fait que les piliers reçoivent des terminaisons nerveuses vient encore à l'appui de notre manière de voir.

En effet, rien ne nous autorise à regarder ces productions comme des appareils sensitifs. Leur structure ne rappelle en rien celle d'aucune forme de terminaison nerveuse connue. D'ailleurs, chez les arthropodes, les ramifications terminales des nerfs sensitifs aboutissent presque toujours, sinon toujours, à des poils. Et ces derniers existent, en grand nombre, ainsi que nous l'avons vu, sur le bord et sur le plat de l'organe.

Or, si ce n'est pas la sensibilité que ces ramifications nerveuses portent aux piliers, leur fonction est bien claire : ce sont des *nerfs moteurs*.

Cette conclusion importante implique la nature *contractile* musculaire des piliers.

4° *Observation directe de la contraction.*

Organes vivants. Instruit par ces diverses remarques, nous ne nous sommes cependant pas trouvé satisfait; il fallait encore constater, *de visu*, le fait de la contraction des piliers. Or, ceci est loin d'être aisé.

On peut bien examiner des lames branchiales vivantes en plaçant sur un porte-objets un *Asellus* couché sur le dos, ou même en extirpant rapidement un de ces organes et l'examinant de suite dans une goutte de sang prise à d'autres individus.

Mais on n'aperçoit alors que le pied des piliers et on n'en peut étudier ainsi que la section optique, FIG. **14**. Or, ce sont là des conditions très défavorables à l'observation du phénomène de la contraction. Il est fort douteux que l'on puisse même constater la contraction d'un muscle véritable en l'examinant de cette manière, en section optique. Aussi n'est-il pas étonnant que nous n'ayons abouti dans cette première série d'essais qu'à des constatations moins démonstratives que nous ne l'eussions désiré.

Il est certain toutefois que l'on observe dans les lames examinées à

Digitized by Google

plat des mouvements tremblotants des deux lamelles et, comme la faible longueur des muscles cylindriques ne peut leur permettre de produire des mouvements d'une grande amplitude, surtout dans les conditions anormales où on les observe, ils nous ont paru suffisants pour lever tous les doutes.

Organes fixés. Ajoutons qu'il est un autre genre d'objets dont l'examen vaut à peu près celui des muscles vivants. C'est celui des coupes. Il nous paraît clair que, si les lames présentent parfois une cavité très large et des piliers très longs, tandis que d'autres fois cette cavité est très réduite, même virtuelle, c'est que le réactif a surpris les unes pendant le relâchement des piliers et les autres pendant leur contraction.

Or, c'est ce qu'on observe dans nos préparations, ainsi que le démontrent nos FIG. **19**, **20**, **22**, **23**, **24**, **66** et **67**, sur lesquelles nous prions le lecteur de jeter un coup d'œil comparatif.

En résumé,

La *structure*, les *réactions*, l'*innervation* des piliers et l'*observation des organes vivants ou fixés* concourent à nous démontrer que ces productions sont douées d'une contractilité semblable à celle des fibres musculaires.

Il existe donc chez les édriophthalmes des cellules épithélio-musculaires.

§ III. Rôle des différentes lames.

C'est avec raison que DELAGE fait remarquer que la lame externe des branchies d'édriophthalmes ne peut être regardée comme un appareil exclusivement protecteur et dépourvu de toute fonction respiratoire.

Il base cette manière de voir sur les données que la méthode des injections lui a fournies sur la circulation dans l'organe, dont il n'a point étudié la structure intime.

Venant après lui, nous pouvons confirmer son opinion en nous basant au contraire sur la structure interne.

Il est clair pour nous que tous les organes appendiculaires possédant la même structure que les branchies doivent remplir la même fonction. S'il en est ainsi, il faut attribuer à la lame externe un rôle très actif, puisque, dans une très grande partie de son étendue, elle a la même structure que la lame interne et, dans le reste, elle présente encore une disposition évidemment favorable à la mise en contact du sang avec le milieu extérieur, FIG. **9** et **10**, *Ex*.

Digitized by Google

Mais s'il en est ainsi, il faut aller plus loin et attribuer une puissance respiratoire spéciale à d'autres portions du corps qu'à celles auxquelles on donne couramment le nom d'organes respiratoires.

Nous disons une puissance *spéciale*. En effet, nous n'ignorons pas que toute cellule respire et que tout organe est dans une certaine mesure perméable aux gaz et par suite respiratoire. Toute la surface du corps respire, mais il faut admettre que la fonction est active, spécialement active, dans d'autres organes encore chez nos édriophthalmes, parce que ces organes ont la structure, favorable aux échanges, qui caractérise les branchies.

Citons d'abord ce que l'on appelle chez l'*Asellus* l'*opercule*. Ce sont les deux exopodites du troisième segment pléal, qui recouvrent toutes les autres lames. Cette lame possède une cavité circulatoire parcourue par des piliers et une disposition interne qui ne diffère pas, ou seulement par des détails, de celle des lames postérieures.

La cuticule toutefois est plus épaisse, au moins sur sa face extérieure. Aussi ne nous refusons-nous pas à la considérer comme moins respiratoire dans son ensemble. Mais il est évident qu'elle l'est sur sa face interne au même degré que les exopodites des autres métamères.

On peut faire les mêmes remarques au sujet des clapets et du telson de l'*Idotea*.

Ainsi donc la *structure interne*, plus encore que l'étude de la circulation, défend de localiser exclusivement la fonction de respiration, disons même plus, la spécialisation fonctionnelle, dans les endopodites seules.

§ IV. Rôle des poils.

Nous avons décrit deux formes de poils : les *poils marginaux* et les *poils de surface*.

Les *poils marginaux* qui reçoivent les branches terminales des ramifications nerveuses ressemblent beaucoup à ceux qu'on rencontre sur bien des organes des crustacés et qui sont regardés comme *tactiles*.

Quant aux petits *poils de surface*, on en a signalé de semblables sur des organes non branchiaux, mais on ne leur attribue avec vraisemblance aucune fonction spéciale.

Nous nous permettons d'émettre à leur sujet une hypothèse : leur rôle ne serait-il pas d'apprécier la qualité de l'eau qui baigne les branchies,

Digitized by Google

d'avertir les centres nerveux de la nécessité de commander des mouvements propres à renouveler cette eau : mouvements des branchies et, en cas de persistance de l'impression, mouvements de locomotion générale, fuite d'un milieu délétère, pauvre en oxygène ou trop chargé d'anhydride carbonique ou d'autres substances nuisibles.

Cet usage paraît du moins très vraisemblable.

Ce travail a été fait sous la direction de M. le Prof. Gilson, qui nous en a proposé le sujet. Nous tenons en terminant à exprimer à notre savant maître toute la reconnaissance que nous lui devons.

Il nous est agréable aussi de présenter ici nos remercîments à M. le Prof. J. B. Carnoy, qui pendant cinq années nous a permis de travailler dans les divers laboratoires de l'Institut Biologique.

Digitized by Google

Digitized by Google

INDEX BIBLIOGRAPHIQUE.

Treviranus : Sur la branchie des *Asellus* et des *Cloportes*.

Audouin et Milne Edwards : Annales des sciences nat., t. 11, 15 et 19.

Duvernoy et Lereboullet : Essai d'une monographie des organes de la respiration de l'ordre des crustacés isopodes; Ann. des Sc. nat., 2e série, t. XV, Zool.

Lereboullet : Mémoire sur les crustacés de la famille des cloportides qui habitent les environs de Strasbourg, 1853. — Mémoire de Strasbourg.

Wagner : Recherches sur le système circulatoire et les organes de la respiration chez le *Porcellio dilatatus;* Ann. des sciences naturelles, 1865, IV, Zool.

G. O. Sars : Histoire naturelle des crustacés d'eau douce de Norwège; 1re livraison, Malacostracés. Christiania.

» An account of the *Crustacea of Norway;* volume I, *Isopoda*, parts III, IV, 1897.

Leydig : Zum feineren Bau der Arthropoden; Archiv für Anatomie und Physiologie, 1855.

Delage : Contributions à l'étude de l'appareil circulatoire des crustacés édriophthalmes marins; Archives de zoologie expérimentale, t. 9, 1881.

Huet, L. : Nouvelles recherches sur les crustacés isopodes; Journal de l'anatomie et de la physiologie, t. 9, 1883.

vom Rath : Zur Kenntnis der Hautsinnesorgane und des sensiblen Nervensystems der Arthropoden; Zeitschr. f. wiss. Zool., 1896.

» Ueber den feineren Bau der Drüsenzellen des Kopfes von *Anilocra mediterranea;* Zeitschr. f. wiss. Zool., 1895.

Claus : Zeitschr. f. wiss. Zool., 1876.

Emil Holmgren : Kongl. Svenska Vetenskaps Akad. Handlingar, 1895.

Rina Monti : Ricerche microscopiche sul sistema nervoso degli insetti; Bollett. scient., 1893-94.

Retzius : Biol. Untersuchungen, neue Folge, I, 1890.

» Das sensible Nervensystem der Crustaceen; Biol. Untersuchungen, VII, Iéna, 1895.

Sye : Beiträge zur Anatomie und Histologie von *Iaera marina*; Kiel, 1887.

Digitized by Google

Digitized by Google

EXPLICATION DES FIGURES.

ABRÉVIATIONS GÉNÉRALES.

Cu., cuticule; *En.*, endopodite; *Ex.*, exopodite; *le*, lamelle externe ou inférieure; *li.*, lamelle interne ou supérieure; *Po.*, pilier; *Ti.*, tissu intermédiaire; *Va.*, voie ou vaisseau afférent; *Ve.*, voie ou vaisseau efférent; *Zr.*, zone branchiale; *Zp.*, zone protectrice; *nf.*, nerf; *Hy.*, épithélium lamellaire.

PLANCHE I.

Asellus aquaticus.

FIG. **1.** Coupe transversale du pléon. Gr. : A × 1. *Op.*, lame operculaire.

FIG. **2.** Coupe sagittale du même, demi-schématique. Gr. : A × 1. *Op.*, lame operculaire; *Ba.*, basipodite.

FIG. **3.** Lame operculaire vue à plat. Gr. : a × 1. *Bi*, bord interne; *Be.*, bord externe; *P.*, poils plumeux des bords; *ps.*, poils courts de surface; *L.*, pli de la lamelle externe. On a dessiné sur le bord interne quelques touffes de pédoncules de vorticelles.

FIG. **4.** Portion de la zone protectrice étalée, traitée par le bleu de méthylène. Gr. : ap. hom. imm. 1,30 × oc. comp. 4. — Les territoires cellulaires y sont très visibles. Les noyaux des territoires contigus sont groupés au nombre de 2 ou de 3 dans les amas protoplasmatiques qui représentent la base des piliers.

FIG. **5.** Coupe longitudinale dans la moitié interne de la lame operculaire. Gr. : DD × 4. *L.*, pli. Le tissu intermédiaire est appliqué contre la lamelle externe et ne s'étend guère au-delà du pli vers l'extrémité distale de la lame.

FIG. **6.** Portion d'une coupe transversale de la même. Gr. : apoc. hom. imm. × oc. 4. La lamelle externe est formée d'une cuticule épaisse et d'un épithélium matrice ordinaire. La lamelle interne est mince. Les noyaux des cellules épithéliales sont massés à la base des piliers; la partie interpiliaire en est dépourvue.

FIG. **7** et **8.** Portion de coupes transversales de la même, montrant les voies marginales. Gr. : DD × 4. *gs.*, globules sanguins.

Digitized by Google

FIG. **9**. Exopodite du deuxième segment respiratoire vu à plat. Gr. : A × 2 réduit. La voie marginale afférente a été injectée. Il en part vers la cavité interlamellaire de nombreux canaux dérivés. On voit par transparence la plaque de tissu intermédiaire. Il occupe la moitié interne de la zone protectrice, *zp*.

FIG. **10**. Coupe transversale de deux lames d'un même segment, faite dans la partie basale. Gr. : DD × 2. *Ti'*., portion différentiée du tissu intermédiaire coupant la partie basale de la cavité branchiale en deux compartiments.

FIG. **11**. Même coupe faite vers le milieu du limbe lamellaire. Elle intéresse la lame externe dans une petite portion de la zone branchiale. Gr. : DD × 2.

FIG. **12**. Portion de coupe transversale de la région afférente de la zone protectrice d'une lame externe vers le milieu du limbe. Gr. : apoc. hom. imm. 1,30 × oc. comp. 6. *m*., membrane cellulaire; *f*. et *m'*., parois vacuolaires. Les deux lamelles présentent les mêmes caractères que la lamelle externe de la FIG. **6**.

FIG. **13**. Même coupe dans la portion distale du bord afférent. Gr. : apoc. hom. imm. × oc. comp. 6. Le tissu intermédiaire fait hernie dans la voie marginale. *f*. et *m''*., parois vacuolaires.

PLANCHE II.

FIG. **14**. Coupe optique d'une portion d'une lame interne étalée, prise à un niveau un peu inférieur à la surface. Gr. : DD × 2. Elle montre les coupes des protubérances *pr*. des cellules multicolonnaires faisant saillie dans la cavité branchiale.

Ainsi vues, ces protubérances apparaissent comme des corps cellulaires libres et indépendants; elles correspondent aux « gebückter Körper » de LEYDIG. Les piliers y apparaissent comme des bandes étoilées plus ou moins régulières.

Cs., canaux sanguins; *M*., limites des territoires cellulaires; *N*., noyau; *n*., membrane du noyau.

FIG. **15**. Une cellule multicolonnaire vue de face au niveau de la surface externe de la lamelle. Gr. : D × 4. *N*., noyau; *mn*, membrane du noyau; *n*., nucléoles. Les plages étoilées représentent la coupe optique transversale des piliers.

FIG. **16**. Une cellule analogue vue dans un plan inférieur. Gr. : D × 4.

FIG. **17**. Aspect d'une cellule multicolonnaire vue de face, traitée par le nitrate d'argent. Gr. : D × 4.

FIG. **18**. Pilier d'une lame interne. Gr. : apoc. hom. imm. 1,30 × oc. comp. 8. Il est dépourvu de noyau.

FIG. **19**, **20** et **22**. Fragments de coupes transversales d'endopodites, à divers états de contraction. Gr. : D × 2. — *N*., noyaux; *n*., nucléoles; *gs*., corpuscules sanguins.

Digitized by Google

FIG. **21**. Vue idéale de deux cellules multicolonnaires en coupe.

FIG. **22**BIS. Poils plumeux de l'opercule au moment de la mue. Gr. : D × 4. *Cl.*, portion de l'ancienne cuticule qui s'est clivée. Elle a emporté avec elle les anciens poils. *So.*, extrémité de la lame portant les nouveaux poils, dont la base est enfermée dans une gaîne.

Cirolana hirtipes.

FIG. **23**. Coupe sagittale du pléon montrant la disposition des lames branchiales. Gr. : *a* × 1. *Ba.*, basipodite ou pédoncule; I, II, III, IV, V, VI, numéros d'ordre des segments abdominaux. — Cette coupe est faite suivant CD de la figure suivante.

PLANCHE III.

FIG. **24**. Coupe transversale du pléon suivant AB de la FIG. **23**. *U.*, uropodes. Gr. : *a* × 1. La plupart des lames externes, *Ex.*, sont à l'état de contraction.

FIG. **25**. Une paire de lames du premier segment pléal. Gr. : A × 1. *Ba.*, basipodite; *mu.*, muscle basal; *fn.*, nerf branchial; *P.*, poils des bords; *Bp.*, bord postérieur; *a.*, angle basal interne de l'endopodite; de droit ou d'obtus qu'il est dans la lame des premiers segments, il devient très aigu dans les lames internes des derniers, FIG. suivante; *dc.*, appendices cuticulaires pectiniformes.

FIG. **26**. Croquis de l'appendice respiratoire du dernier segment pléal. Gr. : A × 1. L'endopodite ne porte plus que deux poils au bord postérieur; *e.*, petit mamelon faisant saillie sur la face interne

FIG. **27**. Endopodite du deuxième segment pléal avec son stylet chez le mâle. Gr. : A × 1.

FIG. **28**. Fragment de lame étalée, avec un poil du bord. Gr. : apoc. hom. imm. 1,30 × 2. *P.*, poils des bords; *np.*, filets nerveux se rendant aux poils; *Ld.*, lambeau de la paroi mésoblastique de la gouttière marginale.

FIG. **29**. Portion de cuticule montrant les organes pectiniformes signalés en *dc* dans la FIG. **25**. Gr. : ap. hom. imm. 1,30 × 4.

FIG. **30**. Fragment d'un endopodite vu à plat. Gr. : ap. hom. imm. 1,30 × 4. *n.*, noyau du pilier; *n'.*, noyau des cellules épithéliales ordinaires.

FIG. **31**. Quelques piliers de l'endopodite vus en coupe optique transversale. Gr. : ap. hom. imm. × 6. La coupe est prise à un niveau un peu inférieur à la surface. Le pilier est une colonne complexe. La cellule centrale seule présente un faisceau de fibrilles bien limité. Ce faisceau constitue l'axe même du pilier; il est entouré d'une gaîne irrégulière de cellules ordinaires. *p.m*, membrane de la cellule centrale; *n.*, noyau de cette cellule; *n'.*, noyaux des cellules de la gaîne.

Digitized by Google

FIG. **32**. Pilier de l'exopodite, formé de deux cellules présentant chacune un cylindre fibreux. — Gr. : ap. hom. imm. 1,30 × 6.

Dans l'exopodite, le cylindre fibreux est entouré d'une gaîne de protoplasme non différentié appartenant à la même cellule. La gaîne de cellules ordinaires n'existe pas ou n'est pas complète. *n.*, noyau de la cellule à faisceau; *n'.*, noyaux des cellules épithéliales de la couche matrice, *Hy.*

FIG. **33**. Un des piliers de l'exopodite, vu à un plus fort grossissement. Gr. : ap. hom. imm. 1,30 × 8.

FIG. **34**. Coupe transversale du bord efférent à la base de la lame. La voie marginale y contient un vaisseau complet à paroi propre, *Ld.*; *Pc.*, pilier reliant la paroi du vaisseau à l'épithélium cuticulaire. Gr. : ap. hom. imm. 1,30 × 4.

PLANCHE IV.

FIG. **35**. Endopodite et exopodite d'un même segment en coupe transversale faite vers le milieu de la longueur des lames. L'endopodite, lame inférieure de la figure, est facilement reconnaissable. La couche épithéliale matrice y est beaucoup plus épaisse que dans l'exopodite. Gr. : DD × 2. La lame mésoblastique, *Ld.*, constituant la paroi du vaisseau marginal, incomplet en cet endroit, appliquée contre le fond de la gouttière épithéliale dans la voie afférente de l'endopodite et dans la voie efférente de l'exopodite, est détachée dans les voies marginales opposées et laisse, entre elle et l'épithélium de la gouttière, une ouverture dans laquelle on voit pénétrer des cellules sphéroïdales, qui sont des corpuscules sanguins. *co.*,*co'.*, lame de tissu intermédiaire; *G.*, massif de cellules granuleuses; *pc*, piliers suspenseurs de la paroi de la gouttière mésoblastique; *Hy.*, épithélium matrice; *n.*, noyaux des cellules épithéliales.

FIG. **36**. Pilier d'un exopodite traité par l'hématoxyline au fer de HEIDENHAIN. Gr. : ap. hom. imm. × 4.

FIG. **37**, **38** et **39**. Coupes transversales des piliers à divers états de contraction. Gr. : ap. hom. imm. × oc. comp. 2. *Hp*, cellules de la couche épithéliale, formant gaîne autour du pilier fibrillaire; *Hy.*, couche épithéliale matrice.

FIG. **40**. Voie afférente d'une lame vers le milieu de sa longueur. Gr. : ap. hom. imm. × oc. comp. 2. La paroi mésoblastique du vaisseau marginal contient un amas de cellules granuleuses, *G.*; *pc.*, piliers suspenseurs de cette paroi.

Idotea tricuspidata.

FIG. **41**. Exopodite du dernier segment respiratoire, dessiné d'après une photographie Gr. : a — 2 — 35 cms. La région efférente, *Zc.*, apparaît plus claire que la région afférente; *C.*, canaux transverses primaires; *c'.*, canaux transverses secondaires.

Digitized by Google

FIG. **42**. Endopodite du premier segment, également dessiné d'après une photographie. Gr. : A apoc. — 40 cms. *P.*, poils des bords; *Cp.*, cellules pigmentaires.

FIG. **43**. Fragment du même plus grossi. Gr. : DD — 2 — 40 cms. *cp.*, cellule pigmentaire. Les piliers y sont disposés en lignes transversales presque continues.

FIG. **44**. Fragment d'un exopodite étalé, montrant deux canaux transverses résultant de l'interruption de la plaque de tissu intermédiaire, d'après une photographie. Gr. : DD × 4 — 45 cms.

FIG. **45**. Autre fragment du même. Gr. : DD × 4 — 40 cms. *c.*, canaux transverses primaires; *c'.*, canaux transverses secondaires.

FIG. **46**. Coupes transversales médianes de deux lames d'un même segment. Gr. : apoc. hom. imm. × oc. comp. 2. — Le tissu intermédiaire existe dans toute la largeur de la lame. Il s'étend de la voie afférente à la voie efférente et envoie dans l'une et l'autre de ces voies deux lames latérales, qui, par leur application contre le fond de la gouttière épithéliale, constituent un tube complet analogue à celui de la FIG. **35**. Les noyaux des cellules de la couche cuticulaire matrice sont tous localisés à la base des piliers. La couche épithéliale dans l'espace compris entre les piliers en est dépourvue. Ce détail, déjà signalé dans les lames externes de l'*Asellus*, s'observe mieux dans les figures suivantes.

PLANCHE V.

FIG. **47, 48, 49**. Coupes transversales de la voie marginale en différents points de son étendue. Gr. : apoc. hom. imm. 1,30 × oc. comp. 4. La disposition de la gouttière mésoblastique, *Ld.*, est variable.

FIG. **50**. Coupe transversale de deux lames dans la région afférente de la moitié distale. Gr. : ap. hom. imm. 1,30 × 2. Le plancher de tissu intermédiaire est interrompu au niveau des canaux transverses, *ct.*

Anilocra mediterranea et Cymothoa (œstrum?)

FIG. **51**. Une des lames internes de l'*Anilocra* d'après une photographie. Gr. : A × 2 — 35 cms. La région afférente. *va.*, est plus dense et moins transparente que la région efférente, *ve.*

FIG. **52**. Un endopodite de la *Cymothoa*, également dessiné d'après une photographie. Même grossissement.

Anilocra mediterranea.

FIG. **53**. Détails cuticulaires s'observant sur le bord marginal des lames. Gr. : apoc. hom. imm. × oc. comp. 4.

FIG. **54**. Fragment de l'épithélium lamellaire étalé. Gr. : apoc. hom. imm. 1,30 × oc. comp. 8. — *pi.*, productions superficielles rappelant les ponts intercellulaires des auteurs.

Digitized by Google

FIG. **55**. Portion de lame examinée en surface au niveau de l'insertion d'un pilier à la cuticule. Gr. : ap. hom. imm. 1,30 × oc. com. 4. *c.*, section optique des faisceaux fibrillaires incrustés de substances réfringentes; *nf.*, filet nerveux arrivant normalement au pilier; *Hy.*, épithélium ordinaire; *pi.*, comme dans la figure précédente.

FIG. **56**. Fragment de cuticule dénudée. Gr. : D × 4.

FIG. **57**. Section optique transversale de la portion moyenne d'un pilier en contact immédiat avec le nerf branchial, *nf.* Gr. : ap. hom. imm. 1,30 × oc. com. 4. *n.*, noyaux du névrilemme; *c.*, faisceau fibrillaire du pilier.

FIG. **58**. Pilier en coupe longitudinale. Gr. : apoc. hom. imm. 1,30 × oc. com. 4. — Chacune des cellules constituant la colonne complexe ou pilier possède un faisceau de fibres, *c.*, *c'.*, *c''.* — *m.*, membrane cellulaire; *m'.*, bande obscure due à un épaississement des filaments des faisceaux. — Les noyaux, *n.*, des cellules à faisceaux sont logés dans une portion non différentiée de protoplasme.

FIG. **59**. Fragment d'une coupe transversale d'une lame. Gr. : ap. hom. imm. 1,30 × oc. comp. 4.

Cymothoa.

FIG. **60**. Deux lames vues en coupe transversale. Gr. : ap. hom. imm. 1,30 × oc. 2. La gouttière marginale mésoblastique n'existe que dans la voie afférente de l'endopodite.

FIG. **61**. Coupe transversale de la lame operculaire au moment de la mue. Gr. : apoc. hom. imm. 1,30 × oc. comp. 4. *Cu'.*, cuticule ancienne détachée; *G.*, cellules granuleuses; *Ld.*, paroi de la gouttière marginale mésoblastique.

FIG. **62**. Portion d'une coupe transversale d'un exopodite dans sa moitié proximale. Gr. : apoc. hom. imm. × oc. comp. 6. *G.*, amas de cellules granuleuses localisées dans le plancher mésoblastique, *Ti.* — *cu'.*, ancienne cuticule.

FIG. **63**. Portion de la lamelle externe d'une lame operculaire dans laquelle la nouvelle cuticule vient de se former. Gr. : ap. hom. imm. × oc. comp. 12.

FIG. **64**. Coupe transversale du bord interne d'un endopodite dans sa moitié proximale. Gr. : ap. hom. imm. 1,30 × oc. comp. 6. — Le tube marginal mésoblastique. *Ld.*, y est encore presque complet. *Hy.*, épithélium lamellaire.

FIG. **65**. Même coupe faite à la base de la lame. Gr. : ap. hom. imm. 1,30 × oc. comp. 6. *G.*, cellules granuleuses éparses dans le tissu intermédiaire qui, à la base de la lame, remplit la voie marginale et rappelle par sa structure l'aspect du tissu conjonctif du corps. Le vaisseau marginal est creusé dans son intérieur.

FIG. **66**. Coupe longitudinale d'un pilier contracté. Gr. : ap. hom. imm. 1,30 × oc. comp. 6. Le pilier, vu dans cet état, apparaît comme formé d'une série de colonnes juxtaposées, sans structure nettement visible et très réfringentes.

Digitized by Google

PLANCHE VII.

FIG. **67**. Coupe transversale d'un endopodite à l'état de relâchement. Gr. : ap. hom. imm. × oc. comp. 6.

FIG. **68**. Fragment d'une coupe transversale d'un endopodite de cloporte. Gr. : ap. hom. imm. 1,30 × oc. comp. 4.

Les figures **69** *à* **77** *se rapportent au chapitre de l'innervation des lames branchiales dans les diverses espèces.*

FIG. **69**. Portion d'un tronc nerveux, *nf.*, de la lame operculaire de l'*Asellus*. Gr. : ap. hom. imm. 1,30 × oc. comp. 4. — *fn'.*, filets nerveux se rendant aux piliers, *Po.*; *N.*, amas de cellules d'aspect particulier. Ce sont probablement des cellules nerveuses sensitives bipolaires.

FIG. **70**. Tronçon d'un filet nerveux de la même lame, entouré d'une gaîne de cellules, dans lesquelles on trouve des cellules bipolaires, N. Gr. : ap. hom. imm. 1,30 × oc. comp. 6.

FIG. **71**. Un endopodite de la *Cirolana*, à plat, montrant la distribution du nerf branchial, *nf.* Gr. : ap. hom. imm. 1,30 × oc. comp. 2, réduit 1/3. On voit sur la partie distale un grand nombre de poils courts de surface, *p.*, auxquels se rendent des filets nerveux. *N.*, amas nerveux très nombreux dans cette région; *P.*, poils longs des bords; *mu.*, muscle basal de la lame.

FIG. **72**. Deux tronçons de nerfs, *nf.*, pris aux environs du bord distal de la même lame. Gr. : ap. hom. imm. 1,30 × oc. comp. 8. *N.*, amas de cellules nerveuses; *N'.*, cellules bipolaires. La partie supérieure de la figure montre les rapports du filet nerveux avec un pilier. On voit en *pm.* un noyau particulier qui se distingue sur les préparations par une coloration spéciale. Il est en relation très intime avec le pilier, ainsi qu'avec le filet nerveux; *n.*, noyau de la cellule du pilier.

FIG. **73**. Portion terminale du tronc principal avant l'entrée de ses rameaux dans les poils. Gr. : ap. hom. imm. 1,30 × oc. comp. 4. *nf.*, tronc principal; *np.*, rameaux se rendant aux poils des bords; *np'.*, filets nerveux des poils courts, *p.*, *p'.* et *p''.* Le poil indiqué par *p''.* a été omis par le graveur; *N.*, *N'.*, *N''.* et *N'''.*, amas de cellules nerveuses.

FIG. **74**. Figure analogue à la précédente, montrant les rapports du filet nerveux d'un poil de surface, *P.*, avec l'amas de cellules nerveuses, *N.* — *S.*, coupe d'un filet nerveux se terminant au pilier, *Po.*, par une cellule à noyau particulier, *pm.*; *Hp.*, gaîne de protoplasme non différentié appartenant à la cellule à faisceau.

FIG. **75**. Croquis divers faits sur des coupes transversales d'un exopodite de l'*Anilocra*, montrant les rapports des filets nerveux avec les piliers. Gr. : ap. hom. imm. 1,30 × oc. comp. 4. *nf.*, coupe des filets nerveux; *S.*, filets nerveux plus minces, ayant des rapports plus étroits avec le pilier; *pm.*, cellule à noyau spécial, qui semble mettre le filet nerveux en relation avec le pilier.

Digitized by Google

PLANCHE VIII.

FIG. **76**. Nerf branchial d'un exopodite de l'*Anilocra*. Gr. : ap. hom. imm. 1,30 × oc. comp. 2, réduit 1/3. *np'*., rameau se rendant au poil, *p*.

FIG. **77**. Tronçon du précédent. Gr. : DD × 2. *nf*., une des branches du tronc principal; *n*., noyau du névrilemme.

FIG. **78**. Figures schématiques montrant les diverses variétés de piliers observés dans les espèces étudiées. *Cfr. Remarques et conclusions*, p. 367.

FIG. **79**. Figures schématiques montrant le processus probable de la genèse des lames branchiales. *Cfr. Remarques et Conclusions* : Signification des piliers bicellulaires.

Digitized by Google

TABLE DES MATIÈRES.

Introduction 297
Historique 298

CHAPITRE I.

Observations personnelles.

Méthodes 301
1. Examen direct des objets et des organes à l'état vivant et après fixation . 301
A) A l'état vivant 301
B) Après fixation 302
2. Méthode des coupes 303
A) Fixation 303
B) Enrobage 303
C) Coloration 304
Signification et disposition de l'appareil respiratoire chez les isopodes. . . . 304

I. Asellus aquaticus.

A. Nombre et disposition des branchies 307
B. Structure des lames. 307
1. Structure de l'opercule. 308
A) Examen de la lame à plat 308
B) Examen des coupes 310
1. La lamelle inférieure ou externe 311
2. La lamelle supérieure ou interne. 312
3. Les ponts ou piliers 313
4. Tissu intermédiaire 315
2. Structure des lames externes des 4e et 5e segments. . . . 316
A) Examen de la lame à plat 316
B) Examen des coupes. 318
1. Lamelles 319
2. Ponts ou piliers interlamellaires 320
3. Tissu intermédiaire 322
3. Lames internes 323
A) Examen à plat 323
B) Examen des coupes. 326
Remarques générales 326
Constitution de la partie épithéliale des endopodites et de la zone branchiale des exopodites 327

Digitized by Google

II. Cirolana hirtipes.

A. Nombre et disposition des branchies 330
B. Structure des lames 330
A) Examen des lames à plat 331
1. Lames externes 331
2. Lames internes 333
B) Examen des coupes 334
1. Lamelles 334
2. Ponts ou piliers 336
3. Tissu intermédiaire et vaisseau marginal 339

III. Idotea tricuspidata.

A. Nombre et disposition des branchies 341
B. Structure des lames 341
A) Examen des lames à plat 341
B) Examen des coupes 343
1. Lamelles 344
2. Piliers. 344
3. Tissu intermédiaire 345

IV. Anilocra mediterranea et Cymothoa (œstrum?).

A. Nombre et disposition des lames 346
B. Structure des lames 346
A) Examen des lames à plat 346
B) Examen des coupes 349
1. Lamelles 350
2. Piliers 352
3. Tissu intermédiaire 353
Innervation des lames branchiales 355
1. Description du trajet du nerf 356
2. Structure des nerfs 358
3. Terminaisons nerveuses 359

CHAPITRE II.

Remarques et conclusions.

§ I. *Structure des pléopodes* 364
A. Éléments épithéliaux 365
B. Signification des piliers bicellulaires. 367
C. Structure des éléments épithéliaux 370
D. Tissu intermédiaire 372
§ II. *Fonctionnement des lames.* 375
A. Nature et action de la membrane respiratoire . . . 376
B. Renouvellement des gaz respiratoires 377
C. Appareil circulatoire des lames 378
D. Mécanisme de la circulation branchiale . . . 383
§ III. *Rôle des différentes lames* 389
§ IV. *Rôle des poils* 390
Index bibliographique 393
Explication des figures 395

Digitized by Google

Digitized by Google

Planche I.

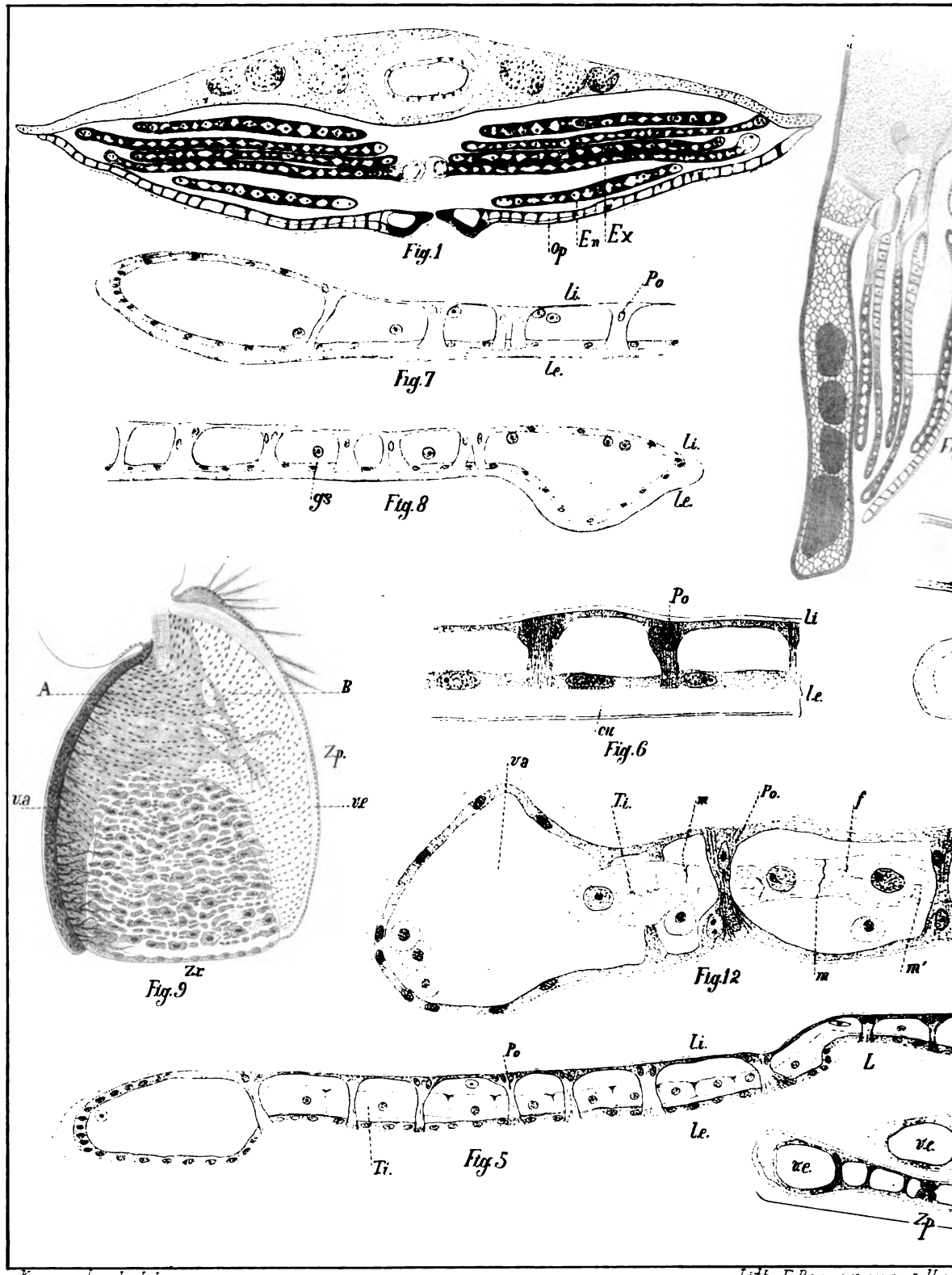

Kimus ad nat delin

Lith. F. Pepermans & Henr

Digitized by Google

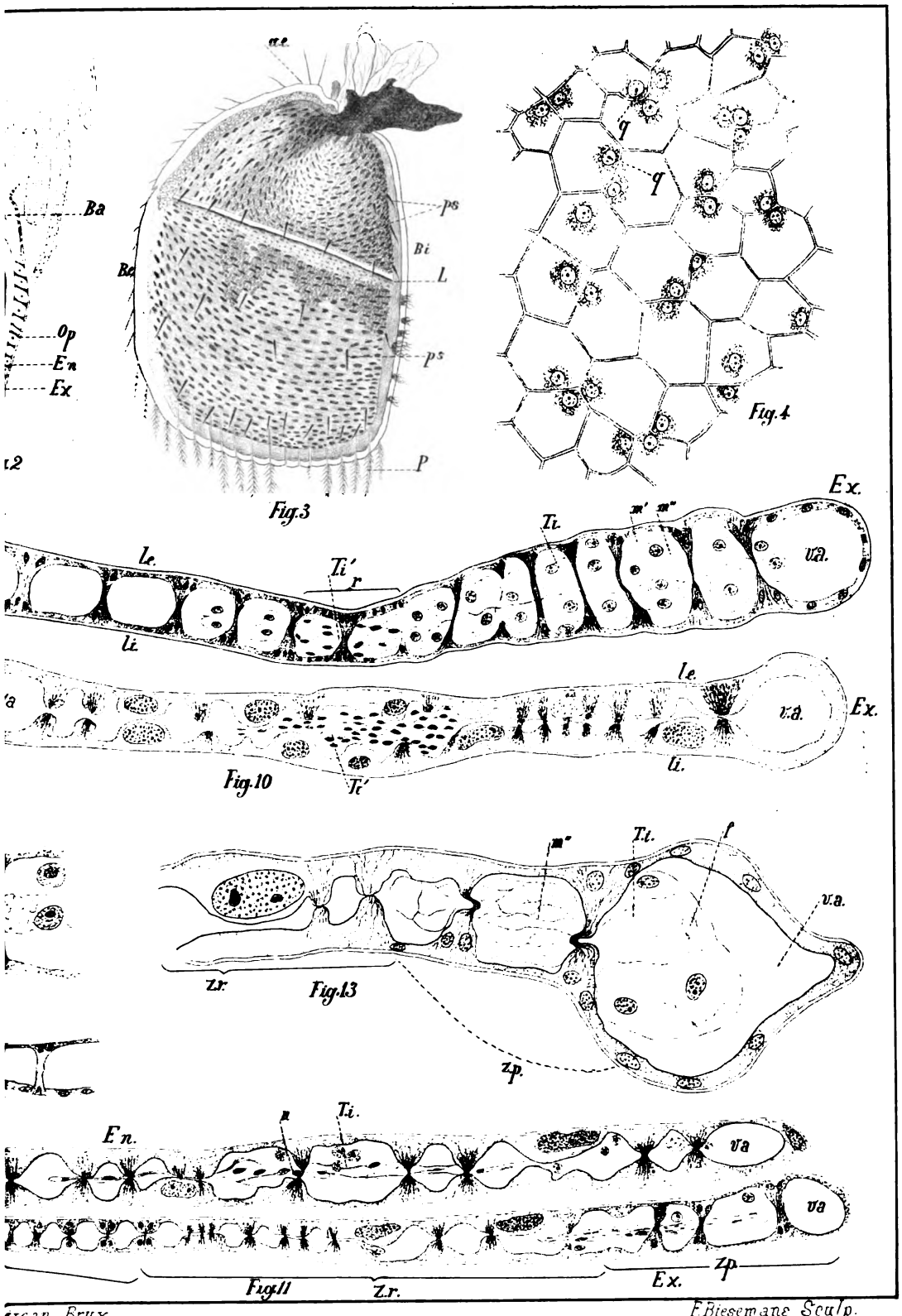

Jean Brux.

F. Biesemane Sculp.

Digitized by Google

Digitized by Google

Digitized by Google

Planche II.



Fig. 14 Fig. 15 Fig. 17 Fig. 19 Fig. 20 Fig. 18 Fig. 22 Fig. 21

Kimus ad nat. delin. Lith. F. Pepermans & Henrijean

Digitized by Google

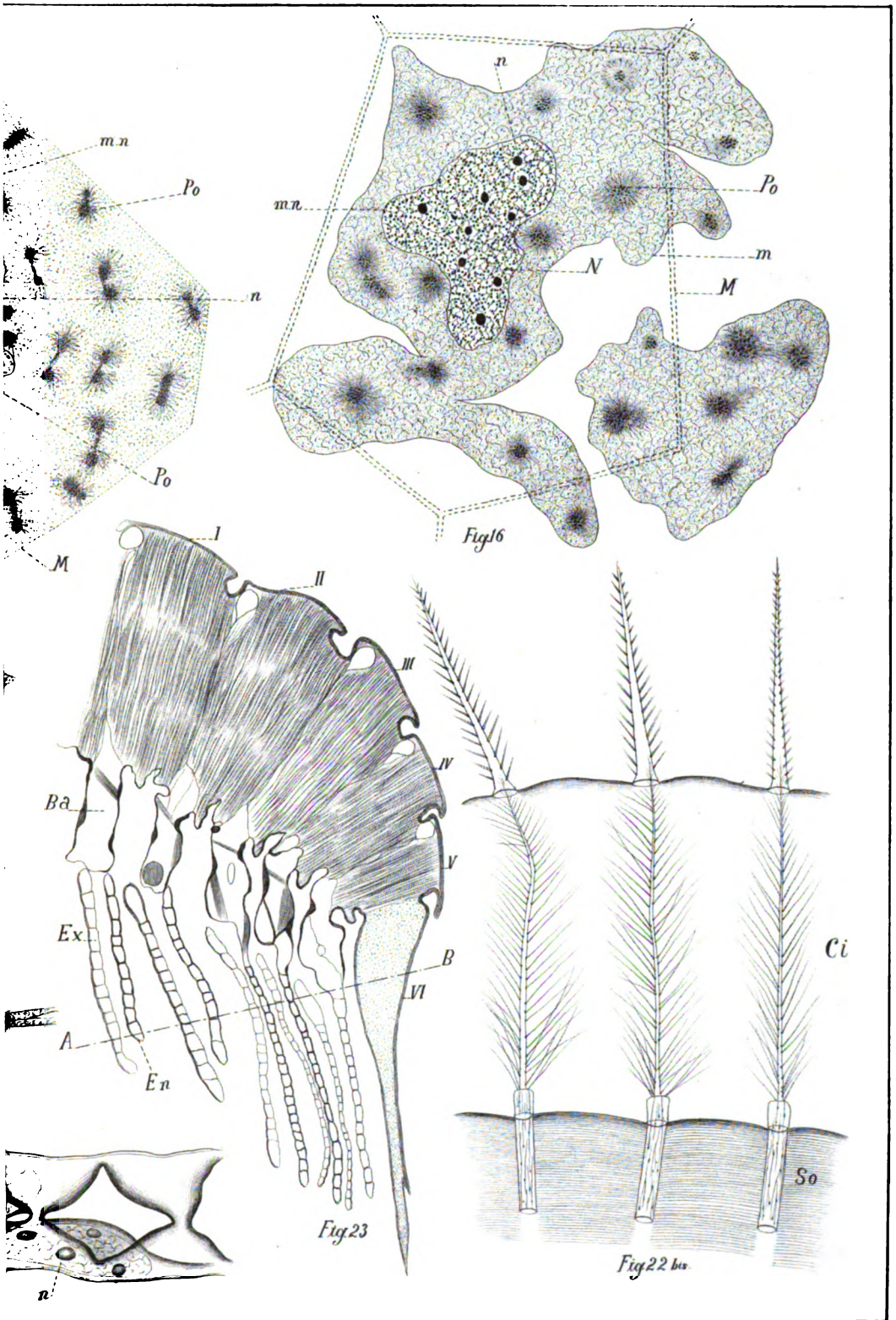

Brux.

F. Biesemans Sculp.

Digitized by Google

Digitized by Google

Digitized by Google

Planche III.

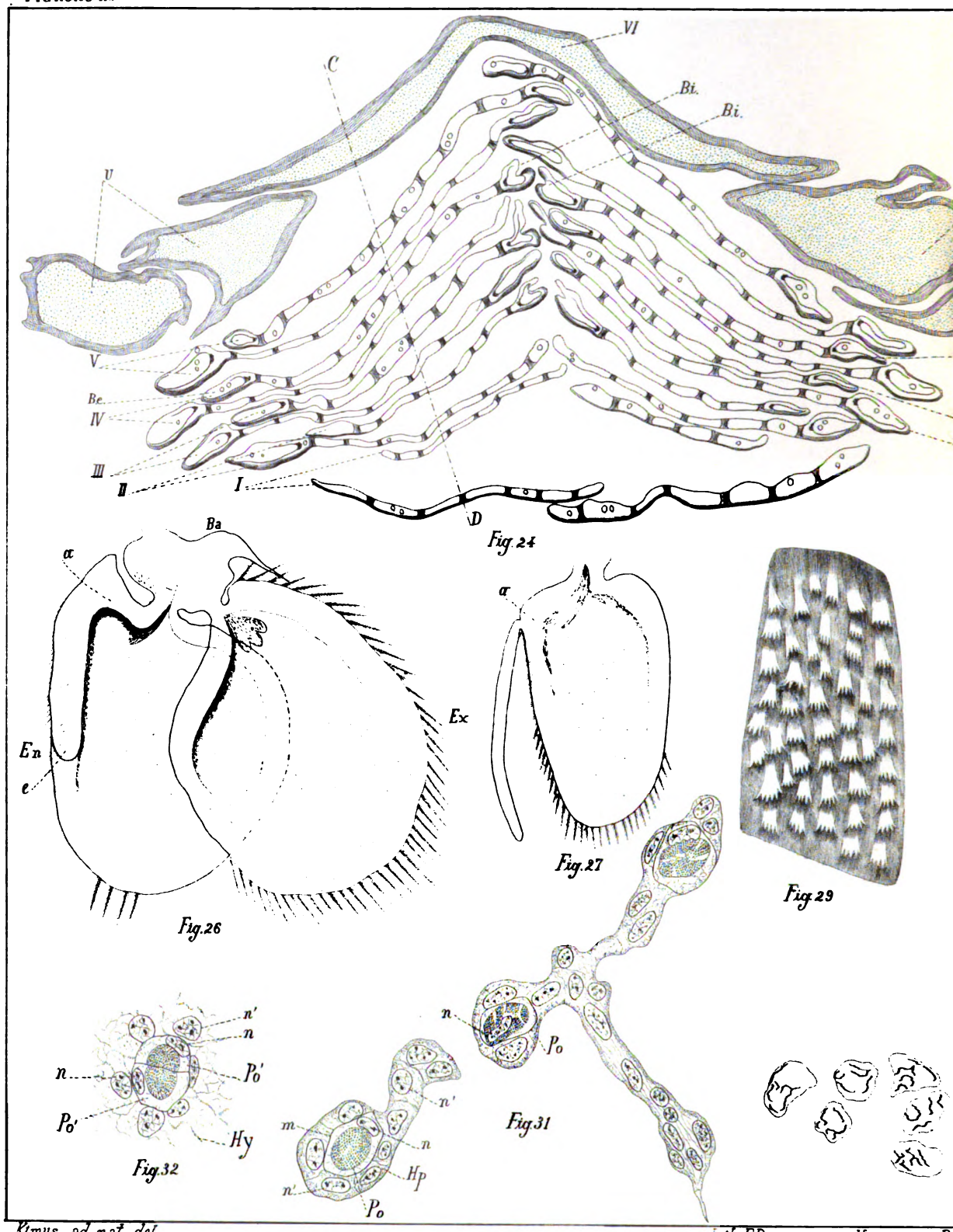

Ktmus ad. nat. del.

Lith. F. Pepermans & Henrijean Bru

Digitized by Google

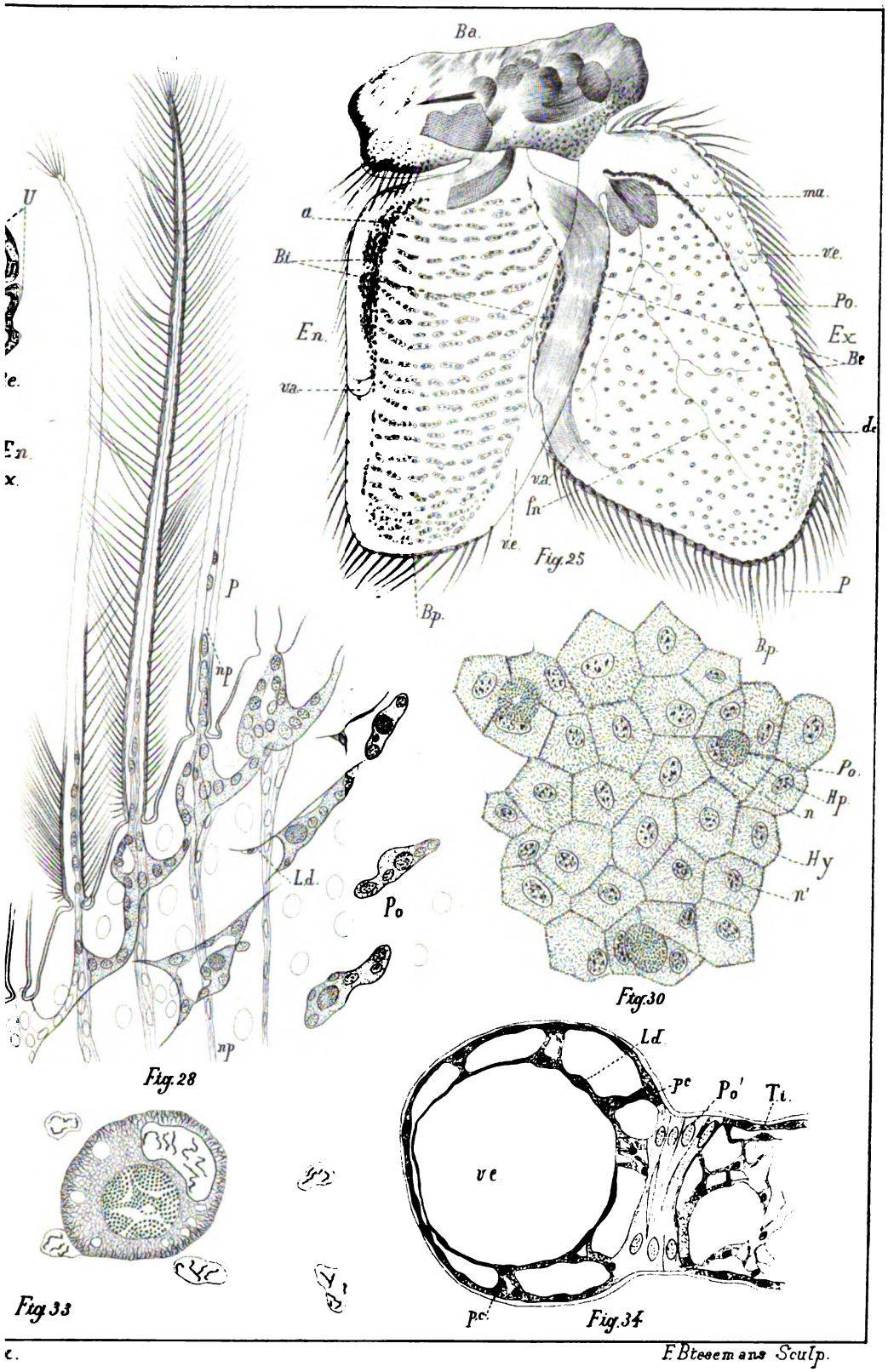

F. Bteseemans Sculp.

Digitized by Google

Digitized by Google

Digitized by Google

Planche IV.

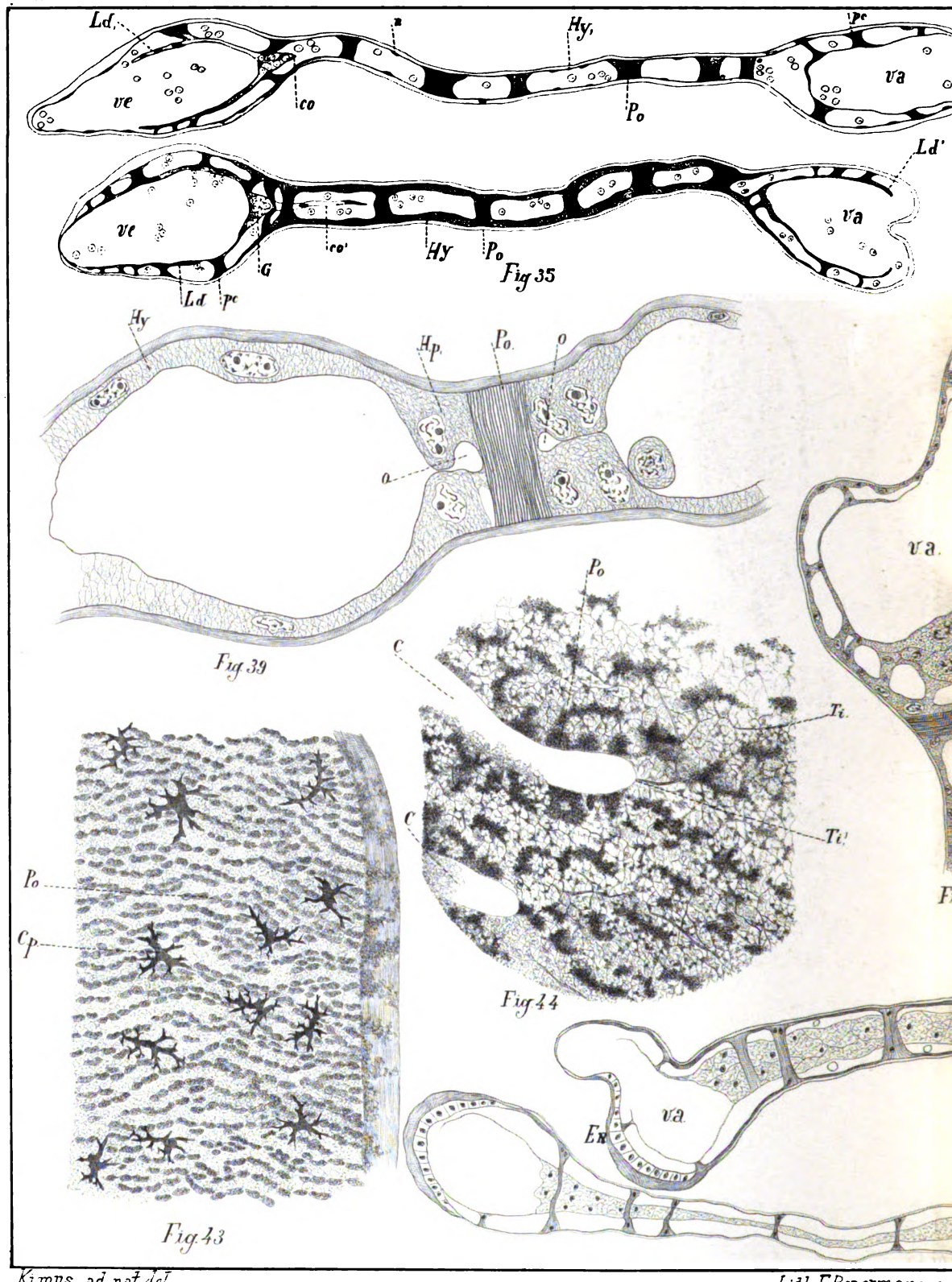

Kimus. ad. nat. del.

Lith. F. Pepermans s. F

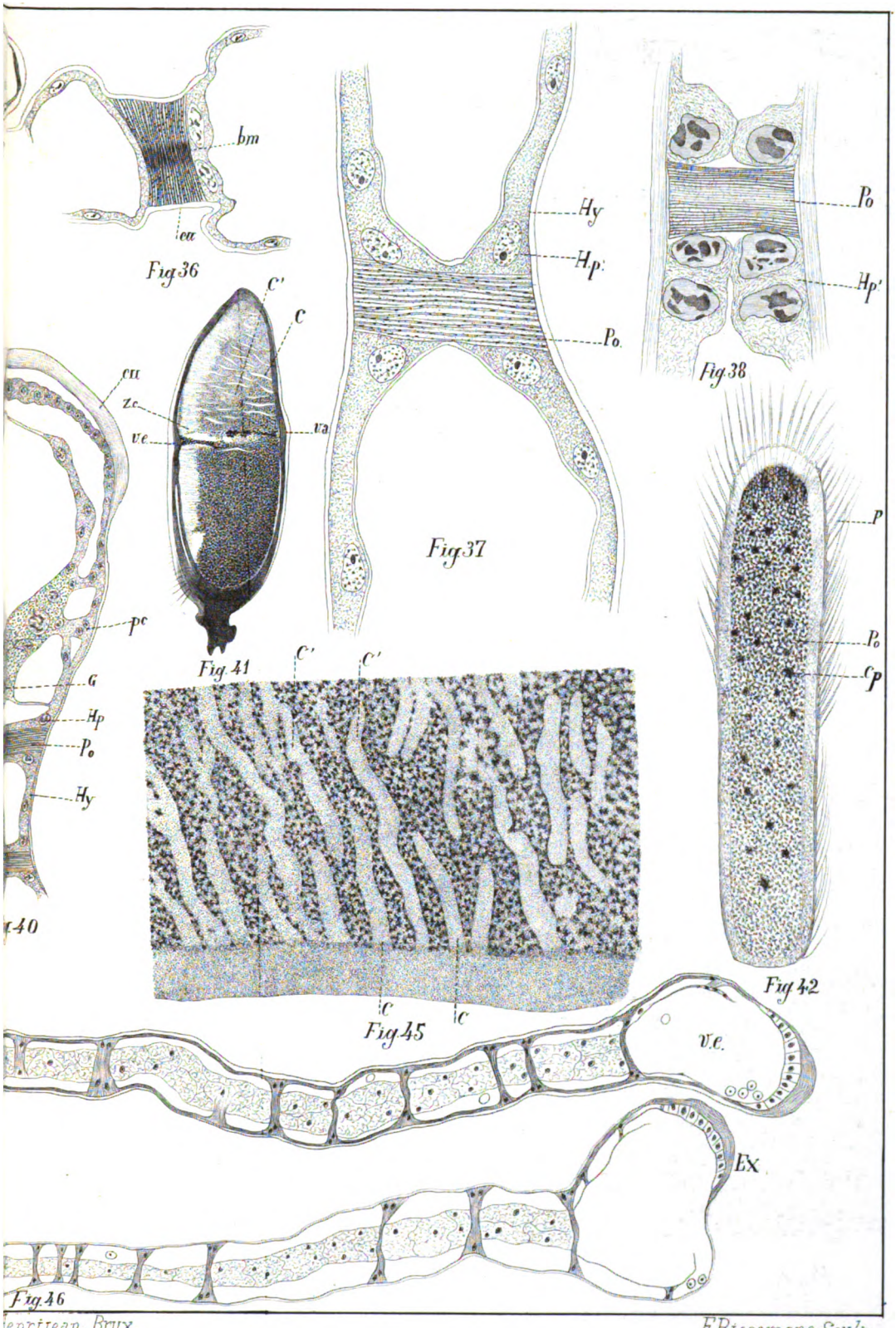

Henrtjean. Brux.

F Biesemans Sculp.

Digitized by Google

Digitized by Google

Digitized by Google

Planche V.

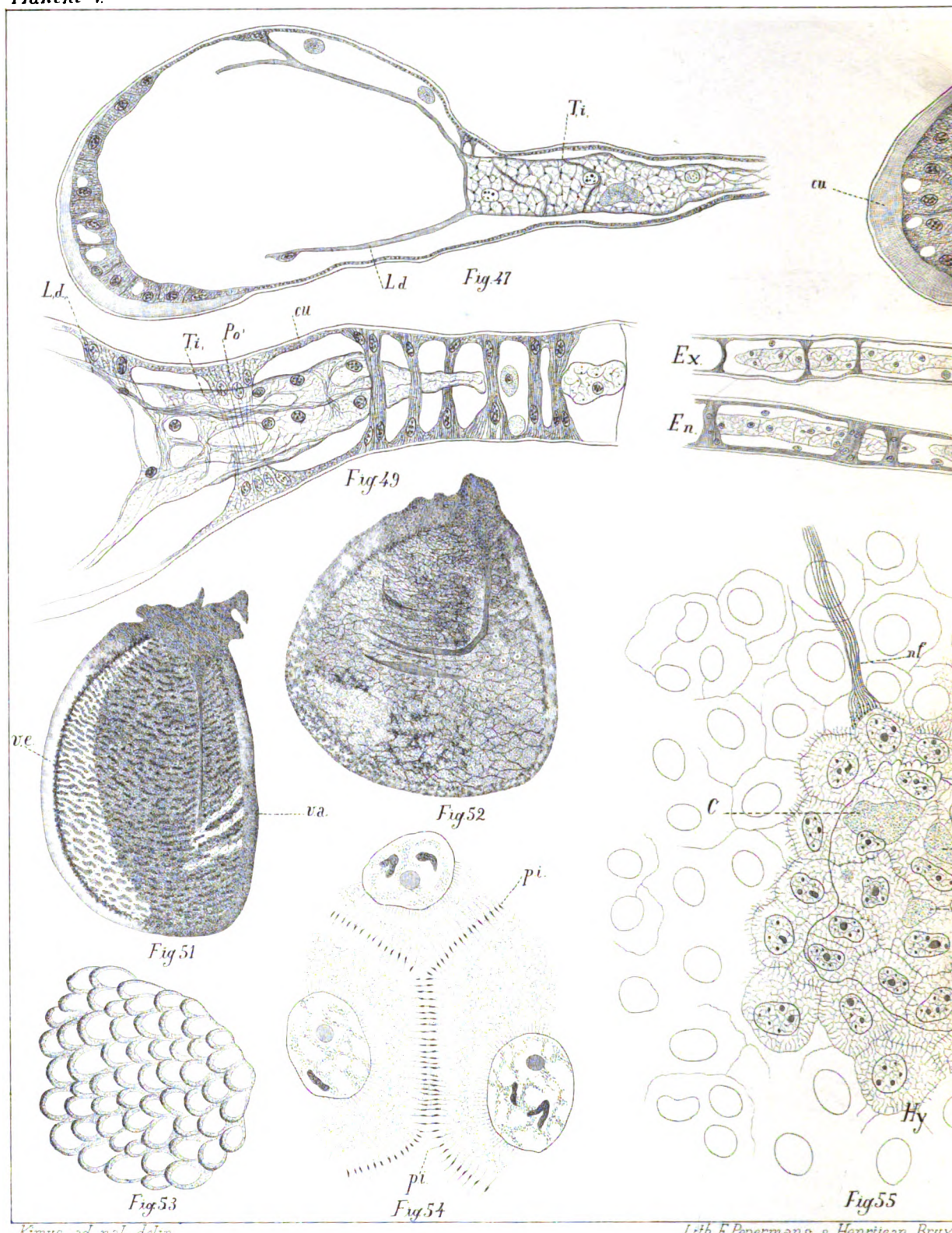

Kimus. ad nat. delin.

Lith. F. Pepermans & Henrijean Brux.

Digitized by Google

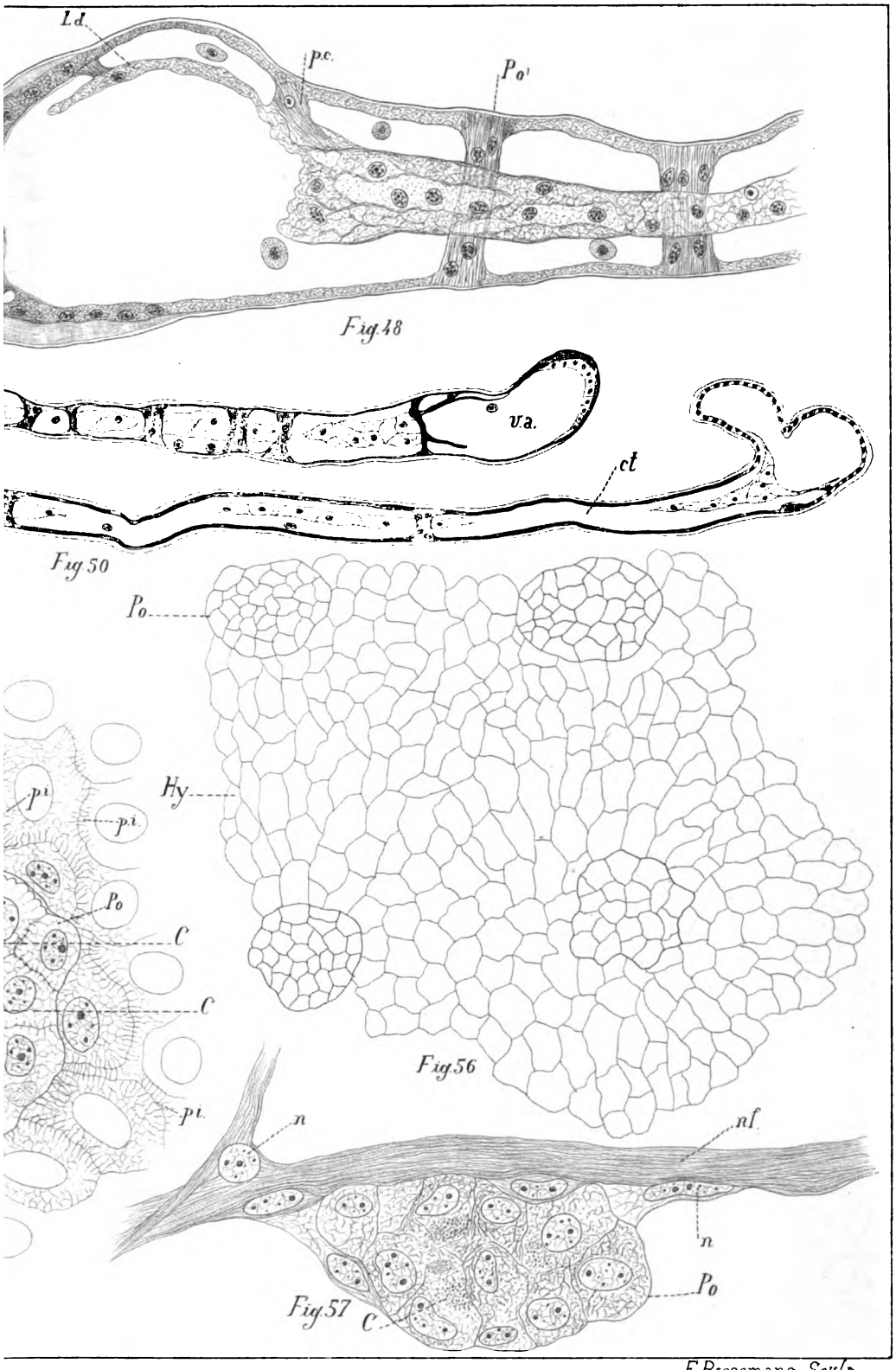

F. Bresemans Sculp.

Digitized by Google

Digitized by Google

Digitized by Google

Planche VI.

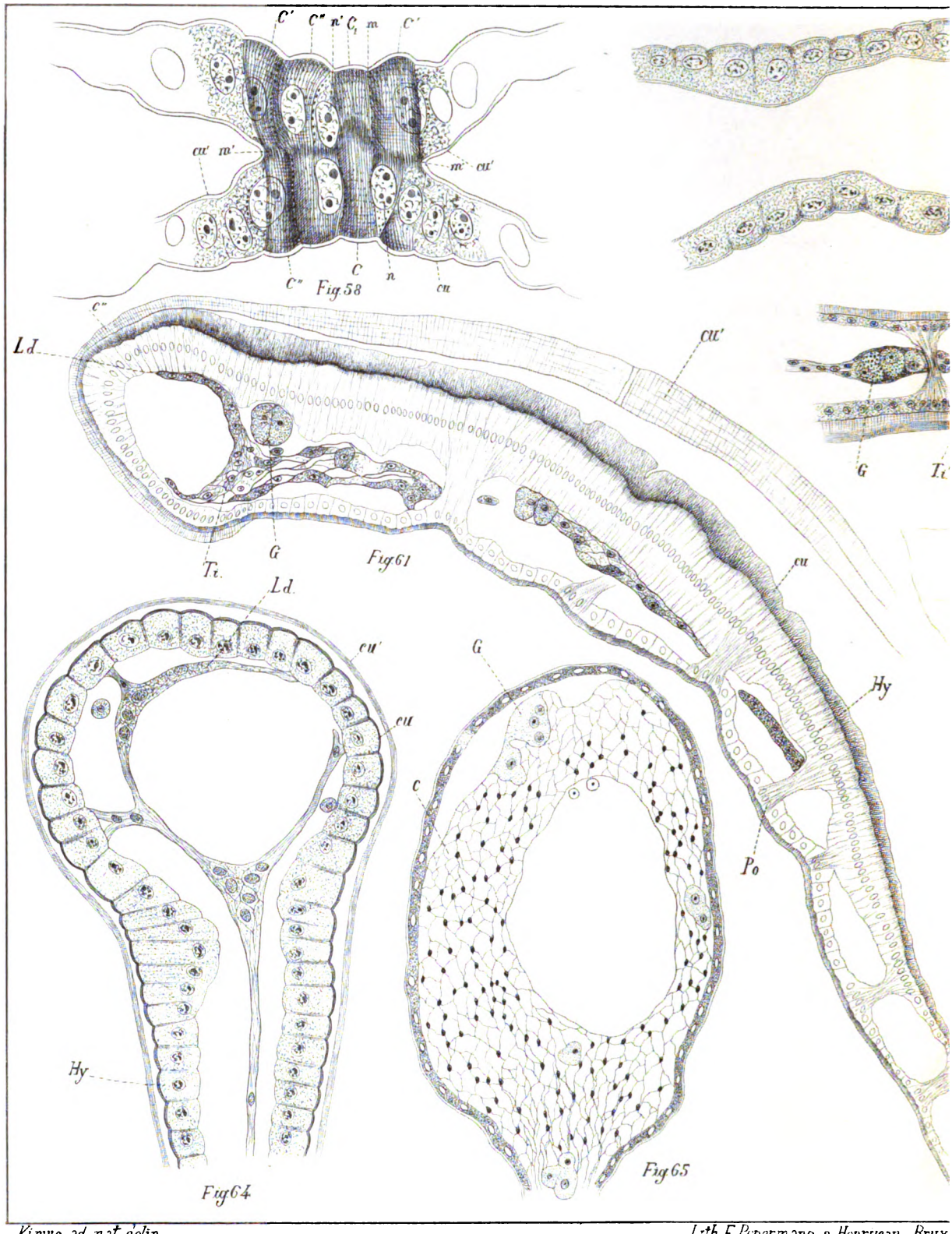

Kimus ad nat. delin.

Lith. F. Pepermans & Henrijean Brux

Digitized by Google

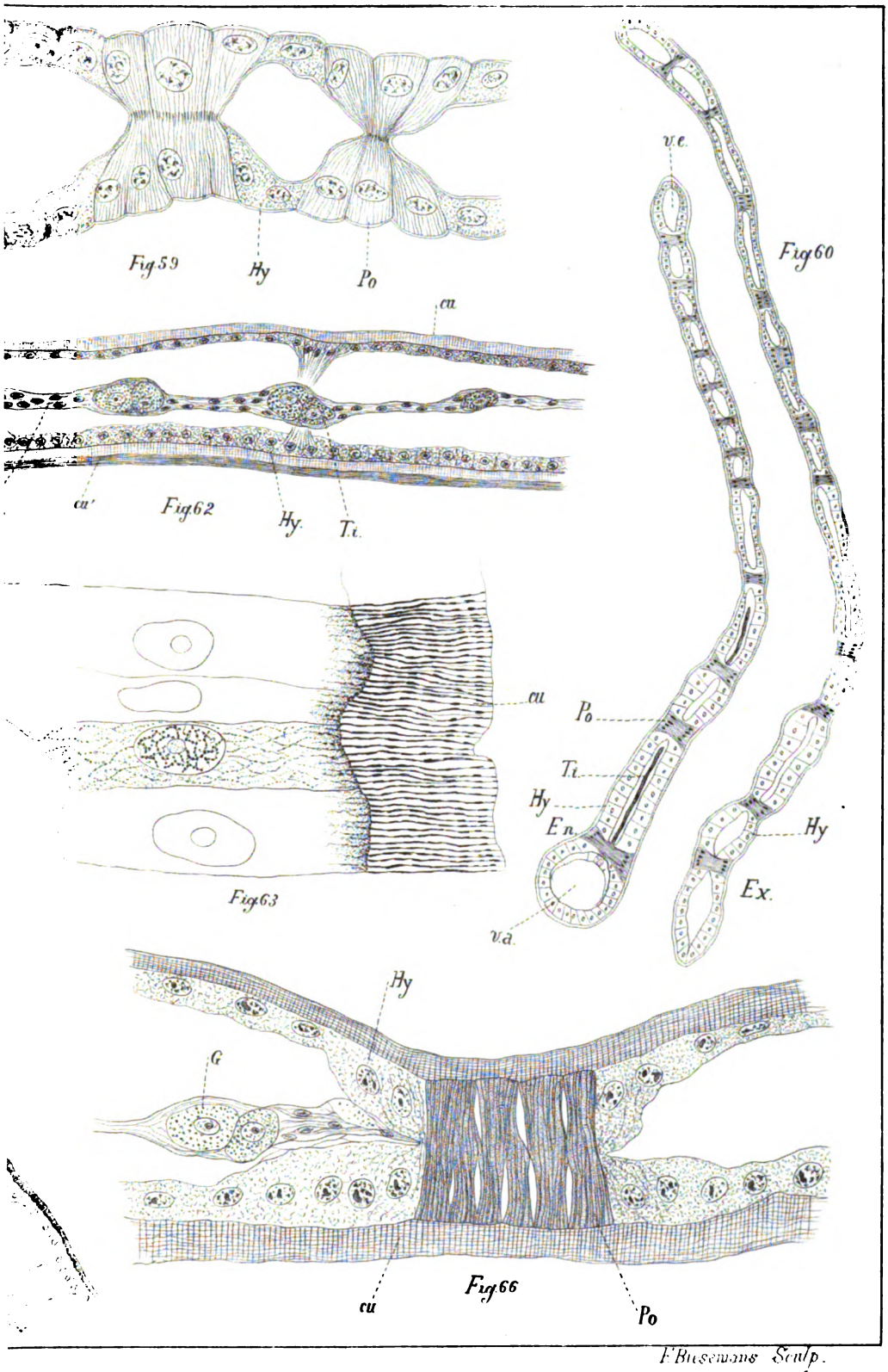

F. Buseiwans Sculp.

Digitized by Google

Digitized by Google

Digitized by Google

Planche VII.

Kimus ad nat. delin.

Lith. F. Pepermans & Henrijean

Digitized by Google

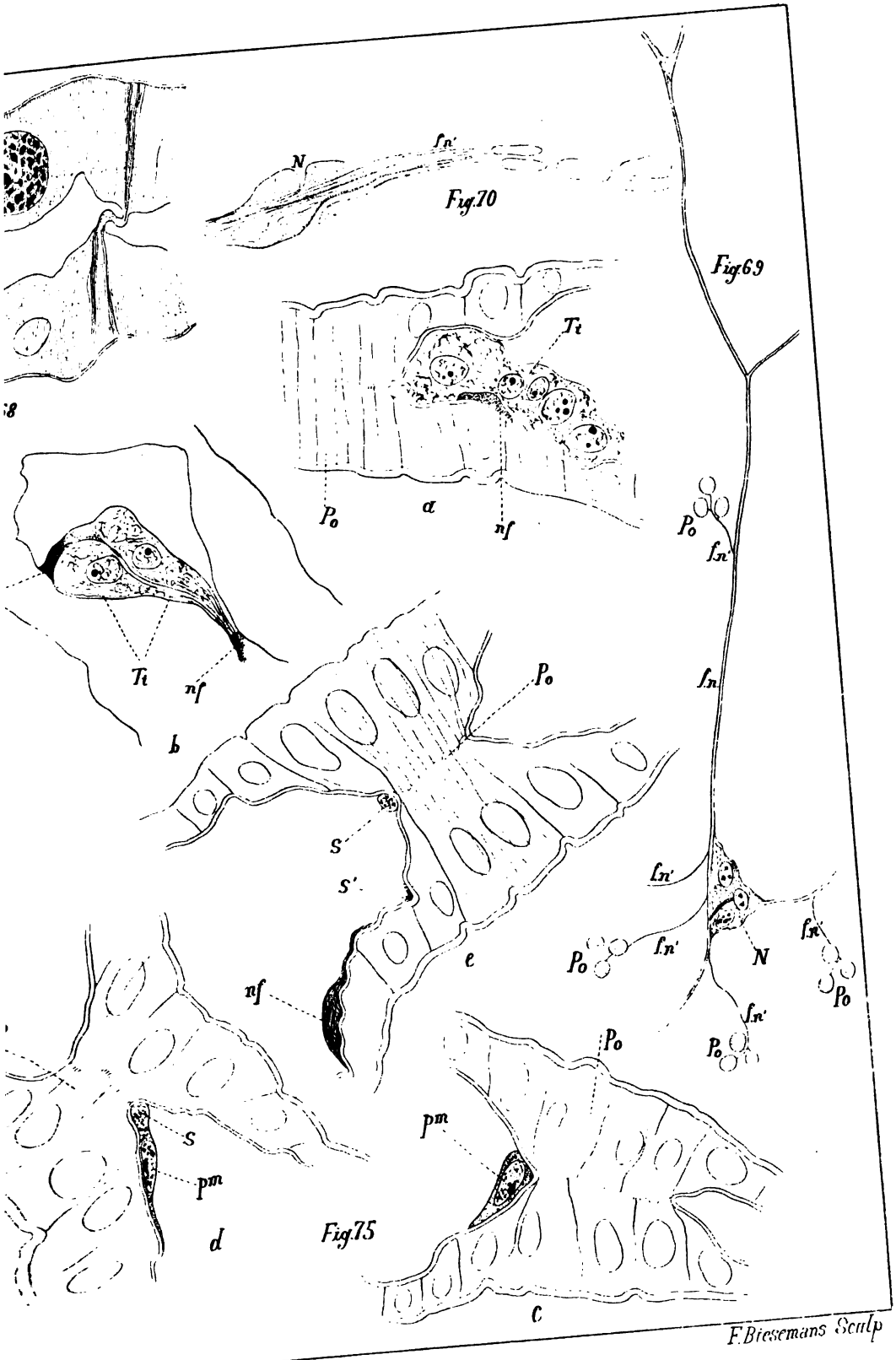
N
fn'
Fig.70
Fig.69
Ti
Po
a
nf
Po
fn'
Ti
nf
b
Po
fn
s
s'
fn'
e
Po
fn'
N
fn'
Po
nf
fn'
Po
Po
Po
pm
s
pm
d
Fig.75
c
F.Biesemans Sculp

Brux.

Digitized by Google

Digitized by Google

Planche VIII.

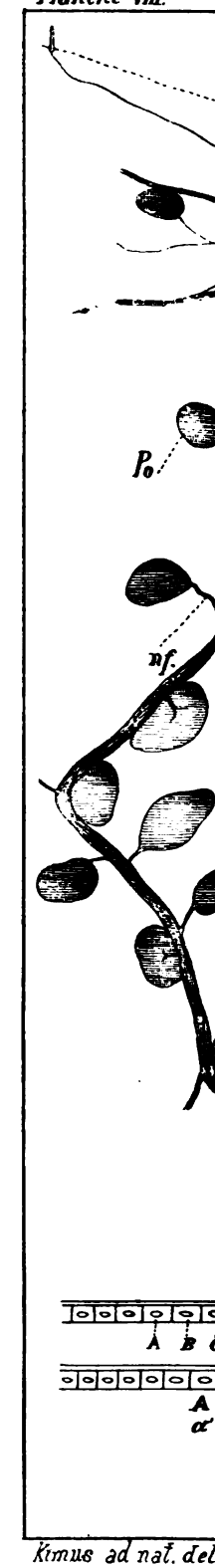

Kimus ad nat. deli

Digitized by Google

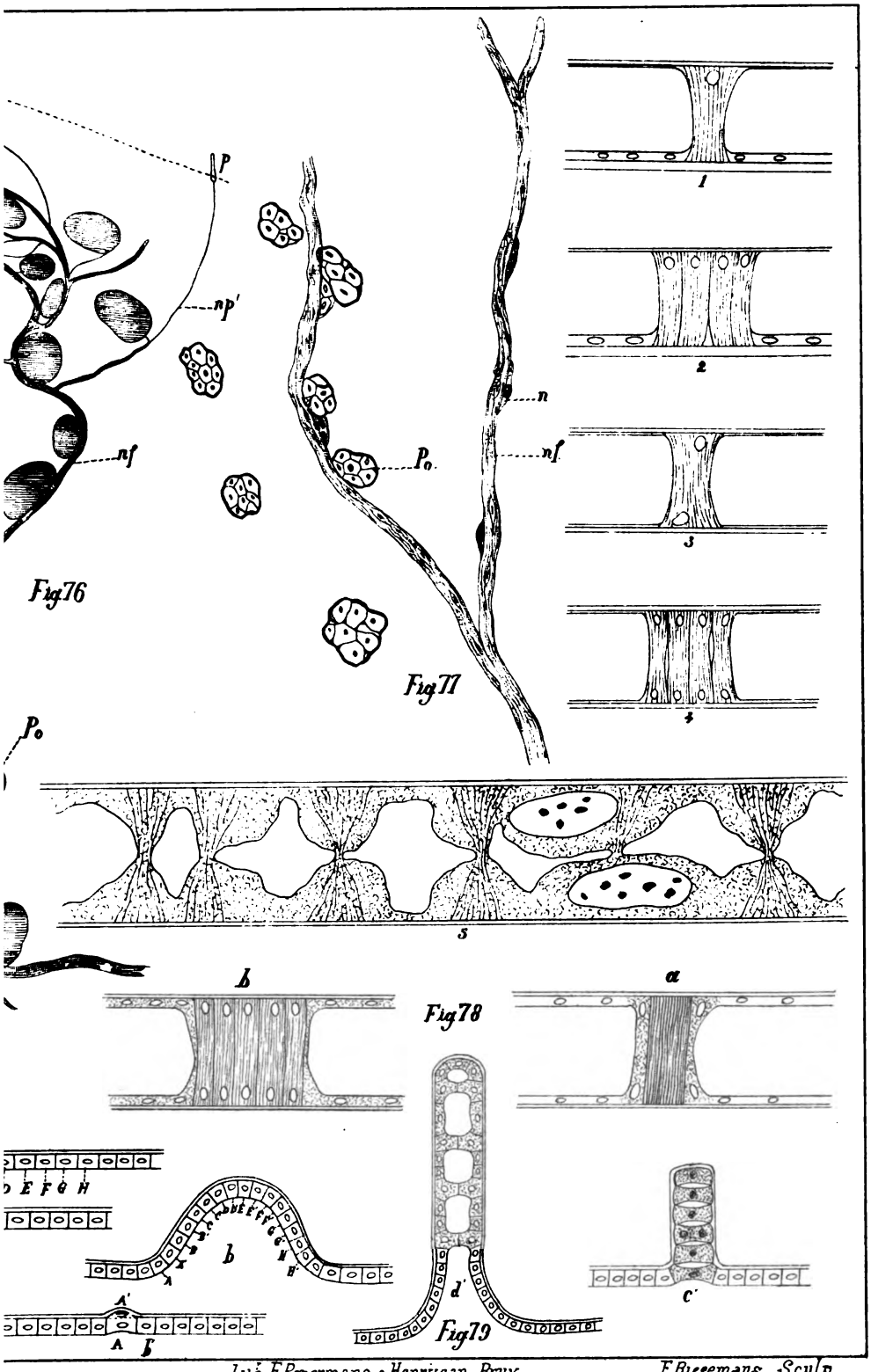

Lith. F. Pepermans & Henrijean Brux.

F. Biesemans Sculp.

Digitized by Google

Digitized by Google

Acidité réelle des hyperchlorhydriques

PAR

le Dr A. VERHAEGEN

(Mémoire déposé le 4 novembre 1898.)

TRAVAIL FAIT AU CABINET DE CHIMIE DE LA CLINIQUE INTERNE DE LOUVAIN.

Digitized by Google

Digitized by Google

Acidité réelle des hyperchlorhydriques

INTRODUCTION.

Nous écrivions il y a deux ans : « La douleur des hyperchlorhydriques ne dépend pas d'une richesse anormale du suc gastrique en acide. Pour qu'elle se produise, il faut que la muqueuse soit irritée, enflammée, érodée, en un mot pathologiquement sensible à une sécrétion ordinaire (1). »

Nous étions amené à cette conclusion par une double constatation : 1° chez certains sujets bien portants, on trouve des proportions notables d'HCl, aussi fortes que celles qu'on incrimine chez les malades, sans que les sujets présentent le moindre malaise ou le moindre trouble de la digestion gastrique; et 2° chez deux malades offrant le tableau clinique de l'hyperchlorhydrie, il a été retrouvé d'une manière indubitable des acidités supérieures après la guérison sans observer aucune douleur.

Le développement du premier fait a été exposé dans un précédent mémoire (2); nous présentons ici à nos lecteurs de nouveaux cas pathologiques confirmant la seconde proposition.

HISTORIQUE.

Avant 1882. De tout temps, on a parlé de dyspepsie acide, mais pas dans le sens que nous y attachons maintenant. Le symptôme principal de la dyspepsie acide était le *pyrosis*, c'est-à-dire une sensation de brûlure ressentie derrière le sternum et provoquée par le reflux d'un chyme

(1) A. Verhaegen : *Les sécrétions gastriques;* La Cellule, t. XII, 1r fascicule, 1897.

(2) A. Verhaegen : *De la variabilité de l'acidité gastrique à l'état normal;* La Cellule, t. XIV, 1r fascicule, 1898.

Digitized by Google

acide. En réalité, le pyrosis est plutôt un trouble de la motilité que de la sécrétion. Il est occasionné par le rejet d'une partie du contenu de l'estomac, rejet qui est rendu possible par l'ouverture concomitante du cardia. Il se rencontre dans les états pathologiques les plus divers et n'a rien de significatif au point de vue de la sécrétion. Il peut être occasionné aussi bien par les acides organiques de fermentation que par l'acide chlorhydrique.

1882. En 1882, Reichmann (1) publia l'observation d'un malade, chez lequel le cathétérisme pratiqué le matin à jeun, après un lavage préalable exécuté la veille, ramenait constamment une quantité notable de liquide ayant tous les caractères du suc gastrique; il contenait de HCl et de la pepsine et digérait rapidement un fragment de fibrine. Il donna à la maladie qu'il venait de découvrir et dont il fit une description très complète le nom de *gastrosucchorée (Magensaftfluss)*.

1884. Deux ans plus tard (2), il faisait connaître un second cas comparable au premier, mais moins prononcé.

1886. En 1886, von den Velden (3) publie trois et Riegel (4) quatre cas de dyspepsie par hypersécrétion. Depuis lors, un grand nombre d'auteurs, Reichmann, Jaworcki et Gluzinsky, Ewald et Boas, Stiénon, Sticker, Honigmann, Rémond, Bouveret et Devic, ont écrit sur la matière. De l'avis de tous ces auteurs, la *dyspepsie acide*, c'est-à-dire l'hyperchlorhydrie et l'hypersécrétion chronique, est très commune. Boas estime qu'elle représente 60 o/o des affections de l'estomac. Jaworcki donne un chiffre encore plus élevé.

Riegel (5), Jaworcki et Gluzinsky (6) ont insisté sur la nécessité de *distinguer l'hyperchlorhydrie simple* et *l'hypersécrétion chronique*. Dans l'hyperchlorhydrie, la sécrétion pèche par excès; elle est plus abondante qu'à l'état normal, plus riche en HCl, mais elle reste intermittente. A jeun, l'estomac est vide ou renferme quelques centimètres cubes seulement de suc gastrique. L'excès de sécrétion ne se produit que pendant la période digestive. Dans l'hypersécrétion ou gastrosucchorée, la sécrétion se fait d'une manière continue, à jeun comme pen-

(1) Reichmann : Berl. klin. Wochenschrift, 1882, p. 606.
(2) Reichmann : Berl. klin. Wochenschrift, 1884, p. 768.
(3) von den Velden : Volckmann's Saml. klin. Vorträge, 280.
(4) Riegel : Zeitschr. f. kl. Med., 1886.
(5) Riegel : Loc. cit.
(6) Jaworcki et Gluzinsky : Wiener med. Presse, 1886.

Digitized by Google

dant la digestion. Quand on sonde l'estomac le matin à jeun, on en retire une quantité notable de suc gastrique, soit pur, soit mélangé à des résidus alimentaires. C'est elle qui constitue à proprement parler la maladie ou le syndrome de REICHMANN.

C'est à cette dernière affection que sont consacrées la plupart des études parues dans ces dernières années. Cependant, tous les cas publiés par les auteurs, que nous venons de citer, sous le nom de dyspepsie acide ou gastrosucchorée n'appartiennent pas en réalité à l'hypersécrétion chronique. Un grand nombre répondent mieux au diagnostic d'hyperchlorhydrie simple. La présence dans l'estomac à jeun de 10, 20, 30 centimètres cubes de suc acide ne suffit pas pour considérer un malade comme hypersécréteur. Les expériences de SANOTSKY (1) sur des chiens, les recherches chez l'homme de SCHREIBER (2), de ROSIN (3), de SCHÜLE (4), de nous-même (5) ont démontré qu'on rencontre très fréquemment une petite quantité de suc gastrique à jeun dans l'estomac de l'homme bien portant. Aussi BOAS (6) convient-il qu'*il faut retirer d'un estomac à jeun au moins cinquante centimètres cubes de suc gastrique, après lavage préalable effectué la veille, pour pouvoir conclure à l'hypersécrétion.*

§ I. L'acidité du suc gastrique dans la dyspepsie acide.

Analyse des cas publiés. Le symptôme objectif le plus important de la dyspepsie acide serait, d'après les auteurs, le taux élevé de l'acidité du suc gastrique, la forte proportion d'HCl. C'est ce symptôme qu'on a taché de traduire dans la plupart des appellations : dyspepsie acide, hyperacidité, hyperchlorhydrie.

Si l'on examine de près les observations publiées par les auteurs, on constate que *bien des fois cette acidité ne dépasse pas la moyenne considérée comme normale et même lui est inférieure.*

(1) SANOTSKY : Archives des sciences biol. de St-Pétersbourg, 1892.
(2) SCHREIBER : Archiv f. experim. Path. und Pharmacol.
(3) ROSIN : Deutsche medic. Wochenschrift, 1888.
(4) SCHÜLE : Berliner klinische Wochenschrift, 1895, p. 1089.
(5) VERHAEGEN : La Cellule, 1896 et 1898.
(6) BOAS : *Diagnostic und Therapie der Magenkrankheiten.*

Digitized by Google

1. Ainsi, dans les quatre observations dont REICHMANN (1) donne l'analyse détaillée dans son mémoire de 1887 et qui sont incontestablement des cas de gastrosucchorée, une fois l'acidité du suc recueilli à jeun ne dépasse pas la normale, une fois elle lui est manifestement inférieure, non seulement à jeun, mais pendant la digestion d'un repas d'épreuve (le n° II, acidité du suc, à jeun, après le repas d'épreuve = 1.1 à 1.5). Dans les deux autres, l'acidité du liquide gastrique dépasse à peine la limite de ce que REICHMANN considère comme une acidité normale. Sans doute, conclut l'auteur, dans certains cas, l'acidité du suc retiré de l'estomac est supérieure à l'acidité normale, mais dans d'autres cas, elle lui est manifestement inférieure.

2. VON DEN VELDEN (2) cite trois malades. Le premier a l'estomac presque toujours vide le matin; chez le second, il est vide 6 fois sur 9; le troisième n'a pas été examiné. Nous sommes donc autorisé à considérer les deux premiers comme des hyperchlorhydriques simples. Le dosage du liquide extrait de l'estomac après le repas d'épreuve (2 blancs d'œufs) donne respectivement 1.2 et 1 o/oo.

3. JOHNSON et BEHM (3) donnent l'histoire de quatre sujets superacides. Les trois premiers sont des hypersécréteurs et n'ont pas été examinés pendant la période digestive. Le quatrième a l'estomac presque vide le matin à jeun. Le suc gastrique recueilli pendant la digestion d'un repas d'épreuve de LEUBE (un beefsteack) possède une acidité totale qui varie de 2,55 à 3,65 o/oo, ce qui n'est pas excessif. Les symptômes subjectifs de ce dernier sont typiques.

4. Analysons les 10 cas publiés par M. STIÉNON (4) sous le nom de dyspepsie acide. La quantité de suc gastrique retirée le matin à jeun oscille chez la plupart des sujets entre 20 et 50 centim. cubes. (Il y aurait donc lieu de les considérer non comme des hypersécréteurs, mais comme des hyperchlorhydriques.) L'acidité de ce suc est très variable d'un jour à l'autre, sans qu'il y ait un rapport entre la quantité du suc et son acidité. Neuf sujets ont été explorés pendant la période digestive. L'acidité dépasse chez cinq patients *ce que l'auteur considère comme une acidité normale* (observations 1, 6, 7, 9, 10); une fois, elle est sensiblement normale (observation 3); trois fois, elle lui est inférieure (observations 4, 5, 8).

(1) REICHMANN : Berl. klin. Wochenschrift, 1887, p. 199.

(2) VON DEN VELDEN : Loc. cit.

(3) JOHNSON et BEHM : Zeitschrift f. kl. Med , Bd. 22.

(4) STIÉNON : *Les phénomènes chimiques de la digestion;* Bruxelles, 1888.

Digitized by Google

5. Dans la monographie qu'ils consacrent à l'hypersécrétion, BOUVERET et DEVIC (1) détaillent leurs observations personnelles. Chez cinq malades, l'hyperchlorhydrie était associée à l'hypersécrétion; une fois, l'acidité est moyenne; une fois, elle est inférieure à la normale.

CONCLUSIONS DE BOUVERET : « Les symptômes subjectifs, dit BOUVERET (2), ne sont pas en rapport avec l'exagération de la sécrétion acide. » Il est des hyperchlorhydriques qui n'accusent que des sensations pénibles » de chaleur et de brûlure à l'épigastre sans douleur véritable, alors même » que l'acidité est beaucoup plus forte qu'à l'état normal. Chez deux malades, » cette acidité était de 4.8 et 5.1 o/oo : trois heures après un repas ordi- » naire, les réactions de HCl étaient extrêmement prononcées et pourtant » ces deux malades ne souffraient presque pas pendant la période digestive. » Il est des cas dans lesquels la sécrétion n'était pas plus acide ni plus » riche en HCl qu'à l'état normal; néanmoins un accès gastralgique appa- » raissait régulièrement quelques heures après le repas. »

Il nous est impossible de donner l'analyse de tous les cas qui ont été publiés; quelques-uns nous sont inaccessibles; d'autres sont incomplets, les auteurs n'ayant pas examiné leurs malades pendant la période digestive ou s'étant contentés de la recherche qualificative de HCl libre.

Acidité après guérison. L'hyperchlorhydrie simple guérit fréquemment; l'hypersécrétion chronique, quand elle n'est pas trop avancée, subit sous l'influence d'un traitement rationnel des améliorations telles que les malades peuvent se croire complétement guéris. La guérison ou l'amélioration passagère est-elle marquée par une diminution de l'afflux sécrétoire et un abaissement du taux de l'acidité? Peu d'auteurs se sont posé la question.

1. VON DEN VELDEN (3) cite un cas d'hyperchlorhydrie compliqué d'ulcère de l'estomac. L'analyse du suc gastrique après le repas d'épreuve (2 blancs d'œufs avec un verre d'eau) donne 4.2 o/oo comme acidité absolue. Après guérison, une année après, il trouve dans les mêmes conditions 4 o/oo.

2. Plusieurs malades de STIÉNON ont été en observation pendant 3, 4, 5 mois. Certains ont quitté le service complétement rétablis ou croyant l'être. Nous ne voyons pas dans les tableaux de l'auteur que la guérison soit le résultat d'une diminution de l'activité sécrétoire.

(1) BOUVERET et DEVIC : *La dyspepsie par hypersécrétion gastrique;* Paris, 1892.

(2) BOUVERET : *Traité des maladies de l'estomac;* 1893.

(3) VON DEN VELDEN : Loc. cit.

Digitized by Google

3. JAWORCKI (1) prétend que l'usage prolongé des eaux de Carlsbad produit une diminution marquée et durable de l'acidité du suc gastrique. La plupart des auteurs ne partagent pas cette opinion. Les alcalins sont administrés dans la dyspepsie acide à titre de palliatifs pour neutraliser momentanément l'excès d'acide chlorhydrique et produire la sédation de la douleur. Cette manière de voir est conforme aux recherches de REICHMANN (2), qui a étudié longuement l'influence du bicarbonate de soude sur la sécrétion acide de l'estomac sous quelque forme qu'il le donne, en petite ou en forte quantité, à dose massive ou à dose fractionnée, avant ou après les repas, et cela pendant des périodes de trois à cinq semaines sans interruption. Jamais, il ne constate de modification dans la sécrétion acide de l'estomac. Il conclut : « Les alcalins n'agissent pas sur la force sécrétante, » mais influencent le suc déjà formé qu'ils neutralisent et alcalinisent. »

Acidité normale. 1. Dans ces dernières années, des idées nouvelles se sont produites sur la sécrétion chlorhydrique à l'état normal. SCHÜLE (3) trouve des différences marquées entre deux individus qu'il examine longuement et pense « qu'à l'état normal il existe deux types de sécrétion du suc gastrique : le type bas et le type élevé. »

Dans *nos recherches* sur les « sécrétions gastriques » (4) à l'état normal, nous sommes tombé sur un superacide des mieux accusés. Dans de très nombreuses expériences, nous avons pu constater que son suc gastrique renfermait toujours une quantité d'HCl beaucoup plus considérable que la moyenne habituelle.

Nous avons alors étendu nos recherches à un plus grand nombre de sujets, dont nous avons donné l'histoire détaillée dans un autre travail (5). Parmi les 19 sujets examinés, tous jeunes et bien portants, quatre sont des superacides et dépassent notablement la moyenne considérée comme normale; deux autres ont encore des chiffres élevés et seraient considérés comme hyperchlorhydriques s'ils éprouvaient des malaises gastriques. Nous concluions à la fin de ce travail « *que la sécrétion chlorhydrique ne présente pas à l'état normal un taux invariable, mais qu'on peut observer tous les degrés de l'acidité* ».

(1) JAWORCKI : Deutsch. Archiv f. klin. Med., Bd. XXXVII.

(2) REICHMANN : Therapeut. Monatshefte, 1895, N. 3.

(3) SCHÜLE : Zeitschrift f. klin. Med., 1895.

(4) VERHAEGEN : *Les sécrétions gastriques;* La Cellule, 1896, t. XII, 1r fascicule.

(5) VERHAEGEN : *De la variabilité de l'acidité gastrique à l'état normal;* La Cellule, 1898, t. XIV, Ir fascicule.

Digitized by Google

3. Mentionnons encore ici les expériences de HEIDENHAIN, de PAWLOW et Mme SCHUMOW-SUNANOWSKY, et de FRÉMOND. Ce sont les seuls auteurs qui ont obtenu du suc gastrique absolument pur. Ils trouvent que le *suc gastrique pur chez le chien* possède une acidité de 4.5 à 5.5 o/oo.

Résumé des faits historiques.

En résumé, nous pouvons considérer comme acquis les points suivants :

1° *Les malades considérés comme hyperchlorhydriques ou hypersécréteurs n'offrent pas toujours un suc gastrique très riche en* HCl; *assez souvent, la proportion de cet acide ne dépasse pas la moyenne, quelquefois elle lui est inférieure.*

2° *Chez des sujets bien portants d'ailleurs, l'acidité du suc gastrique est soumise à de notables différences individuelles.*

3° *Il n'est pas prouvé que la guérison soit la suite d'une diminution manifeste de la sécrétion acide.*

4° *Le traitement par les alcalins ne diminue pas le taux de l'acidité digestive.*

Voilà les faits observés. Il semble naturel de croire en conséquence que la douleur des hyperchlorhydriques n'est pas causée par une acidité anormale, mais par une hyperesthésie anormale sous une acidité normale. Mais les auteurs sont loin d'adopter cette opinion. Comme nous le verrons immédiatement, toutes les théories présupposent cet unique fait qu'il y aurait une acidité anormale et exagérée, cause de tous les maux, et elles ne cherchent qu'à en trouver la cause.

§ II. Théories émises sur la nature des deux affections.

A. Hyperchlorhydrie simple.

JAWORCKI et GLUZINSKY (1) estiment que la sécrétion exagérée d'HCl dépend d'une excitabilité anormale de l'appareil glandulaire. Celle-ci reconnaît pour cause un état inflammatoire de la muqueuse que l'on peut comparer à celui d'un catarrhe chronique au début.

VON DEN VELDEN (2) ne considère pas la dyspepsie acidé comme une espèce nosologique distincte, mais comme un symptôme ou plutôt comme

(1) JAWORCKI et GLUZINSKY : Loc. cit.
(2) VON DEN VELDEN : Loc. cit.

Digitized by Google

une complication d'autres affections de l'estomac, telles que le catarrhe gastrique et l'ulcère.

ROSENTHAL (1) et BOUVERET (2) font de l'hyperchlorhydrie une affection protopathique, une névrose sécrétoire sans lésion anatomique, du moins au début de la maladie. Celle-ci consiste essentiellement en une irritabilité pathologique de l'appareil nerveux soit sympathique soit cérébro-spinal, qui préside au fonctionnement des glandes de l'estomac. A cause de cette excitabilité spéciale, l'arrivée des aliments dans le ventricule provoque une sécrétion trop abondante et surtout trop riche en HCl. A un moment donné, l'acidité du milieu devient irritant pour la muqueuse et alors surviennent les sensations douloureuses qui caractérisent l'affection. Une fois la digestion finie, la sécrétion s'arrête et tout rentre dans l'ordre.

HAYEM (3) combat cette conception des troubles de la sécrétion; il n'admet pas de névrose sécrétoire. Selon lui, l'hyperchlorhydrie dépend d'un état anatomique particulier de la muqueuse, c'est-à-dire d'une évolution spéciale du processus inflammatoire. Celui-ci attaque soit le parenchyme glandulaire, soit le tissu interstitiel, soit les deux à la fois. De là, trois formes de gastrites : la gastrite parenchymateuse, la gastrite interstitielle et la gastrite mixte. L'hyperchlorhydrie répond à la forme parenchymateuse et à la forme mixte. Cette théorie rend le pronostic moins favorable.

B. Hypersécrétion intermittente.

REICHMAN (4), qui a décrit le premier cette affection, ne met pas en doute l'existence d'une lésion profonde de la muqueuse gastrique. Il se base 1° sur la longue durée de la maladie, qui se développe graduellement et n'atteint son apogée qu'après des années; 2° sur l'affaiblissement de la motilité et la dilatation du ventricule; 3° sur la quantité considérable de mucus qui se mêle dans certains cas au suc gastrique et l'épaississement des parois de l'estomac.

RIEGEL (5) partage l'opinion de REICHMAN.

---

(1) ROSENTHAL : *Magenneurosen und Magencatarrh;* 1886.

(2) BOUVERET : *Maladies de l'estomac;* 1893.

(3) HAYEM : *Maladies de l'estomac ou Traité de médecine et de thérapeutique de* BROUARDEL *et* GILBERT; 1897.

(4) REICHMAN : Berl. klin Wochenschrift, 1887.

(5) RIEGEL : Loc. cit.

Digitized by Google

Pour BOUVERET (1), l'hypersécrétion chronique, comme l'hyperchlorhydrie, ne procède pas d'une lésion de l'estomac, mais constitue un trouble purement fonctionnel. Sans doute, dans les cas avancés, on trouve presque toujours des lésions inflammatoires de l'estomac; mais ces lésions sont secondaires, produites par l'irritation incessante qu'exerce le suc gastrique sur la muqueuse. Du reste, tout en établissant une distinction très nette entre l'hyperchlorhydrie et l'hypersécrétion chronique, BOUVERET considère les deux affections comme très voisines au point de vue pathogénique. » L'hyperchlorhydrie, dit-il, accompagne presque toujours l'hypersécrétion et constitue le premier stade de cette dernière affection. «

HAYEM (2) n'admet pas l'existence de la gastrosucchorée comme entité morbide : » le syndrome de REICHMAN est un symptôme de la sténose du pylore «, quelle que soit la cause de cette sténose, cause intrinsèque, cicatrice d'ulcère, carcimone du pylore, ou cause extrinsèque, compression de la partie pylorique de l'estomac par une tumeur, un abcès, etc.

LINOSSIER (3) rejette cette opinion comme trop absolue et conclut que sous le nom de » syndrome de REICHMAN « on réunit des états pathologiques très différents : gastrosucchorée primitive sans sténose pylorique, gastrosucchorée primitive avec sténose pylorique spasmodique consécutive, gastrosucchorée primitive avec ulcère et sténose pylorique anatomique consécutive, gastrosucchorée par rétention consécutive à une sténose du pylore.

C'est abuser du terme gastrosucchorée que de l'appliquer à tant d'états pathologiques différents. Il est bien entendu que nous réservons cette dénomination à la forme clinique de la gastrite que REICHMANN a décrite et dont le symptôme capital consiste dans la sécrétion continue par l'estomac d'une notable quantité de suc gastrique riche en HCl et cela même en l'absence de stimulation de l'appareil glandulaire.

Nous craignons que toutes ces théories ne fassent qu'égarer l'opinion que les pathologistes doivent avoir sur la nature intime des affections en cause.

Il est temps de retourner à l'observation des faits, de contrôler ce qui se passe *réellement* dans les estomacs malades. De plus, il serait intéressant de pouvoir faire beaucoup d'autopsies au début de l'hyperchlorhydrie. Alors seulement, il sera possible d'avoir une vue d'ensemble sur la question et d'édifier une théorie sérieuse.

(1) BOUVERET : Loc. cit.

(2) HAYEM : Correspondant médical, 15 octobre 1897.

(3) LINOSSIER : Semaine médicale, 1898, 16 février.

Digitized by Google

TRAVAIL PERSONNEL.

Nous nous sommes posé les questions suivantes :

L'acidité des hyperchlorhydriques dépasse-t-elle les limites ordinaires des sujets normaux au moment des douleurs?

Quand les mêmes sujets sont parfaitement guéris et ne ressentent plus aucune douleur, leur acidité est-elle devenue plus faible?

La réponse a été *négative* aux deux questions et cela dans chacun des cas que nous avons amplement examinés.

Les dosages ont été faits comme il a été dit dans nos mémoires précédents : acidité dosée à la phénolphthaléine, chlore sous ses différentes formes par la méthode de WINTER-HAYEM.

Pour apprécier l'acidité digestive et pour comparer différents individus entre eux, il est de première importance d'opérer toujours dans les mêmes conditions. En effet, l'acidité digestive varie chez un même individu suivant la qualité et l'abondance du repas; en outre, elle est variable à divers moments du travail digestif. De là, la nécessité 1° d'administrer aux sujets que l'on veut examiner des repas identiques qualitativement et quantitativement; 2° de pratiquer le cathétérisme à une même période de la digestion.

I. Les repas d'épreuve les plus en usage sont : le dîner de RIEGEL, le déjeuner de KLEMPERER et celui d'EWALD et BOAS, le repas de GERMAIN SÉE, composé de 100 à 150 gr. de pain, 60 à 80 gr. de viande et un grand verre d'eau.

Chacun de ces repas a ses avantages et ses inconvénients; tous peuvent être employés; mais nos préférences vont au repas d'épreuve de G. SÉE, parce que, sans surcharger l'estomac, il contient les deux aliments principaux du régime ordinaire : le pain et la viande. Au moment où nous pratiquons le cathétérisme, la viande est déjà réduite en une bouillie fine qui reflue facilement à travers la sonde sans l'obstruer (du moins chez des sujets à sécrétion abondante comme sont les malades qui nous occupent).

A une ou deux exceptions près, nous nous sommes toujours servi des repas de G. SÉE. Mais pour se faire une bonne idée de l'état de la sécrétion gastrique chez un individu, il ne suffit pas d'un seul repas, il faut varier les aliments. Aussi après le repas de G. SÉE, nous en avons administré habituellement deux autres :

a) 100 à 120 gr. de pain + plus de l'eau ou du café au lait.

b) Un demi-litre de lait + deux œufs.

Digitized by Google

II. Il faut examiner les malades à une même période de la digestion, celle où l'acidité gastrique a atteint son apogée. Ce temps varie suivant la quantité et la nature des ingesta. Nous avons pu nous convaincre par de nombreuses expériences instituées chez des sujets sains, que pour les trois repas que nous administrons (nous avons réduit celui de G. Sée à 90 gr. de viande et 100 gr. de pain), c'est 2 h. 1/2 après l'ingestion du repas que l'acidité est la plus forte.

Il va de soi qu'il est préférable de faire deux ou trois sondages à de courts intervalles, quand le malade s'y prête.

Nos malades.

Nous avons rencontré à l'hôpital assez bien de malades atteints de l'hyperchlorhydrie simple ou de gastrosucchorée Nous en omettons un certain nombre, parce que le diagnostic ne nous paraissait pas suffisamment établi, ou que l'examen du chimisme gastrique n'était pas complet. Nous n'avons conservé que ceux que nons avons pu observer pendant un temps suffisamment long

Ces malades se divisent en deux catégories. Les uns fréquentaient la consultation; l'exploration minutieuse de l'estomac n'est pas toujours facile et le traitement n'est pas scrupuleusement observé. Nous devons dire cependant que la plupart d'entre eux se sont montrés d'une bonne volonté remarquable. Les autres ont fait un séjour plus ou moins prolongé à l'hôpital. Ceux-là ont été observés longuement et complétement.

Il n'est pas inutile d'ajouter que toutes nos observations se rapportent à des affections primitives de l'estomac; chaque individu a été examiné complétement; notre attention a été portée en particulier sur l'état des urines et sur le système nerveux. Si nous ne disons rien des autres organes au cours de l'observation, c'est pour ne pas allonger inutilement l'histoire des malades.

OBSERVATION I.

P. J., 42 ans, ouvrier. Il y a 7 *ans*, le patient a eu pendant quelques semaines des maux d'estomac consistant en douleurs très vives quelque temps après le repas. Il fut mis au régime lacté sans médication active. Après un mois de ce traitement, le mal avait disparu. Pendant quatre ans, il a été parfaitement bien portant. Depuis lors, il éprouve de temps en temps à l'épigastre des douleurs très vives qui disparaissent rapidement par quelques jours de régime. *Depuis un an*, l'affection n'obéit plus au traitement; il souffre d'une façon presque continue,

Digitized by Google

Dans la matinée, il n'y a pas d'ordinaire de douleurs. Celles-ci surviennent vers quatre heures de l'après-midi et vont en augmentant jusque vers 6 ou 7 heures. Elles consistent en une sentation de brûlure à l'épigastre, parfois tellement violente que le malade est obligé de cesser tout travail, de s'asseoir sur une chaise le tronc courbé en avant. Vers sept heures, il fait un dernier repas, très léger. Il n'éprouve aucun malaise dans la soirée et dort très bien pendant la nuit. Il est très rare que la crise douloureuse se termine par un vomissement, mais le malade éprouve dès le début du paroxysme douloureux des régurgitations acides accompagnées d'une sensation de brûlure derrière le sternum.

6 février 1897. Homme de taille moyenne, bien conformé; l'état général est très satisfaisant, bien qu'il prétende avoir maigri depuis 3 mois. L'appétit est diminué; la soif est peu marquée; la langue rosée, humide, nette; la constipation habituelle.

Le ventre est bien conformé, un peu tendre. Les limites de l'estomac se dessinent très bien à la percussion. Il n'y a pas de dilatation. Il n'est pas sensible à la pression en ce moment; mais pendant l'accès gastralgique de l'après-midi, la pression provoque une douleur fort vive au niveau de la région pylorique.

Exploration du chimisme gastrique.

8 » *A jeun*, l'estomac est absolument vide; la sonde ne ramène qu'un peu de salive.

15 » *A jeun*, idem.

8 » 60 gr. de viande + 100 gr. de pain + aq.

2 *h.* 30 *après le repas.* Extraction d'un chyme homogène, finement divisé, viande en moindre quantité. Réaction énergique au papier Congo. Au microscope, pas de sarcines ni de levures. Filtre assez lentement. *Ac. abs.* = 3,95 o/oo.

T	= 4.6
H	= 0.42
C	= 2 48
F	= 1.7
H + C	= 2.9

4 *h. après le repas*, l'estomac est vide.

10 » Même repas.

1 *h.* 30 *après le repas.* Extraction d'une bouillie déjà bien mélangée. Encore quelques gros morceaux de viande. *Ac. abs.* = 3.2 o/oo.

T	= 4.1
H	= 0
C	= 1.9
F	= 2.2
H + C	= 1.9

Digitized by Google

2 *h.* 30 *après le repas.* Bouillie très liquide, finement mélangée.

Ac. abs. = 4.2 o/oo. T = 4.6
H = 0.6
C = 2.5
F = 1.5
H + C = 3.1

3 *h.* 30 *après le repas.* Bouillie très liquide.

Ac. abs. = 3.35 o/oo. T = 4.2
H = 1.2
C = 1 7
F = 1.3
H + C = 2.9

4 *h.* Estomac vide

13 février 1897. 120 gr. de pain + 1 tasse de café au lait.

2 *h. après.* Franche réaction au papier Congo.

Ac. abs. = 2.62 o/oo. T = 3.9
H = 0
C = 1.8
F = 2.1
H + C = 1.8

2 *h.* 30 *après.* Franche réaction au papier Congo.

Ac. abs. = 2 76 o/oo. T = 4.08
H = 0.3
C = 1.8
F = 1.98
H + C = 2.1

15 » Un demi litre de lait + 2 œufs.

2 *h* 30 *après le repas.* En ce moment, le sujet se plaint d'une douleur sourde rongeante au creux de l'épigastre.

Ac. abs. = 3.5 o/oo. T = 4 2
H = 0 6
C = 2.3
F = 1.3
H + C = 2 9

Traitement. Trois repas par jour : à 7 h. du matin, à midi, à 6 h. 30 du soir. Deux litres de lait par jour, un œuf et un peu de pain à chaque repas; pas de pommes de terre, ni de légumes. Une heure de repos à midi et au soir. Du bicarbonate de soude pendant la journée par petites prises, toutes les heures; poudre de réglisse composée, le soir; pas d'alcool ni de bière.

3 mars 1897. Amélioration notable. Le patient éprouve encore de temps en temps une douleur sourde à l'épigastre dans l'après-dîner, mais ces

Digitized by Google

douleurs n'ont ni la durée ni l'intensité d'il y a un mois; elles se calment rapidement par le bicarbonate.

Régime. 2 litres de lait, 2 à 4 œufs par jour, de la viande à midi, du pain en quantité modérée. Nous conseillons au sujet d'observer ce régime au moins pendant trois mois, d'éviter toute fatigue corporelle, tout surmenage, de se reposer après chaque repas, d'entretenir la liberté du ventre par une purgation douce et continue et de venir nous voir dans trois mois.

22 Juin 1897. Depuis deux mois, le sujet se sent absolument rétabli; il n'a plus eu ni douleur, ni pyrosis, ni régurgitations acides. Il a gagné 1 1/2 kilogr. en poids. Néanmoins, par crainte d'une récidive, il continue à suivre le régime ordonné, sauf qu'il a réduit le lait à un litre par jour et qu'il prend un peu plus de pain et de viande.

Le sujet veut bien se soumettre à une nouvelle exploration du chimisme gastrique.

22 » Un demi-litre de lait + 2 œufs.

2 *h.* 30 *après le repas.* Franche réaction au papier Congo.

Ac. abs. = 3.28 o/oo.	T	= 4.08
	H	= 0.52
	C	= 2.46
	F	= 1.1
	H + C	= 2.98

27 » 60 gr. de viande + 100 gr. de pain + aq.

2 *h. après le repas.* Réaction franche au papier du Congo.

Ac. abs. = 3.65 o/oo.	T	= 4.3
	H	= 0.1
	C	= 2.4
	F	= 1.8
	H + C	= 2 5
3 *h. après le repas.* *Ac. abs.* = 4.02 o/oo	T	= 4.6
	H	= 0 9
	C	= 2.1
	F	= 1.6
	H + C	= 3 0

6 octobre 1897. Le sujet se porte à merveille; il n'a plus du tout souffert de l'estomac depuis sa dernière visite.

Remarque. Le sujet en question est un type d'hyperchlorhydrie simple et en présente les symptômes caractéristiques : accès gastralgique après le repas principal, se calmant par le bicarbonate de soude; acidité élevée du suc gastrique.

Digitized by Google

Le malade fait remonter le début de son affection à deux ans; cependant, ce n'est que depuis un an et plus particulièrement depuis trois mois qu'il souffre d'une manière continue. Aussi faut-il considérer l'affection plutôt comme un début d'hyperchlorhydrie, comme le montrent l'intégrité de la motilité, l'absence de dilatation, la vacuité de l'estomac à jeun, le bon état de la nutrition générale. Le traitement a été très efficace et tout permet d'espérer une guérison définitive. *Celle-ci n'est pas due*, comme il résulte de nos expériences, *à un abaissement de l'acidité du suc gastrique.*

OBSERVATION II.

S. P., 33 ans, boulanger. L'histoire de la famille ne présente rien de particulier. Le sujet a eu la fièvre typhoïde vers l'âge de 15 ans; pas d'excès d'aucune espèce.

L'affection gastrique a débuté il y a trois ans, brusquement, par des douleurs vives à la région épigastrique survenant de suite après le repas. Cette douleur s'irradiait sous les côtes gauches jusque dans le dos. Très rapidement se manifestaient des vomissements qui calmaient la douleur, mais dont la fréquence et l'opiniâtreté avaient amené au bout de trois mois un état de faiblesse considérable avec menace d'inanition. Il n'y eut jamais d'hématémèse ni du sang dans les matières vomies. (Il est probable qu'il s'agit dans le cas présent d'un ulcère de l'estomac.)

Soumis à un régime sévère, le malade se remet insensiblement. Pendant neuf mois, il fut tranquille et put se croire guéri définitivement. Depuis un an, les vomissements et la douleur ont repris insensiblement; l'état général est devenu mauvais, les forces s'en vont. Le 8 décembre, le sujet se présente à l'hôpital.

8 décem. 1896. Le patient est très amaigri et ne pèse que 49 kilogr. Le teint est pâle, presque cachectique. Les lèvres et les conjonctives sont exsangues. La langue est élargie, pâle, légèrement saburrhale. L'appétit est bien conservé; aussi le malade, même au lit, supporte mal le régime lacté exclusif.

En ce moment, il traverse une période très douloureuse. Au matin, après un petit déjeuner, il n'éprouve qu'un malaise léger jusqu'à midi. Le repas du midi est le principal de la journée. Pendant les deux premières heures qui suivent le repas, le patient accuse une sensation de pesanteur à l'estomac avec fatigue générale et somnolence. Puis survient une douleur de plus en plus vive siégeant à l'angle épigastrique et s'irradiant de là sous les fausses côtes gauches et derrière le sternum. La crise douloureuse dure pendant une ou deux heures, quelquefois davantage, jusqu'à ce qu'il survienne un vomissement. Ce dernier amène d'ordinaire un soulagement marqué; aussi quand l'accès dure longtemps, le patient provoque lui-même le vomissement en introduisant le doigt dans la bouche. Après

Digitized by Google

le repas du soir, il se manifeste une douleur sourde, rongeante, qui se prolonge plus tard dans la nuit; mais rarement la douleur affecte la forme paroxystique, rarement aussi il se produit un vomissement dans la soirée.

Le ventre est plat, sensible à la pression dans l'angle épigastrique, même en dehors de la période digestive. L'estomac ne claplote pas. Dilaté par un mélange effervescent, il descend en bas jusqu'au niveau de l'ombilic. L'ombilic est très élevé, de sorte que la dilatation n'est pas considérable.

Exploration du chimisme gastrique.

10 décem. 1896. Le malade est à jeun depuis la veille au soir. La sonde ramène 23 centimètres cubes d'un liquide verdâtre, transparent, sans résidu alimentaire. Le liquide bleuit intensément le papier Congo. *Ac. abs.* = 1.64 o/o.

12 » *A jeun*, extraction avec la sonde de 35 centim. cubes de suc gastrique possédant les mêmes caractères; réaction franche au papier Congo. *Ac. abs.* = 2 16 o/oo.

14 » *A jeun*, extraction de 15 cent. cubes. *Ac. abs.* = 1.44 o/oo.

20 » L'estomac a été lavé la veille au soir jusqu'à évacuation de tout reste alimentaire. Le patient ne prend plus ni nourriture ni boisson. La sonde ramène au matin 12 cent. cubes de liquide incolore franchement acide. *Ac. abs.* = 1 68 o/oo.

Repas d'épreuve.

10 » 100 gr. de pain + 60 gr. de viande + un verre d'eau.

2 *h.* 30 *après le repas.* Extraction avec la sonde d'une bouillie grisâtre, sans odeur spéciale. Filtration lente sur le filtre; purée homogène, composée de pain et de très peu de viande. Au microscope, les fibres musculaires sont réduites en menus morceaux, gonflées; la striation transversale a disparu. Le liquide filtré donne :

Ac. abs. = 3.65 o/oo.

T	= 4.5
H	= 0.2
C	= 2.7
F	= 1.6
H + C	= 2.9

12 » Même repas.

1 *h.* 30 *après le repas.* Premier sondage : bouillie épaisse, renfermant de nombreux morceaux de viande. Réaction franche, mais peu intense, au papier Congo. *Ac. abs.* = 2 3 o/oo.

T	= 4.10
H	= 0
C	= 1.6
F	= 2.56
H + C	= 1.6

Digitized by Google

2 *h* 30 *après le repas.* Deuxième sondage : chyme liquide, viande en moindre quantité. Réaction franche au papier Congo.

Ac. abs. = 3.46. T = 4.5
H = 0.3
C = 2.3
F = 1.9
H + C = 2.6

3 *h.* 30 *après le repas.* Troisième sondage. Bouillie stomacale très liquide, filtrant très rapidement et laissant sur le filtre un résidu peu considérable composé presque exclusivement de pain.

Ac. abs. = 2 8 o/oo.

11 décem. 1896. 120 gr. de pain + 350 cc. aq.

2 *h.* 30 *après le repas.* Extraction d'une bouillie très liquide en bonne voie de digestion. Pas d'odeur spéciale. Filtration assez rapide. *Ac. abs.* = 2.9 o/oo. T = 3.8
H = 0.6
C = 1.4
F = 1.8
H + C = 2.0

Traitement. Le sujet est mis au régime lacté absolu : 3 litres de lait par jour. Repos au lit pendant toute la période digestive, application de la chaleur humide (épigastre), enveloppement chaud pendant la nuit. Bicarbonate de soude sur la pointe d'un couteau toutes les heures. Sel de Carlsbad au matin dans un verre d'eau chaude.

12 janvier 1897. Le patient accuse une amélioration sensible; il n'y a plus de vomissements; de temps en temps, un peu de douleur sourde après le repas. On accorde alors un œuf à chaque repas, puis de la viande légère à midi.

Février 1897. Le malade se dispose à nous quitter. Il se sent complétement rétabli et en état de reprendre ses occupations. Il pèse 53 kilogr. et a donc gagné 4 kilogr. pendant son séjour à l'hôpital.

Nouvelle exploration du chimisme gastrique.

25 » *A jeun*, 20 centimètres cubes de liquide verdâtre, transparent, sans résidu alimentaire; franche réaction au papier du Congo. *Ac. abs.* = 1.16 o/oo.

28 » *A jeun*, 16 cent. cubes de liquide incolore, franchement acide. *Ac. abs* = 0.96 o/oo.

25 » 60 gr. de viande + 100 gr. de pain + aq.

2 *h. après le repas.* Premier sondage.

Digitized by Google

Ac. abs. = 3.3 o/oo. T = 4.3
H = o 3
C = 2.08
F = 1.92
H + C = 2.38

2 *h.* 30 *après le repas.* Second sondage.

Ac. abs. = 3.8 o/oo. T = 4.6
H = o 5
C = 2.4
F = 1.7
H + C = 2.9

28 février 1897. 120 gr. de pain + 350 cc. aq.

2 *h.* 30 *après le repas.* Extraction d'une bouillie très liquide. Réaction franche au papier Congo.

Ac. abs. = 2.6 o/oo T = 3.8
H = o 5
C = 1.4
F = 1.9
H + C = 1.9

Mai 1897. Le patient est venu nous voir. Depuis sa sortie de l'hôpital, il a observé rigoureusement le traitement prescrit. Il n'a plus ressenti le moindre malaise. Le teint est encore un peu pâle, mais l'état général est très bon. Poids : 56,800 gr.

Nouvelle exploration du chimisme stomacal.

1e » *A jeun,* 8 centimètres cubes de liquide bleuissant le papier Congo. *Ac. abs.* = 0.96 o/oo.

15 » 60 gr. de viande + 100 gr. de pain + aq.

1 *h.* 30 *après le repas.* Premier sondage : bouillie épaisse; réaction au papier Congo faible. *Ac. abs.* = 2.9 o/oo. T = 3.9
H = o
C = 1.8
F = 2.1
H + C = 1.8

2 *h. après le repas.* Second sondage : chyme plus homogène. Réaction très énergique au papier Congo.

Ac. abs. = 3.4 o/oo. T = 4.3
H = 0.06
C = 2.5
F = 1.74
H + C = 2.56

2 *h.* 45 *après le repas.* Troisième sondage : chyme très liquide. Réaction très énergique au papier Congo.

Digitized by Google

Ac. abs. = 3.9 o/oo.	T	= 4.7
	H	= 0.6
	C	= 2.6
	F	= 1.5
	H + C	= 3.2

3 *h.* 45 *après le repas.* Quatrième sondage : l'estomac est vide; la sonde ramène encore 10 – 15 centim. cubes de liquide, dont le dosage n'a pas été fait.

Remarque. Il résulte de nos expériences que *pendant la période douloureuse, l'acidité digestive ne dépasse pas la moyenne*, l'estomac est pour ainsi dire vide à jeun et la motilité est indemne. *Après guérison, l'acidité du suc gastrique est au moins aussi élevée*, toutes choses égales d'ailleurs, que pendant la période de vives souffrances.

La guérison sera-t-elle durable? L'augmentation progressive du poids nous fait bien augurer de l'avenir. Cependant, les récidives ne sont pas rares, même après des mois et des années.

OBSERVATION III.

J. J., 54 ans, fermière. Pas d'antécédents héréditaires ni personnels. La santé générale a été excellente jusqu'au début de l'affection actuelle. La malade a mené une vie très laborieuse. Dirigeant seule l'exploitation d'une ferme, elle était sur pied toute la journée. Elle ne pouvait consacrer aux repas qu'un temps insuffisant. C'est à cette circonstance et aux soucis continuels qu'occasionnent les affaires qu'elle attribue sa maladie.

Elle en a ressenti les premières atteintes il y a plusieurs années. Au commencement, elle éprouvait des sensations pénibles de pesanteur à l'épigastre accompagnées d'éructations gazeuses. Peu à peu sont survenues des douleurs vives avec régurgitations acides. Depuis trois ans, les souffrances sont pour ainsi dire continues et s'accompagnent d'une sensation de défaillance, de faiblesse très considérable. Depuis quelques mois, elle vomit tous les jours. Le vomissement produit un soulagement marqué, mais passager. Il n'y a jamais eu de sang dans les matières vomies. Tous les traitements institués jusqu'à ce jour ont été inefficaces.

La malade vient à la consultation au mois de mai 1895. Elle est fort affaiblie et ne peut plus vaquer à sa besogne; les traits sont tirés par la douleur et l'insomnie. Les lèvres et les conjonctives sont pâles, la langue est humide, un peu saburrhale; l'appétit est conservé, mais elle ne mange pas, parce que l'expérience lui a appris que les repas un peu copieux sont suivis de douleurs intolérables. Rien de spécial à noter du côté du système nerveux; réflexe du genou normal; urines normales; la menstruation n'est pas encore complétement supprimée, mais irrégulière.

L'estomac est modérément dilaté, la grande courbure descend jusqu'à un bon travers de doigt au-dessus de l'ombilic; il ne clapote pas. La pression est doulou-

Digitized by Google

reuse sur la ligne médiane et à droite de celle-ci. Au palper, on ne découvre aucune résistance anormale.

Exploration du chimisme stomacal.

3 mai 1895. Trois quarts de litre de lait.

2 *h. après le repas.* Extraction de la bouillie stomacale. La patiente est en ce moment en pleine crise douloureuse. *Ac. abs.* = 4 o/oo. Le dosage du chlore n'a pas été fait. Réaction franche au papier du Congo.

16 » 60 gr. de pain + 800 cc. de lait.

2 *h. après le repas.* *Ac. abs.* = 4.5 o/oo.

T	= 3.98
H	= 0.1
C	= 2.96
F	= 0 92
H + C	= 3

La digestion de ce repas s'est faite sans douleur ni vomissement.

Traitement. Régime lacté absolu, repos au lit, application de la chaleur humide pendant la digestion; enveloppement Prustnik chaud pendant la nuit. Lavage de l'estomac, bicarbonate de soude et laxatifs. La prescription n'est qu'incomplétement observée. Les soins du ménage empêchent la malade de garder le lit pendant la journée.

Janvier 1897. La malade est venue régulièrement à la consultation tous les deux mois; par suite de circonstances indépendantes de notre volonté, nous n'avons pu nous occuper d'elle. Depuis un an, son état s'est un peu amélioré. Elle a des périodes pendant lesquelles les vives douleurs et les vomissements font défaut. Cependant, la sédation n'est pas complète; il reste une sensation de pesanteur, de malaise à l'épigastre qui ne l'empêche pas de vaquer à ses occupations. A ces périodes d'accalmie succèdent sans cause appréciable des rechutes plus ou moins prononcées.

25 » *A jeun* : l'estomac ne clapote pas; la sonde n'évacue rien. C'est la seule fois que nous avons pu sonder la malade à jeun.

25 » 3/4 litre de lait.

2 *h. après le repas.* Extraction de la bouillie stomacale.

Ac. abs. = 3.8 o/oo.

T	= 4.02
H	= 0.5
C	= 2.1
F	= 1.4
H + C	= 2.6

23 février 1897. La malade va très bien. Depuis deux mois et demi, la digestion s'opère sans troubles. Elle commence à espérer une guérison durable.

Digitized by Google

3/4 litre de lait.

2 *h. après le repas.* Extraction de la bouillie stomacale.

Ac. abs. = 3.4 o/oo.	T	= 3.9
	H	= 0
	C	= 2.4
	F	= 1.5
	H + C	= 2.4

4 *h. après le repas.* La sonde ne ramène que quelques cent. cubes de suc gastrique donnant une réaction franche d'HCl au papier Congo.

15 mars 1897. Depuis quelques jours, nouvelle période de douleurs après le repas. Pas de vomissements. Le ventre est souple; la grande courbure de l'estomac atteint presque l'ombilic; clapotement au niveau de l'épigastre.

3/4 litre de lait.

2 *h. après le repas.* Extraction de la bouillie stomacale.

Ac. abs. = 3.2 o/oo.	T	= 4.02
	H	= 0.6
	C	= 1.8
	F	= 1.6
	H + C	= 2.4

Remarque. Vacuité de l'estomac à jeun, dilatation modérée et progressive, sensibilité à la pression au niveau du pylore, taux élevé de l'acidité du suc gastrique, absence d'hématémèse, tels sont les signes qui légitiment le diagnostic d'hyperchlorhydrie.

Ce qu'il y a de remarquable dans cette observation, c'est :

1° le peu de résultat obtenu par le traitement; les améliorations ne sont pas franches. La maladie est ancienne et probablement il y a des lésions profondes de la muqueuse. Nous pouvons ajouter aussi que la patiente est dans l'impossibilité d'observer le traitement présent.

2° la diminution progressive de l'acidité du suc gastrique sans amélioration notable de l'état général et des symptômes subjectifs. Très probablement, cette diminution est due à un processus d'atrophie des glandes, p. ex. par sclérose interstitielle.

3° la vacuité de l'estomac à jeun malgré la longue durée du mal. Il n'y a aucune tendance à l'hypersécrétion.

OBSERVATION IV.

M. E., employé. Pas de maladies héréditaires dans la famille; dans sa jeunesse, le patient a fait des excès alcooliques. Actuellement, il a 38 ans et a toujours joui d'une bonne santé. L'affection de l'estomac a débuté il y a 12 ou 13 ans par une

Digitized by Google

gêne sourde au creux épigastrique. Insensiblement, ce malaise s'est transformé en une sensation de brûlure, une douleur vive, qui a son siège dans l'épigastre et s'irradie de là dans le flanc gauche et dans le dos. Le matin au réveil, le patient est tranquille, mais déjà une demi-heure après le déjeuner se manifeste la douleur qui va en augmentant pendant une ou deux heures; puis elle s'apaise, mais pas complétement, pas même pendant le repas du midi. Une heure ou une heure et demie après le dîner se déclare un nouvel accès gastralgique, qui dure jusqu'à 4 ou 5 heures; de même après le repas du soir, mais ce dernier accès est moins fréquent, moins intense et moins long. La nuit, il ne souffre pas et dort bien. La douleur est parfois tellement vive que le patient doit abandonner toute occupation; il reste immobile, le tronc incurvé, se comprimant les flancs des deux mains. Depuis deux ans, le sujet vomit souvent, deux, trois fois par jour, jamais le soir ni la nuit. Le vomissement se produit une heure, une heure et demie ou deux heures après le repas; il ramène un liquide d'une acidité excessive qui irrite la muqueuse buccale et agace les dents.

Cette situation dure déjà depuis des années avec des alternatives d'aggravation et d'amélioration. Les vomissements et la réduction volontaire de l'alimentation par crainte de la douleur ont amené un état d'amaigrissement très marqué. Le malade qui est de haute stature pesait, il y a 10 ans, 78 kilogr. Il est tombé en ce moment jusqu'à 63 kilogr. La graisse sous-cutanée a disparu, la musculature est affaiblie, les traits du visage sont tirés, les muqueuses anémiées. Depuis un an, il est obligé de demander fréquemment des congés, parce que la douleur ne lui permet plus de vaquer à ses occupations.

Le patient est venu à la consultation au mois de décembre 1895. L'estomac n'est pas du tout dilaté. La grande courbure dépasse le rebord costal de 4 centimètres seulement. A la palpation, on ne rencontre aucune résistance anormale. La pression n'est pas douloureuse même pendant l'accès gastralgique. Le ventre est rétracté; les réflexes cutanés sont fort exagérés. Le réflexe rotulien est très prononcé aussi. La langue est élargie, humide, rosée. L'appétit est bien conservé, la constipation est opiniâtre. Foie, rate, urines, rien de spécial.

Exploration du chimisme gastrique.

23 décem. 1895. *A jeun*, la sonde ramène 28 cc. de liquide verdâtre, sans résidus alimentaires, transparent, réagissant franchement au papier Congo. *Ac. abs.* = 2.19 o/oo.

T	= 4.14
H	= 0.8
C	= 0.6
F	= 2.74
H + C	= 1.4

27 » *A jeun*, 35 centimètres cubes de liquide vert, transparent, franchement acide. *Ac. abs.* = 1.16 o/oo.

T	= 3.78
H	= 0.54
C	= 0.8
F	= 2.44
H + C	= 1.34

Digitized by Google

Repas d'épreuve.

23 décem. 1895. 60 gr. de viande + 100 gr. de pain + aq.

2 *h.* 30 *après le repas.* Extraction d'une bouillie très liquide donnant une forte réaction au papier Congo. Filtration rapide. Sur le filtre, surtout du pain, peu de viande. Au microscope, pas de microorganismes. *Ac. abs.* = 4.5 o/oo.

T	= 4 88
H	= 0.8
C	= 2.76
F	= 1 32
H + C	= 3.56

3 *h.* 15 *après le repas.* Deuxième sondage.

Ac. abs. = 4.1 o/oo.

T	= 4.56
H	= 1.2
C	= 1.92
F	= 1.44
H + C	= 3.12

4 *h.* 15 *après le repas.* La sonde ne ramène plus que quelques centim. cubes de chyme. *Ac. abs.* = 2.16 o/oo.

28 » 120 gr. de pain + aq.

2 *h.* 30 *après le repas.* Extraction d'une bouillie très fluide sans odeur anormale. Filtration très rapide.

Ac. abs. = 3.87 o/oo.

T	= 4.56
H	= 2.4
C	= 1.14
F	= 1.02
H + C	= 3.34

3 *h. après le repas.* Second sondage.

Ac. abs. = 3.87 o/oo.

T	= 4.26
H	= 2.22
C	= 1.02
F	= 1.02
H + C	= 3.24

Traitement. Repos absolu; 2 1/2 litres de lait par jour, 3 œufs, ni pain, ni viande, ni pommes de terre, ni légumes pendant trois semaines; cataplasmes sur le ventre pendant le jour; du bicarbonate de soude toutes les heures sur la pointe d'un couteau; de la poudre de réglisse composée, le soir.

16 janvier 1896. Le patient accuse une amélioration notable, quoique les douleurs n'aient pas complétement disparu. Son congé expire. Nous lui recommandons vivement d'éviter tout surmenage du corps et de l'esprit et de s'en tenir encore pendant quelque temps au lait et

Digitized by Google

aux œufs. Au mois de février, il prend de la viande légère et un peu de pain.

2 mai 1896. Le mieux constaté au mois de janvier va en s'accentuant. De temps en temps encore, quelques tiraillements dans la région de l'estomac; plus de vomissements. Le poids est de 64 kilos 400, c'est-à-dire une augmentation de 1 kilogr. 400 depuis décembre. Le patient se considère comme presque guéri.

Nouvelle exploration du chimisme stomacal.

2 » 60 gr. de viande + 100 gr. de pain + aq.

2 *h.* 30 *après le repas.* *Ac. abs.* = 4 0 o/oo.

T	= 4.54
H	= 0.84
C	= 2.32
F	= 1.38
H + C	= 3.16

9 » Même repas.

2 *h. après le repas.* Extraction d'une bouillie très fluide déjà finement mélangée. *Ac. abs.* = 4 16 o/oo.

T	= 4.74
H	= 1.68
C	= 1.48
F	= 1 58
H + C	= 3.16

Juin 1897. Depuis un an, nous avions perdu le sujet de vue. Jusqu'au mois d'août dernier, M... a été très bien. Depuis lors, sans cause appréciable, son état s'est aggravé de nouveau. Douleurs continues, intolérables pendant la journée; vomissements presque tous les jours. Poids : 57 kilogr.

Nouvelle exploration du chimisme stomacal.

14 » *A jeun*, la sonde évacue 45 centim. cubes de liquide verdâtre, transparent, sans résidus. *Ac. abs.* = 2.11 o/oo.

T	= 3.84
H	= 0.9
C	= 0.7
F	= 2.24
H + C	= 1.6

21 » Lavage de l'estomac la veille au soir. Évacuation de l'estomac le matin à jeun : 21 cent. cubes de liquide verdâtre. *Ac. abs.* = 1.64 o/oo.

14 » 120 gr. de pain + aq.

2 *h.* 30 *après le repas.* *Ac. abs.* = 3.5 o/oo.

T	= 4 38
H	= 1.44
C	= 1.8
F	= 1.14
H + C	= 3.24

Digitized by Google

21 » 60 gr. de viande + 100 gr. de pain + aq.

2 *h.* 30 *après le repas.* Extraction d'une bouillie très fluide. Relativement peu de viande sur le filtre.

Ac. abs. = 4.48 o/oo.	T	= 4.68
	H	= 1.08
	C	= 2.28
	F	= 1.32
	H + C	= 3.36

Remarque. Le diagnostic chez le sujet n'est pas douteux. Ce qu'il présente surtout de remarquable, c'est que la sécrétion gastrique n'a subi *aucune modification* pendant deux années et demi qu'il a été observé. Il n'y a pas de dilatation. Il y a une tendance, très légère sans doute, à passer à l'hypersécrétion.

OBSERVATION V.

V. F., 49 ans, ouvrier agricole. Le malade, d'une intelligence médiocre, donne des renseignements très vagues sur les antécédents de sa famille et sur les siens propres. Il n'a jamais fait de maladie sérieuse et ne s'adonne pas aux boissons alcooliques.

La maladie a débuté il y a 18 mois sans cause apparente et brusquement par des douleurs fort vives occupant le creux épigastrique et s'irradiant de là des deux côtés du rebord costal. Bientôt après, il eut des vomissements survenant après l'ingestion du repas, quelques minutes, une heure, 2 heures après, surtout après le repas du soir. Le vomissement calmait la crise gastralgique. Pas d'hématémèse. Les forces du malade ont décliné progressivement; il a été obligé d'abandonner ses occupations et il vient se faire soigner à l'hôpital.

V. est visiblement amaigri; le tissu adipeux sous-cutané a disparu partout; la musculature est flasque et fort affaiblie; la peau sèche; les traits sont pâles et ont une expression marquée de fatigue. Poids : 50 1/2 kilogr.

Le ventre est petit, bien conformé, médiocrement tendu; les intestins sont durs et palpables à travers la paroi abdominale. L'estomac est petit. La grande courbure ne dépasse le rebord costal que de deux travers de doigt. Absence de clapotement. Pas de résistance anormale au palper, mais la pression provoque une douleur sourde dans l'angle épigastrique. L'ingestion des aliments produit rapidement une douleur vive, qui persiste sans discontinuer jusqu'au repas suivant, à moins qu'il ne survienne un vomissement. Il en est ainsi après chaque repas, mais le soir la douleur est particulièrement intense.

La langue est rouge, humide, nette. L'appétit est conservé, mais pas exagéré. La constipation est opiniâtre, le sujet ne va à la selle que tous les cinq ou six jours.

Digitized by Google

Exploration de l'estomac.

18 novembre 1896. *A jeun.* Extraction de 8 centimètres cubes de liquide incolore, franchement acide. *Ac abs.* = 1.14 o/oo.

20 » *A jeun*, 6 centimètres cubes de liquide incolore franchement acide.

Repas d'épreuve.

Même date. 60 gr. de viande + 100 gr. de pain + aq.

2 *h.* 30 *après le repas.* Extraction d'une bouillie grisâtre en voie de digestion. Au microscope, ni sarcines ni levures.

Ac. abs. = 3.8 o/oo.

T	= 4.08
H	= 0.36
C	= 2.16
F	= 1.56
H + C	= 2.52

3 *h.* 30 *après le repas.* Second sondage. Extraction d'une bouillie très liquide. Réaction très énergique au papier Congo.

Ac. abs. = 3.2 o/oo.

T	= 3.82
H	= 0.96
C	= 1.1
F	= 1.76
H + C	= 2.06

4 *h.* 30 *après le repas.* Estomac complétement vide.

23 novembre 1896. Un demi-litre de lait.

1 *h.* 30 *après le repas.* Franche réaction au papier Congo.

Ac. abs. = 2.7 o/oo.

T	= 3.4
H	= 0.5
C	= 1.72
F	= 1.18
H + C	= 2.22

24 » 60 gr. de viande + 100 gr. de pain + aq.

2 *h. après le repas.* Réaction faible au Congo.

Ac. abs. = 3 o/oo.

T	= 3 82
H	= 0
C	= 1.96
F	= 1.86
H + C	= 1.96

Traitement. Repos au lit; régime lacté absolu; chaleur humide sur le ventre pendant la période digestive. Purgatifs : le matin, sel de Carlsbad artificiel; le soir, thé St-Germain; alcalins, après le repas.

Digitized by Google

8 décem. 1896. Pas d'amélioration, ce que nous attribuons en grande partie à l'indocilité du sujet qui, à notre insu, prend du pain et des pommes de terre. Devant la menace de le faire sortir du service, le patient promet d'observer strictement le régime.

19 mars 1897. V... va nous quitter. Depuis un mois, il suit le régime ordinaire de l'hôpital, sauf qu'il s'abtient de pommes de terre, de légumes et de bière; l'état général est excellent. Il n'y a plus ni douleurs ni vomissements. Poids : 54 kgr. 800. Il a gagné 4 kgr. 300. Nous espérons que sa guérison sera définitive.

Nouvelle exploration du chimisme stomacal.

60 gr. de viande + 100 gr. de pain + aq.

2 *h.* 30 *après le repas.* Franche réaction au papier Congo.

Ac. abs. = 3.3 o/oo. T = 4.08
H = 0.3
C = 1.9
F = 1.82
H + C = 2.2

3 *h. après le repas.* Réaction franche au papier Congo.

Ac. abs. = 3.8 o/oo. T = 4.48
H = 0.96
C = 1.62
F = 1 9
H + C = 2.58

Remarque. Les fortes douleurs après le repas, l'absence de dilatation, d'hématémèse et d'induration, la vacuité de l'estomac à jeun permettent de porter le diagnostic : hyperchlorhydrie. En réalité, l'acidité du suc gastrique pendant la période douloureuse n'est pas élevée et ne dépasse guère la moyenne. Après la guérison, on ne constate *aucun changement* dans le taux de l'acidité.

OBSERVATION VI.

D. M., 37 ans, célibataire, cuisinière. Pas d'antécédents héréditaires ni personnels. Elle souffre de l'estomac depuis 4 ans. Au début, elle éprouvait des douleurs très vives à l'épigastre pendant une, deux ou trois semaines, puis la gastralgie disparaissait pour quelque temps. Insensiblement, la douleur se faisait plus vive, les périodes d'accalmie étaient plus courtes. Pas de vomissements à cette époque, pas de troubles de l'état général. La malade continue sa besogne sans interruption.

Il y a 9 mois, la maladie s'est aggravée brusquement à la suite d'un refroidissement prolongé des pieds. Depuis lors, les douleurs gastralgiques ne l'ont pour ainsi dire plus quittée; elles sont fréquemment suivies de vomissement. Il y a quatre

Digitized by Google

mois, deux fois à deux jours d'intervalle, elle a craché une gorgée de sang. La patiente a beaucoup maigri. En 4 ans, le poids est tombé de 66 à 54 kilogr. C'est surtout dans les derniers mois que l'amaigrissement a fait des progrès par suite des vomissements et de la réduction volontaire de l'alimentation. La menstruation est devenue irrégulière; depuis trois mois, elle est complétement tarie. Les forces ont beaucoup faibli; elle a été forcée de quitter son service.

La malade vient se faire soigner à l'hôpital au commencement du mois de juin 1897.

État actuel. M... accuse actuellement une forte douleur après chaque repas. Le matin, l'accès est le moins prononcé. Après midi, il se produit vers 4 heures. A ce moment, la malade prend d'ordinaire soit du lait, soit du pain, soit un œuf, parce que l'expérience lui a appris que l'ingestion d'aliments calme la douleur; les boissons ne produisent pas le même effet. Mais c'est surtout le soir que les douleurs sont atroces. La malade se tord dans son lit; elle se met debout comprimant l'épigastre des deux mains. L'accès dure jusqu'à onze heures ou minuit; alors seulement, la malade trouve le repos et s'endort. Le lendemain de son arrivée, nous assistons à une crise, le soir. Au moment où la douleur est à son apogée, nous faisons prendre 2 gr. de bicarbonate de soude. Sédation immédiate. Le vomissement est très fréquent et termine d'ordinaire l'accès du soir. Les matières rejetées sont très acides et agacent la bouche. Le vomissement produit un soulagement marqué, mais il persiste néanmoins une douleur sourde plus ou moins prononcée.

L'appétit est conservé, mais la malade n'ose plus le satisfaire de peur d'augmenter ses souffrances. La soif, auparavant très vive, est diminuée. Constipation opiniâtre; la malade ne va plus à selle sans purgatifs.

Le ventre est rétracté; les intestins sont durs; l'estomac est dilaté et il clapote à jeun et pendant toute la durée de la période digestive. La grande courbure passe à un travers de doigt au-dessus de l'ombilic. Pas de résistance anormale. La pression est douloureuse dans l'épigastre au moment de la crise douloureuse.

Exploration du chimisme gastrique.

2 juin 1897. *A jeun*, l'estomac clapote; le cathétérisme ne réussit pas à retirer du liquide de l'estomac.

3 » Une seconde tentative échoue.

Repas d'épreuve.

2 » 60 gr. de viande + 100 gr. de pain + aq.

2 *h.* 15 *après le repas.* Extraction d'une bouillie homogène très liquide, filtrant rapidement sur le filtre, en grande partie du pain, de la viande en moindre quantité. Au microscope, fibres musculaires pâles, gonflées en petits fragments, sarcines, quelques levures.

Digitized by Google

Ac. abs. = 3.94 o/oo. T = 5.46
H = 0 66
C = 2 28
F = 2.52
H + C = 2.94

4 juin 1897. Même repas.

1 *h.* 30 *après le repas.* Extraction d'une bouillie grisâtre, homogène, quelques gros morceaux de viande. Liquide filtré.

Ac. abs. = 3.3 o/oo. T = 4.98
H = 0.3
C = 2.1
F = 2.58
H + C = 2.4

2 *h.* 30 *après le repas.* Deuxième sondage. Extraction d'une bouillie très liquide. Liq. filtré.

Ac. abs. = 3.56 o/oo. T = 5.1
H = 1.16
C = 1.28
F = 2.66
H + C = 2.44

3 *h.* 30 *après le repas.* La sonde ne ramène plus rien.

6 » 100 gr. de pain + 1 tasse de café au lait.

2 *h. après le repas.* Réaction franche au papier Congo.

Ac. abs. = 3.3 o/oo. T = 4.68
H = 0 8
C = 1.8
F = 2.08
H + C = 2.6

Traitement. Repos au lit après chaque repas; grands cataplasmes sur le ventre après chaque repas. Enveloppement chaud la nuit. Trois repas par jour; du lait et 3 œufs par jour. Sel de Carlsbad au matin. Pendant quelques jours, de grands lavements de 2 litres d'eau chaude; bicarbonate de soude, 2 gr , à prendre au moment où la douleur apparaît. Lavage de l'estomac avant le repas du soir.

12 » Nouvelle exploration de l'estomac à jeun. Un peu de clapotement le matin sur la ligne médiane. Extraction avec la sonde de 26 cc. de liquide légèrement verdâtre, sans résidus alimentaires. *Ac. abs.* = 1.12 o/oo. Réaction franche au papier Congo.

13 » L'estomac a été lavé le soir. Depuis, la malade n'a pris ni nourriture ni boisson. Le matin, extraction de 21 cc. de suc clair, incolore, franchement acide. *Ac. abs.* = 2.16 o/oo. Après cette extraction, on constate toujours un peu de clapotement au niveau du pylore.

Digitized by Google

27 août 1897. Guérison apparente. Les douleurs ont complétement cessé depuis 6 semaines; plus de vomissements. La malade est au régime ordinaire avec les restrictions habituelles. Elle travaille modérément pendant la journée sans ressentir de fatigue. Poids : 57 kilogr.; elle a donc engraissé de 3 kilogr. La constipation persiste. Comme elle va nous quitter, nous la soumettons à un nouvel examen.

A jeun, l'estomac clapote au niveau de l'antre du pylore. Deux tentatives pour extraire le liquide échouent.

Même date. 60 gr. de viande + 100 gr. de viande + aq.

2 *h.* 15 *après le repas.* *Ac. abs.* = 4.15 o/oo.

T	= 5 34
H	= 0.72
C	= 2 46
F	= 2.16
H + C	= 3.18

28 » Un demi-litre de lait + 3 œufs.

2 *h. après le repas.* *Ac. abs.* = 3.56 o/oo.

T	= 4.5
H	= 0.8
C	= 2.1
F	= 1.6
H + C	= 2.9

Octobre. La malade nous écrit que la guérison ne s'est pas maintenue. Elle éprouve de nouveau de vives douleurs après le repas du soir.

Remarque. Il nous a été impossible d'examiner les sécrétions à jeun, à cause de l'atonie de l'estomac. Il y a du liquide à jeun; le clapotement en est la preuve. Combien? Très peu sans doute. Deux fois, nous avons retiré une vingtaine de centimètres cubes. En tout cas, il n'y a pas de rétention gastrique.

La dilatation de l'estomac, la présence d'une certaine quantité de liquide à jeun dans le ventricule, les fortes crises du soir, nous font considérer le cas présent comme intermédiaire entre l'hyperchlorhydrie simple et l'hypersécrétion.

Malgré l'atonie musculaire, la digestion s'achève rapidement et les aliments quittent l'estomac dans le temps normal.

L'acidité du milieu stomacal est élevée et *ne diminue pas* pendant les périodes d'accalmie.

Résumés et tableaux comparatifs.

La lecture de chaque cas aura suffisamment montré au lecteur qu'il n'est pas possible d'admettre, pour aucun des 6 cas, que la guérison soit l'effet d'une modification dans l'acidité habituelle des sujets.

Digitized by Google

Néanmoins, il est intéressant :

1° de mettre en regard les chiffres comparables obtenus chez un même sujet, *a)* pendant la période des douleurs, et *b)* après la guérison;

2° de comparer les chiffres de l'acidité de ces patients avec ceux des sujets normaux que nous avons examinés dans nos mémoires antérieurs.

I. Tableau des acidités absolues comparées.

Sujets et Repas	PENDANT LA MALADIE		APRÈS LA GUÉRISON	
	Moment du sondage	Acidité 0/00	Moment du sondage	Acidité 0/00
I.	2 30	3.95	2	3.6
60 gr. de viande +	1.30	3 2		
100 gr. de pomm. de t.	2.30	4.2		
	3.30	3.35	3	4.0
500 gr. de lait + 2 œufs	2.30	3 5	2.30	3.28
II.	2.30	3.65	2	3.3
60 gr. de viande +	1.30	2.3	2 30	3.8
100 gr. de pomm. de t.	2.30	3.4	1 30	2.9
			2	3.4
			2 45	3.9
120 gr. de pain	2.30	2.9	2 30	2.6
III.	2	4.0	2	3.8
750 gr. de lait	2	3 2	2	3.4
800 gr. lait + 60 gr. pain			2	4.5
IV.	2.30	4.5	2.30	4.08
60 gr. de viande +	3.15	4.1	2	3.5
100 gr. de pain	2.30	4.48	3	4.16
V.	2 30	3.8	2	3.3
60 gr. de viande +	2	3	3	3.8
100 gr. de pain	3	3.65		
VI.	2.15	3 94	2.15	4.15
60 gr. de viande +	1.30	3 3		
100 gr. de pain	2.30	3.5		

Digitized by Google

Abstraction faite des oscillations, telles qu'on en trouve d'un repas à l'autre, on voit que la guérison n'a guère entraîné de changement dans le chimisme gastrique.

II. Tableau comparant les sujets pathologigues et les sujets normaux (1).

A. 60 *gr. de viande* + 100 *gr. de pain* + *eau* (2).

SUJETS NORMAUX		SUJETS PATHOLOGIQUES	
N° d'ordre du mémoire précédent	Maximum d'acidité	N° d'ordre de ce mémoire	Maximum d'acidité
3	3.2	II	3.65 pathologique
2	3.21		3.9 guéri
4	3.57	V	3.8 pathologique
1	3.60		3.8 guéri
12	3.65	VI	3.94 pathologique
13	3.65		4 15 guéri
14	3.65		
7	3.8	I	4.2 pathologique
11	3.87		4.0 guéri
16	4 3	IV	4.5 pathologique
17	4.3		4.16 guéri
15	4.82		

Comme on le voit, pour ce genre de repas, les acidités de ces sujets malades ne dépassent guère celles des normaux. Seul IV mériterait d'être classé parmi les sujets fort acides, situation qu'il mérite encore dans les tableaux suivants.

(1) Expériences sur sujets normaux extraites du mémoire : *De la variabilité de l'acidité gastrique à l'état normal;* La Cellule, t. XIV, 1r fasc., p. 73 à 75.

(2) Dans le mémoire cité, p. 75, c'est par erreur que l'on a mis 180 gr. de pain au lieu de 100 gr. en tête du tableau comparatif.

Digitized by Google

B. 120 *gr. de pain* + 1 *tasse de café au lait.*

SUJETS NORMAUX		SUJETS PATHOLOGIQUES	
N° d'ordre du mémoire précédent	Maximum d'acidité	N° d'ordre de ce mémoire	Maximum d'acidité
5	2.4		
4	2.48		
8	2.55		
9	2.62		
1	2.72		
11	2.84	I	2.76
2	2.92	II*	2.9
3	2.92		
7	3.1		
14	3.3	VI	3.3
19	3.42		
12	3.5		
15	3.65		
13	3.7	VI*	3.8
16	3.75		
18	3.8		
17	4.1		

* 120 gr. de pain + eau.

C. *Un demi-litre de lait* + 2 *œufs.*

D'après le mémoire sur la variabilité de l'acidité gastrique :

5 sujets normaux dépassent les 4 o/oo.
5 autres sujets normaux oscillent entre 3 et 4 o/oo.

Or, nos deux sujets I et VI (les seuls examinés) restent entre 3.5 et 3.56.

Digitized by Google

CONCLUSIONS.

En présence de ces chiffres, il nous est impossible d'admettre qu'il existe une réelle hypersécrétion acide chez ces malades présentant tous les symptômes de ce qu'on appelle « l'hyperchlorhydrie »; et il ne nous paraît pas plus admissible que la guérison soit due à une diminution du taux de l'acidité gastrique.

Certes, nous admettons que des sujets puissent présenter, soit *constamment* soit *par période*, une acidité qui dépasse le taux habituel; nos mémoires précédents les décrivent longuement; mais ces réelles hyperchlorhydries n'entraînent aucun malaise subjectif et ne peuvent pas être considérées comme pathologiques.

Certes encore, les soi-disant hyperchlorhydriques souffrent au moment où l'acidité gastrique atteint son maximum, et il faut les soulager par les alcalins; mais c'est leur muqueuse gastrique qui présente une hyperesthésie anormale à l'acidité habituelle. Et s'ils guérissent, l'acidité habituelle n'a pas changé, seule l'hyperesthésie a disparu.

Pratiquement, il en résulte qu'il faut traiter ces « hyperchlorhydriques » comme s'ils avaient ou un ulcère ou une inflammation aiguë ou subaiguë de l'estomac : régime léger et doux, cataplasmes, alcalins en petite quantité, jusqu'à ce que l'irritation ait disparu (1).

Le pronostic est aussi bien meilleur que dans les théories chimiques. Pour les modifications à accorder au régime, on pourra, dans la plupart des cas, se guider sur la sensibilité de l'estomac au palper, alors qu'il n'y a aucune douleur spontanée. Dans de rares cas, la région hyperesthésiée n'est pas reconnaissable au palper; c'est alors peut-être une ulcération ou une irritation localisée près du pilore ou sur la paroi postérieure de l'estomac.

Donc, *les plus hautes acidités, comme les plus basses, se rencontrent chez des sujets normaux sans provoquer aucun trouble. D'ailleurs, nos estomacs possèdent un pouvoir diluant qui intervient constamment pour étendre les acides, les sucres, les peptones, les produits de fin de digestion. Enfin, les prétendus hyperchlorhydriques n'ont en réalité que leur acidité normale, seulement ils ont de l'hyperesthésie de la muqueuse gastrique.*

(1) Pour plus de détails, voir : *Physiologie et pathologie de la sécrétion gastrique;* Œuvres médico-chirurgicales, Paris, 1898.

Digitized by Google

Telle est la réponse finale à la question que nous posait notre maître il y a 4 ans : « Hyperchlorhydrie, quid? quomodo? quando? » Le détour a été long, parce qu'il a fallu faire une incursion sur le terrain physiologique.

En quittant le laboratoire de la clinique interne, nous emportons au moins la consolation d'avoir fait notre part pour éclaircir un premier problème de cette pathologie gastro-intestinale, si abandonnée malgré son intérêt général. Il nous restera la satisfaction d'avoir ouvert la voie et donné l'exemple aux jeunes confrères qui continueront, à Louvain, l'étude des fonctions digestives.

Digitized by Google

Digitized by Google

263.

LA CELLULE

NOV 20 1900

RECUEIL
DE CYTOLOGIE ET D'HISTOLOGIE GÉNÉRALE

11,551

PUBLIÉ PAR

J. B. CARNOY, PROFESSEUR DE BOTANIQUE ET DE BIOLOGIE CELLULAIRE,
G. GILSON, PROFESSEUR DE ZOOLOGIE ET D'EMBRYOLOGIE,
A L'UNIVERSITÉ CATHOLIQUE DE LOUVAIN

AVEC LA COLLABORATION DE LEURS ÉLÈVES ET DES SAVANTS ÉTRANGERS

TOME XV

1r FASCICULE.

Essai monographique sur les caractères extérieurs, la biologie et l'anatomie d'une larve parasite du groupe des tachinaires,

par J. PANTEL.

Prix : 30 francs.

LIERRE
TYP. DE JOSEPH VAN IN & Cie,
Grand'place, 39.

LOUVAIN
A. UYSTPRUYST, LIBRAIRE,
rue de Namur, 11.

1898

Digitized by Google

Digitized by Google

2

263.2

LA CELLULE

JAN 30 1899

RECUEIL

DE CYTOLOGIE ET D'HISTOLOGIE GÉNÉRALE

11,551

PUBLIÉ PAR

J. B. CARNOY, PROFESSEUR DE BOTANIQUE ET DE BIOLOGIE CELLULAIRE,
G. GILSON, PROFESSEUR DE ZOOLOGIE ET D'ENTOMOLOGIE,
A L'UNIVERSITÉ CATHOLIQUE DE LOUVAIN

AVEC LA COLLABORATION DE LEURS ÉLÈVES ET DES SAVANTS ÉTRANGERS

TOME XV
2d FASCICULE.

Recherches sur les branchies des crustacés,
par J. KIMUS.

Acidité réelle des hyperchlorhydriques,
par le Dr A. VERHAEGEN.

Prix : 20 francs.

LIERRE
TYP. DE JOSEPH VAN IN & Cie,
Grand'place, 39.

LOUVAIN
A. UYSTPRUYST, LIBRAIRE,
rue de Namur, 11.

1898

Digitized by Google

Digitized by Google

Digitized by Google

Digitized by Google

Digitized by Google

Digitized by Google